Jornal Brasileiro de

ISSN 0100-0519

UROLOGIA

Órgão oficial da Sociedade Brasileira de Urologia

ÍNDICE

EDITORIAL
Sami Arap e Eduardo Grassano Abrão

ARTIGO DE REVISÃO

55 **Litíase úrica**
Marcus Vinícius Sadi

ARTIGOS ORIGINAIS

61 **Experiência no tratamento de 68 pacientes com tumor de testículo**
Paulo César Rodrigues Palma e Nélson Rodrigues Netto Jr

66 **Prótese peniana maleável ajustável para correção da incapacidade eretiva**
Milton Borrelli, Homero Bruschini, Márcio J. Prado, José Alaor Figueiredo, Sidney Glina e Sami Arap

68 **Fosfato de estramustina no tratamento do câncer da próstata resistente à hormonioterapia**
Afiz Sadi, Marcus Vinícius Sadi e Agnaldo Pereira Cedenho

70 **Estudo morfométrico do rim humano - Aplicações ao radiodiagnóstico e à anatomia patológica**
Francisco José Barcellos Sampaio e Carlos Alberto Mandarim - de - Lacerda

APRESENTAÇÃO DE CASOS

73 **Câncer da próstata com invasão retal**
Marcus Vinícius Sadi, Marcos M. Mori, Luiz Antônio R. Moura, Agnaldo P. Cedenho e Afiz Sadi

75 **Cistos renais benignos causando obstrução de vias excretoras**
Flávio Luís Ortiz Hering e Jamil Chade

78 **Modificação do cateter de Foley em cirurgia percutânea**
Carlos Arturo Levi D'Ancona, Osamu Ikari e Nélson Rodrigues Netto Jr

79 **CARTAS AO EDITOR**

VOLUME 13 | MAIO/JUNHO - 1987 | NÚMERO 3

O **Jornal Brasileiro de Urologia** tem cumprido rigorosamente a missão de ser o órgão científico oficial da Sociedade de Urologia. Como tal, é mantido à altura do prestígio da nossa Sociedade pelo nível dos trabalhos que publica e graças à obediência rigorosa a normas editoriais comparáveis às das melhores revistas médicas.

Desempenhou papel importante nesta realização, desde 1984, a Redprint Editora Ltda., dirigida por Tadaharu Katayama, que durante vários anos publicou e distribuiu com regularidade a nossa revista, com comportamento profissional e ético exemplar.

Manter o **Jornal Brasileiro de Urologia** dentro dos padrões de qualidade que ele exige implica em custos elevados que obrigaram grande número de revistas a interromper sua periodicidade e muitas vezes até sua publicação.

O auxílio insuficiente recebido das assinaturas associado às dificuldades econômicas que atravessam os anunciantes — que sempre nos prestigiaram — levaram a Redprint Editora Ltda. a rescindir seus direitos de publicação do JBU.

Infelizmente, vimo-nos diante do risco de interromper a continuidade de nossa revista.

As alternativas eram poucas e sempre esbarravam nos elevados custos necessários à manutenção da qualidade desta publicação, que já havia firmado sua imagem entre os urologistas.

Após esforços de toda a equipe de editores na busca de soluções adequadas para a difícil situação, pôde-se conseguir que outra editora assumisse os encargos de publicação.

Dr. Eduardo Carvalho Neto, Diretor-Médico da ECN-Editora Científica Nacional, propôs-se a dar continuidade à publicação e distribuição de nossa revista.

Com a edição deste número conseguimos manter atualizados o cronograma e a periodicidade do **Jornal Brasileiro de Urologia,** iniciando nova etapa que esperamos seja tão eficiente quanto às anteriores.

Prof. Dr. Sami Arap

Dr. Eduardo Grassano Abrão

Litíase úrica

MARCOS VINICIUS SADI[1]

O ácido úrico foi descoberto em 1776 em cálculos humanos na bexiga urinária por *Scheele* e *Bergmann* simultaneamente, porém independentemente. Foi somente em 1797 que *Wollostron* provou ser o material existente nos tofos de pacientes com gota o mesmo descrito por *Scheele* nos cálculos vesicais aproximadamente 20 anos antes[1].

Há evidência de que este tipo de calculose urinária era prevalente na antigüidade e tornou-se endêmica em áreas do Oriente Médio, Índia e China no século 19[2], provavelmente em virtude do melhor padrão de vida das populações daquelas regiões. Todavia, foi somente neste século que se obteve provas conclusivas verificando-se que múmias egípcias de 6000-7000 anos atrás apresentavam-se com cálculos de ácido úrico. Há hoje considerável evidência de que este tipo de calculose possa ser o mais antigo dentre os que afligem a humanidade[3].

Cálculos de ácido úrico correspondem aproximadamente cerca de 10% de todos os cálculos do trato urinário, porém a sua real incidência é variável de região para região. Este fato está relacionado direta ou indiretamente com o nível sócio-econômico e o clima da região, ambos parâmetros, por sua vez, com hábitos alimentares. Desta maneira, a incidência de cálculos de ácido úrico nos Estados Unidos da América é de aproximadamente 10,6%[4], enquanto na Inglaterra é de 5,8%[5], semelhante àquela apresentada pelos países escandinavos[6]. *Astmon, DeVries & Frank*[3] referiram que a incidência na França, Alemanha e países da Europa Central encontra-se em torno de 15%, enquanto a incidência destes cálculos em 544 pacientes israelitas apresentados foi de 39,5%, e quase todos do trato urinário superior. Esta enorme incidência de cálculos de ácido úrico proveniente de Israel, sem dúvida a maior do mundo, deve refletir, pelo menos em parte, o clima árido e seco da região. De forma semelhante, a incidência no Brasil está em torno de 17,8% [7].

METABOLISMO DO ÁCIDO ÚRICO

O ácido úrico (2,6,8 trioxipurina) representa o produto final do metabolismo das purinas. No homem, a sua única função é servir como metabólito para excreção de nitrogênio. Caracteristicamente todos os animais ureolíticos utilizam-se da excreção do ácido úrico para eliminar grandes quantidades de nitrogênio sem ter que dispor de grandes perdas de $H_{(2)}O$ e eletrólitos, aspecto este altamente vantajoso, exceto para o homem, graças à insolubilidade deste ácido. Nos animais o ácido úrico filtrado pelo glomérulo é reabsorvido posteriormente pelo túbulo renal proximal. O urato reabsorvido é então reciclado no fígado para uma forma altamente hidrossolúvel denominada alantoína, conversão esta feita com o auxílio da enzima uricase. O homem, por razões evolutivas, é o único animal que perdeu a capacidade de produzir esta enzima hepática[8], exceção feita aos cães Dálmatas, que apesar de possuírem uricase apresentam um defeito enzimático que impede a conversão completa de ácido úrico em alantoína[9]. Por esta razão os níveis plasmáticos de ácido úrico no homem são cerca de 10 a 20 vezes mais elevados do que em outros animais, de forma que qualquer outro fator litogênico que se sobreponha a esta hiperuricemia fisiológica pode desencadear a formação de cálculos de ácido úrico facilmente[10].

A quantidade de ácido úrico formada e eliminada diariamente depende não só da quantidade de purinas preformadas ingeridas pela dieta, mas principalmente da velocidade de formação da síntese endógena de purinas pelo organismo. Esta síntese começa com a formação de glutamina e 5-fosforibosil 1-amino a partir de 5-fosforibosilpirofosfato (PRPP). Esta última substância é originada inicialmente através da conjugação de adenosina trifosfato (ATP) e ribose 5-fosfato, este por sua vez proveniente de desvios de pentoses . A partir da utilização da glutamina este metabolismo inicia uma série de nove reações enzimáticas necessitando a presença de glicina, ácido aspártico e dióxido de carbono para que haja a formação do ácido inosínico , a primeira purina a ser sintetizada. Uma vez formado o ácido inosínico há uma rota direta para formação dos ácidos guanílico e/ou adenílico e a seguir formação de guanina e/ou adenina,respectivamente. O excesso de ácido inosínico não-convertido para a formação destas duas purinas (guanina e adenina), componentes elementares dos ácidos nucleicos (ADN e ARN), é então desviado para a formação de hipoxantina ou ácido xantílico. Estas substâncias, posteriormente, acabam originando a xantina através da utilização da enzima xantina-oxidase. O ácido úrico é então formado diretamente através da transformação da xantina com auxílio da enzima xantina oxidase. A guanina quando em excesso pode dar origem à formação direta de xantina, o mesmo não acontecendo com adenina, que não possui essa capacidade. O excesso de guanina e hipoxantina po-

Trabalho de Disciplina de Urologia da Escola Paulista de Medicina
[1]Professor Adjunto — Urologia EPM

de ser desviado e retornar para a formação de ácido inosínico através da utilização da enzima hipoxantina guanina — fosforibosil — transferase[11]. Fundamentalmente deve-se dizer que todo este sistema apresenta um mecanismo de retroalimentação negativa em que os produtos finais são capazes de auto-regularem-se. O sítio de ação deste mecanismo é provavelmente a transformação 5-fosforibosil pirofosfato na presença de glutamina em 5-fosforibosil 1-amino, reação esta irreversível e catalizada por uma enzima denominada fosforibosil pirofosfato amido transferase[12].

Devido a este complexo metabolismo é evidente que múltiplas etiologias podem levar à formação de cálculos de ácido úrico. Assim podem apresentar-se com cálculos de ácido úrico pacientes portadores de erros inatos do metabolismo, tais como gota primária[13], síndrome de *Lesch-Nyhan*[14] e doenças de depósito de glicogênio em que há aumento na formação de pentoses[15]. Pacientes com afecções mieloproliferativas, ou em tratamento quimioterápico[16, 17], ou portadores de ileostomias ou em estado de desidratação[18] também podem apresentar-se com cálculos de ácido úrico, bem como aqueles que fazem uso de drogas hiperuricêmicas ou que mantenham ingestão rica em proteínas[11].

MECANISMOS FISIOPATOLÓGICOS NA FORMAÇÃO DA LITÍASE ÚRICA

Qualquer que seja a causa é necessário a urina estar supersaturada em relação ao ácido úrico para que cálculos possam ser formados. Os principais fatores determinantes desta situação são usualmente dois: hiperuricosúria e acidez indevida da urina.

Até 1960 pensava-se que o ácido úrico era completamente filtrado pelo glomérulo renal e posteriormente 90% eram reabsorvidos pelos túbulos renais de forma que somente 10% seriam excretados pela urina. *Gutman & Yu*[19] para explicarem o efeito paradoxal das substâncias probenecide e fenilbutazona propuseram um mecanismo que foi denominado de tricompartimental. Estas drogas e outras com características semelhantes provocam uma diminuição da excreção de ácido úrico quando ministradas em baixas concentrações, porém produzem hiperuricosúria quando administradas em doses elevadas. Estes autores disseram que o ácido úrico era totalmente filtrado pelo glomérulo e reabsorvido pelos túbulos renais e posteriormente cerca de 10% reapareceriam na urina através da secreção tubular. O efeito paradoxal das referidas drogas seria explicado ao postular-se uma inibição da secreção tubular com baixas concentrações e inibição da reabsorção tubular com concentrações elevadas . O mecanismo atual aceito para o transporte de ácido úrico é bidirecional e tetracompartimental. Acredita-se que o ácido úrico seja totalmente filtrado pelo glomérulo renal e imediatamente reabsorvido pelo túbulo proximal em sua quase totalidade (99,3%). Ainda a este nível , 50% do ácido são secretados pelas células tubulares retornando novamente à luz tubular. Em uma sede mais distal não identificada, 80% são novamente reabsorvidos, de maneira que 10% acabam por ser excretados na urina. É neste segundo sítio de reabsorção que as drogas uricosúricas parecem atuar[20].

A partir deste mecanismo, acredita-se que a concentração de ácido úrico na urina ao invés da hiperuricemia é a responsável direta pela litíase úrica, embora haja claros paralelismos entre hiperuricemia e nível de uricosúria. Situação semelhante se verifica em casos de neoplasias; doenças mieloproliferativas ou nos tratamentos quimioterápicos onde há destruição celular hiperativa; na presença de defeitos enzimáticos, como na síndrome de *Lesch-Nyhan*, onde há deficiência total ou parcial de hipoxantina guanina fosforibosiltransferase (HGPRT) ou mesmo em alguns casos de gota primária. *Levinson & Sorensen*[21] referiram que 75% dos pacientes portadores de gota apresentam produção normal ou quase normal de ácido úrico, porém requerem um nível plasmático mais elevado do que o resto da população para que sejam capazes de excretá-lo. Em apoio a esta hipótese pode-se dizer que, quando a hiperuricemia é acompanhada de uma redução urinária de ácido úrico, como por exemplo em casos de insuficiência renal crônica ou estados láticos acidóticos ou após administração de clortiazida, a formação de cálculos de ácido úrico é bastante rara. Isto ainda se justifica pelos achados clínicos que mostram ser de urato a maioria dos depósitos renais e, encontrados ao nível da medula ou junção corticomedular , onde a urina é ácida e concentrada , ao invés de serem encontrados na córtex renal, onde o filtrado é cerca de 10-20 vezes mais rico em urato[10].

A verificação de pHs urinários baixos com ou sem presença de hiperuricosúria é talvez o principal responsável pela formação destes cálculos, já que o ácido úrico indissociado na presença de baixos volumes urinários é o fator causal direto deste tipo de litíase[22]. Esta situação é encontrada em pacientes portadores de litíase úrica idiopática, causa comum de calculose na população em que a única anormalidade existente é uma diminuição do pH urinário[23].

O pH urinário é controlado basicamente pela quantidade de ácido titulável que é excretada na urina e pela quantidade de fosfatos existentes necessária para tamponá-lo. A acidez titulável depende da quantidade de hidrogênio que deve ser excretado e da presença de amônia, uma vez que mais da metade do ácido excretado o é sob a forma de NH_4[21]. Em relação à carga de prótons, o trato gastrointestinal é uma variável importante, pois na ingestão de alimentos há um aumento de secreção de ácido clorídrico pelas células gástricas. Para cada hidrogênio formado há formação concomitante de uma molécula de bicarbonato através da equação $H_2O + CO_2 \rightleftharpoons H_2CO_3 \rightleftharpoons H + HCO_3$. Desde que as secreções duodenais e pancreáticas, alcalinas, acabam por neutralizar a secreção ácida do estômago, há um excesso de bicarbonato formado. Esse bicarbonato é, então, levado ao rim, não havendo aumento de sua reabsorção porque não há alteração nos fatores envolvidos no processo, tais como: diminuição da pressão arterial, nível de potássio plasmático, pCO_2, e por isso uma maior quantidade de bicarbonato é excretada na urina. Homeostaticamente assim é adequado para compensar o gasto de hidrogênio a nível gástrico e desta maneira o pH urinário fica elevado a seis ou mais por várias horas, período este chamado de alcalose pós-prandial[24].

Outra maneira pela qual o pH urinário é controlado é através da formação de cloreto de amônio (NH_4Cl), manobra esta que envolve uma produção aumentada em mais de cinco vezes a amônia (NH_3) a partir da glutamina. Isto

se realiza da seguinte maneira: supondo-se que uma molécula de cloreto de sódio (NaCl) seja filtrada e surja na luz tubular renal, o organismo reabsorve o sódio ao trocá-lo por hidrogênio. Destarte haverá formação de ácido clorídrico (HCl) com características extremamente fortes. O organismo evita essa enorme acidificação da urina ao utilizar-se da secreção de amônia derivada da glutamina e outros aminoácidos, pelas células tubulares renais. A amônia, por ser uma molécula lipossolúvel, consegue difundir-se passivamente em direção à luz tubular passando de um ambiente de maior para outro de menor concentração, já que as membranas celulares são compostas basicamente de lípides. Na luz tubular há a formação do composto cloreto de amônio ($NH_3 + H + Cl$), sal este de características neutras, hidrossolúvel, que não atravessa facilmente as membranas celulares, ficando preso à luz tubular, sendo então excretado. Esse sistema tampão, indispensável ao controle da acidez urinária, é o fator mais importante de todos, sendo responsável por cerca de 60 – 70% da excreção urinária de ácido[25].

Classicamente, cálculos urinários de ácido úrico só se formam em urina ácida. Isto deve-se ao fato de que pacientes portadores de litíase úrica apresentam urina demasiadamente ácida quando comparados a controles populacionais. *Yu & Gutman*[13] referem que 40% dos pacientes gotosos formadores de cálculos apresentam pH urinário inferior a 5, comparados com somente 15% da população controle, enquanto outros 44% apresentam pH entre 5,1 e 5,6. Somente 8% dos pacientes gotosos formadores de litíase úrica apresentam pH urinário maior que 5,7 comparados com 26% dos controles populacionais. *Elliot, Sharp & Lewis*[26] demonstraram que os períodos de alcalose pós-prandial estão ausentes nos pacientes portadores de litíase úrica deprivando-os deste fator protetor após as refeições. O motivo real pelo qual pacientes portadores de litíase úrica apresentam dificuldades para alcalinizar a urina não é totalmente conhecido. Caracteristicamente, esses pacientes mostram baixas concentrações do íon amônio (NH_4) na urina, fator este implicado como o provavel responsável[27]. Parece que isto está ligado a um disturbio na deaminação da glutamina através de diminuição na formação da enzima glutaminase tubular I, uma vez que este é um processo chave na formação de amônia (NH_3) pelo rim[28]. Todavia não há prova conclusiva atual demonstrando a veracidade desta hipótese[15].

A importância desses fatos está relacionada com a solubilidade do ácido úrico. O ácido úrico tem dois pH. O primeiro a 5,75 e o segundo acima de 11, sem importância para os sistemas biológicos. Isto significa que a um pH urinário igual 5,75, metade do ácido úrico, está em sua forma indissociada, chamada de ácido úrico livre, e a outra metade está em sua forma dissociada, chamada de urato. Normalmente somente o ácido úrico indissociado, por ser bastante insolúvel, é capaz de formar cálculos. A excreção diária de ácido úrico é variável, porém em média pode ser considerada por volta de 300 a 400 miligramas por litro de urina. *Levinson & Sorensen*[21] demonstram que a um pH urinário de 5,0 a quantidade de ácido úrico livre excretada por controles populacionais é de aproximadamente 425mg por dia, enquanto que a um pH de 6,0 a quantidade de ácido excretada decresce a 180mg por dia. Assim há uma relação direta entre a solubilidade do ácido úrico na urina e o nível de pH urinário. De fato, a quantidade de ácido úrico existente em solução de urina a 37 graus centígrados é de 60mg a um pH de 5,0; 220mg a um pH de 6,0 e 1580mg por litro a um pH de 7,0[10]. Desta maneira fica claro que a urina excretada diariamente seja uma solução que pode estar saturada em relação ao ácido úrico. Assim quaisquer fatores que levem a uma hiperuricosúria, como por exemplo uma diminuição do volume urinário e/ou uma diminuição do pH urinário, vão fazer com que a urina torne-se supersaturada em relação ao ácido úrico levando, incondicionalmente, à litíase.

PROFILAXIA E DISSOLUÇÃO DA LITÍASE ÚRICA

O tratamento médico para os pacientes portadores de cálculos de ácido úrico pode ser realizado da seguinte maneira: **1.** aumentar a ingestão de líquidos; **2.** restringir dieta proteica (ácido úrico exógeno); **3.** inibir a síntese endógena de ácido úrico e **4.** alcalinizar a urina. A ingestão de líquidos deve ser abundante de maneira a manter um volume urinário de cerca de 2000 mililitros por dia, enfatizando-se que estes cálculos são mais predispostos à noite, quando o volume urinário naturalmente é reduzido. A dieta pobre em purinas e proteínas é indicada especialmente para os pacientes que possuem o hábito de se alimentar não só com grandes quantidades de carnes, incluindo fígado, cérebro, frutos do mar, rins, como também vegetais e legumes, como espinafre, ervilhas, feijão, lentilhas e brócolis. A inibição da síntese de ácido úrico é indicada quando há grande produção endógena. A droga de escolha nestes casos é o alopurinol, que tem por função inibir a enzima xantina oxidase que cataliza a transformação de hipoxantina em xantina e xantina em ácido úrico. Por último, a alcalinização urinária é recomendada de forma a manter um pH acima de 6,5[22].

Todavia, o tratamento médico destes cálculos visa não só a sua prevenção, como também a sua dissolução, uma vez que eles já estejam formados. De fato, tentativas de dissolução oral destes cálculos têm sido feitas há vários anos com resultados extremamente variáveis. *Keiser, Scherer & Claffey*[29] estudando o aspecto experimental e clínico dos cálculos urinários referiram que oxalato e urato quase sempre resistirão à tentativa de dissolução, quer o tratamento seja por via oral ou mesmo através de irrigação tópica. Entretanto, nos últimos 20 anos inúmeros casos publicados mostraram que a dissolução por via oral foi obtida. Diversas drogas e soluções têm sido utilizadas para dissolver cálculos de ácido úrico através da alcalinização oral da urina. *Violle*[30] refere que um limão é tão eficiente para alcalinizar a urina quanto 2 gramas de bicarbonato de sódio. Salicilatos, benzoato de sódio, piperazina, também demonstraram atividade *in vitro* na dissolução deste tipo de cálculo, porém os resultados clínicos foram pouco animadores. Uma das soluções freqüentemente usadas é a de *Eisemberg, Connor & Howard*[31], composta de 2 gramas de ácido cítrico, 3 gramas de citrato de sódio e 3,3 gramas de citrato de potássio. Os autores acima referem que aproximadamente 20 mililitros a cada seis horas devem manter um pH urinário de 7,4-7,6 durante as 24 horas do dia sem efeitos colaterais importantes. *Vermeulen & Fried*[32] recomendaram o uso de bicarbonato de sódio dividido em doses de quatro-seis vezes, num total de 5-18 gramas diárias, de maneira a manter o pH urinário entre 6,5 a 7. Estes autores mos-

traram a dissolução parcial de cálculos de ácido úrico em dois pacientes, fato comprovado três e 10 meses após o tratamento através dos Raios X e da cirurgia. Em 1970, *Uhlir*[33] documentou 12 casos de pacientes de alto risco cirúrgico em que a dissolução oral foi tentada utilizando a solução descrita por *Eisemberg, Connor* e *Howard.* A maioria destes pacientes apresentou dissolução completa dos cálculos, em média após um período de oito meses do início da terapia. Alopurinol isolado ou em associação com alcalinização oral da urina também tem sido referido como capaz de dissolver cálculos de ácido úrico[34, 35]. *Neto, Pillof & Simon*[36] referiram-se ao uso do alopurinol e acetazolamida em um paciente com calculose bilateral em que o cálculo piélico à esquerda foi extraído cirurgicamente e o da direita, calicial, foi completamente dissolvido após sete semanas do tratamento médico. *Baranyai, Kis & Szebeni*[37] mostraram sua experiência na Hungria com o uso de Margulit, cuja única diferença da solução original de *Eisemberg* foi a associação de íons magnésio e vitamina B6, aparentemente utilizados para prevenir depósitos de oxalato de cálcio. Sabe-se que a presença de hiperuricosúria predispõe a formação destas concreções[38]. *Lewis* e col.[39] referiram-se ao uso de lactato endovenoso diluído em 1/6 para a dissolução de cálculos de ácido úrico, porém com uma desvantagem: os pacientes devem ficar internados em ambiente hospitalar durante o procedimento.

Conforme mencionado, a um pH urinário de 5 cerca de 85% do ácido úrico está na sua forma indissociada (R-COOH), enquanto a um pH de 6 quase a sua totalidade está dissociada (R-COO—) em urato monobásico, que na presença de baixas concentrações fisiológicas de sódio, potássio e amônio é muito mais solúvel do que o ácido úrico livre e incapaz de cristalizar-se. De fato, é possível que a dissolução destes cálculos a pHs alcalinos ocorra não só pela transformação do ácido úrico em urato monossódico, mas talvez pelo fato de que o urato monobásico possa também ligar-se ao potássio ao invés do sódio, formando o complexo urato monopotássico, que é comprovadamente mais solúvel do que o urato monossódico[40]. Entretanto, a solubilidade do urato monobásico diminui enormemente na presença de sais de sódio. *Wilcox* e col.[41] demonstraram num estudo *in vitro* que a menor solubilidade do urato monossódico ocorre a um pH de aproximadamente 8, na presença de excesso de sódio. *Pak* e col.[42] comprovaram esta assertiva e mostraram que a solubilidade deste sal decresce com aumento do pH acima de 7 e está na dependência direta do tempo de exposição do cálculo na solução contendo o sal. Esta relação paradoxal da solubilidade dos uratos em relação ao pH na presença de excesso de sais de sódio sugere que devemos preferir sais que contenham potássio para uma dissolução mais eficaz com este tipo de calculose. Além disso, a administração destes sais tende a reduzir o nível de cálcio urinário, fato este não observado com os sais de sódio, que se opõem ao efeito hipocalciúrico das soluções alcalinas[43].

Embora a alcalinização oral da urina seja utilizada rotineiramente na prevenção de concreções de ácido úrico, sua aplicação na dissolução dos cálculos já formados não é absoluta em todos os casos e as razões são várias: em primeiro lugar, o tempo de dissolução dos cálculos é extremamente longo, de forma que a aceitação do tratamento pelos pacientes é bastante variável e muitos acabam por abandoná-lo. Em segundo lugar, à medida que o processo de dissolução começa a ocorrer, há chance do cálculo migrar distalmente para outra área do trato urinário e tornar-se sintomático, necessitando tratamento mais imediato. Também é notória a dificuldade que se tem para alcalinizar a urina de pacientes portadores de cálculos de ácido úrico. De fato, geralmente não se consegue elevar o pH urinário destes pacientes de forma contínua além de 6,5 ou 7, somente com alcalinização oral. Por último, não é incomum encontrar-se nesta população de pacientes aqueles que apresentam doenças renais e cardiovasculares, onde a sobrecarga de sais de sódio ou potássio não é recomendada. Nestas situações a irrigação direta dos cálculos com substâncias alcalinizantes pode ser o tratamento de escolha, quer como tratamento primário e único, ou complementar aos métodos mais atuais de extração de cálculos urinários, como a litotripsia percutânea ou as ondas de choque externo. Bicarbonato de sódio tem sido referido como capaz de dissolver estes cálculos através da irrigação local com resultados extremamente variáveis, e mais recentemente derivados de tris-hidroximetil-aminometano (THAM e THAM-E/Abbott Lab., Chicago, ILL.) também foram usados com sucesso.

Uma das vantagens da irrigação local dos cálculos urinários é o fato do contato direto do solvente com a concreção, de forma a haver mínima diluição deste solvente na presença de formação normal de urina. Isto é especialmente desejável em pacientes sintomáticos ou no caso de cálculos residuais pós-operatórios, em que se necessita um procedimento mais rápido. Cuidados com a irrigação tópica de cálculos urinários referem-se à infecção urinária e aumentos da pressão intrapélvica, que deve permanecer inferior a 20-30cm de água, pois poderá existir refluxo pielovenoso e pielolinfático com complicações sistêmicas importantes[44]. Isto é especialmente comum com o uso de cateteres ureterais, onde se utiliza de duas vias de irrigação, uma para influxo e outra para efluxo do solvente, pois essas sondas possuem usualmente um pequeno pertuito. Deve-se preferir o uso de uma ou duas nefrostomias percutâneas realizadas sob anestesia local e que permite a colocação de cateteres suficientemente largos para a irrigação destes cálculos sem necessidade de cirurgia convencional[45, 46].

Artigos na literatura onde foi usado o bicarbonato de sódio para irrigação tópica mostram dissolução de cálculos de ácido úrico selecionados em concentrações que variaram de 0,05M a 0,2M e apresentaram um tempo de dissolução que variou amplamente entre três dias até diversos meses e em média de uma a três semanas[47, 52]. É também provável que contrações ureterais devem facilitar o processo de dissolução dos cálculos de ácido úrico evitando-se a deposição de urato de sódio com freqüência em torno dos cálculos, oferecendo-se destarte maior área de exposição desses cálculos. Ainda as diferentes localizações dos cálculos na via excretora podem explicar por que houve tanta variabilidade nos casos acima descritos, mormente considerando que alguns autores utilizaram concentrações próximas de 0,2M e pH de 9, provavelmente representando o limite superior das soluções ideais recomendadas[53]. THAM-E é um produto comercial utilizado para o tratamento de processos metabólicos acidóticos cujo ingrediente ativo é, na realidade, tris-hidroximetil-aminometano (TRIS). Na sua forma comercial também chamada de Trometamine-E é provido a uma concentração de 0,3M e um

pH de 10,6. Sendo substância de uso endovenoso, ao elevar-se o pH admite-se que alguns eletrólitos se perdem na compensação do estado acidótico. Por este motivo o produto contém cloreto de potássio e de sódio, porém em concentrações mínimas. THAM é o mesmo produto (TRIS) cujo pH se aproximou de 8,6 com auxílio de ácido acético. Por apresentar um pH mais próximo da normalidade nada é adicionado. Ambos THAM e THAM-E têm sido recentemente descritos na literatura como capazes de dissolver cálculos de ácido úrico rapidamente e parecem ser superiores aos outros agentes alcalinizantes[53-57].

Finalizando, podemos dizer que a grande maioria dos cálculos de ácido úrico podem e devem ser tratados de forma conservadora através de medicação por via oral. Reserva-se as manipulações endourológicas como nefrolitotomia percutânea, ureterolitotripsia, ondas de choque e/ou a dissolução tópica para os casos agudos ou refratários ao tratamento médico. Somente em casos excepcionais justifica-se a cirurgia convencional para estes pacientes.

BIBLIOGRAFIA

1. **HARTUNG EF** — Symposium on gout. Historical considerations. *Metabolism*, **6:** 196-208, 1957.
2. **THOMSON JO** — Urinary calculus at the Canton Hospital, Canton, China. *Surg Gynec & Obst*, **32:** 44-55, 1921.
3. **ATSMON A, DeVRIES A, FRANK M** — *Uric acid Lithiasis*. Amsterdam, London, New York: Elsevier, pp. 1, 1963.
4. **MELICK RA, HENNEMAN, PH** — Clinical and laboratory studies of 207 consecutive patients in a kidney-stone clinic. *N Engl J Med*, **259:** 307-314, 1958.
5. **MURPHY BT, PYRAH LN** — The composition, structure, and mechanisms of the formation of urinary calculi. *Br J Urol*, **34:** 129-159, 1962.
6. **JENSEN AT** — On concrements from the urinary tract. *Acta Chir Scand*, **85:** 473-486, 1941.
7. **ALBUQUERQUE PF, FORSTER R, ZANANDREA R** — Etiological factors in urolithiasis: A clinical analysis of 275 cases. *J Urol*, **89:** 325-328, 1963.
8. **DRACH G** — Urinary lithiasis. In: Campbell's Urology. 4 ed. Edited by J.H. Harrison, R.F. Gittes, A.D. Permutter, T.A.Stamey and P.C. Walsh. Philadelphia, Toronto, London: W.B. Saunders, vol I, chapter 22, pp. 779-878, 1979.
9. **YU TF, BERGER L, GUTMAN AB** — Defective conversion of uric acid to allantoin in the Dalmatian dog. *Arthritis & Rheumat*, **9:** 552, 1966.
10. **GUTMAN AB, YU TF** — Uric acid nephrolithiasis. *Am J Med*, **45:** 756-779, 1968.
11. **DeVRIES A** — Clinical management of uric acid lithiasis. In: Stones: *Clinical Management of Urolithiasis*. Edited by R.A. Roth and B. Finlayson. Baltimore, London: The Willians and Wilkins Company. Series: International Perspectives in Urology, vol 6, chapter 9, pp. 228-247, 1983.
12. **NIERLICH P, MAGASANIK B** — Regulation of purine ribonucleotide synthesis by end product inhibition. *J Biol Chem*, **240:** 358-365, 1965.
13. **YU TF, GUTMAN AB** — Uric acid nephrolithiasis in gout. Predisposing factors. *Ann Intern Med*, **67:** 1133-1148, 1967.
14. **LESCH M, NYHAN WI** — A familial disorder of uric acid metabolism and central nervous system function. *Am J Med*, **36:** 561-570, 1964.
15. **DeVRIES A, SPERLING O** — Uric acid stone formation: basic concepts of aetiology and treatment. In: *Scientific Foundations of Urology*. 2 ed. Edited by D. I. Willians and G.D. Chisholm. London: Heinemann, chapter 39, pp. 308-314, 1982.
16. **KRAKOFF IH, MEYER RL** — Prevention of hyperuricemia in leukemia and lymphoma. Use of allopurinol, a xanthine oxidase inhibitor. *JAMA*, **193:** 1-6, 1965.
17. **DeCONTI RC, CALABRESI P** — Use of allopurinol for prevention and control of hiperuricemia in patients with neoplastic disease. *N Engl J Med*, **274:** 481-486, 1966.
18. **BENNET RC, JEPSON RP** — Uric stone formation following ileostomy. *Aust Nz J Surgery*, **36:** 153-158, 1966.
19. **GUTMAN AB, YU TF** — A three component system for regulation of renal excretion of uric acid in man. *Trans Assoc Am Physicians*, **74:** 353-365, 1961.
20. **ROCH-RAMEL F, WEINER IM** — Excretion of urate by the kidneys of Cebus monkeys: a micropuncture study. *Am J Physiol*, **224:** 1369-1374, 1973.
21. **LEVINSON DJ, SORENSEN LB** — Uric acid stones. In: *Nephrolithiasis: Pathogenesis and Treatment*. Edited by F.L. Coe. Chicago, London: Year Book Medical Publishers Inc., chapter 9, pp. 172-202, 1978.
22. **PYRAH L** — Uric acid calculi. In: *Renal Calculi*. Berlin, Heidelberg, New York: Springer-Verlag., chapter 15, pp. 320-338, 1979.
23. **HENNEMAN PH, WALLACH S, DEMPSEY EF** — The metabolic defect responsible for uric acid stone formation. *J Clin Invest*, **41:** 537-542, 1962.
24. **RECTOR JR, FLOYD C** — Renal secretion of hydrogen in the kidney. Morphology, Biochemistry, Physiology. Edited by C. Rouiller and A.F. Muller. New York, London: Academic Press, vol III, chapter 4, pp. 209-247, 1971.
25. **VALTIN H** — Mechanism preserving fluid and solute balance in health. Boston: Little Brown and Company, pp. 149-196, 1973.
26. **ELLIOT JS, SHARP RF, LEWIS L** — Urinary pH. *J Urol*, **81:** 339-343, 1959.
27. **PLANTE GE, DURIVAGE J, LEMIEUX G** — Renal excretion of hydrogen in primary gout. *Metabolism*, **17:** 377-385, 1968.
28. **GUTMAN AB, YU TF** — Urinary ammonium excretion in primary gout. *J Clin Invest*. **44:** 1474-1481, 1965.
29. **KEYSER LD, SCHERER PC, CLAFFEY LW** — Studies in the dissolution of urinary calculi: experimental and clinical aspects. *J Urol*, **59:** 826-841, 1948.
30. **VIOLLE PL** — Les régimes et le pH urinaire. Presse Méd, **41:** 772-774, 1933.
31. **EISENBERG H, CONNOR TB, HOWARD JE** — An useful agent for oral alkali therapy. *J Clin Endocr*, **15:** 503-504, 1955.
32. **VERMEULEN CW, FRIED FA** — Observations on dissolution of uric acid calculi. *J Urol*. **94:** 293-296, 1965.
33. **UHLIR K** — The peroral dissolution of renal calculi. *J Urol*, **104:** 239-247, 1970.
34. **ALEXANDER S, BRENDLER H** — Treatment of uric acid urolithiasis with allopurinol: a xanthine oxidase inhibitor. *J Urol*, **97:** 340-343, 1967.
35. **HARBAUGH JT** — Dissolution of renal calculus with allopurinol: a case report. *J Urol*, **100:** 412-414, 1968.
36. **NETO M, PILLOF B, SIMON JA** — Dissolution of renal uric acid calculus with allopurinol and alkalinization of urine: a case report. *J Urol*, **115:** 740-741, 1976.
37. **BARANYAI E, KIS E, SZEBENI R** — Five-year observations with Margulit, a stone dissolving granulate. *Ther Hung*, **28:** 177-179, 1980.
38. **COE FL** — Uric acid and calcium oxalate nephrolithiasis. *Kidney Int*, **24:** 392-403, 1983.
39. **LEWIS RW, ROTH JK, POLANCO EJ, ROBERTS JA** — Molar lactate in the management of uric acid renal obstrution. *J Urol*, **125:** 87-90, 1981.
40. **CIFUENTES-DELATTE L, BELLANATO J, SANTOS M, RODRIGUEZ-MIÑON JL** — Monosodium urate in urinary calculi. *Eur Urol*, **4:** 441-447, 1978.
41. **WILCOX WR, KHALAF A, WEINBERGER A, KIPPEN I, KLINEBERG JR** — Solubility of uric acid and monossodium urate. *Med Biol Eng*, **10:** 522-531, 1972.
42. **PAK CYC, WATERS O, ARNOLD L, HOLT K, COX C, BARILLA D** — Mechanism for calcium urolithiasis among patients with hiperuricosuria. Supersaturation of urine with respect to monossodium urate. *J Clin Invest*, **59:** 426-431, 1976.
43. **SAKHAEE K, NICAR M, HILL K, PAK CYC** — Contrasting effects of potassium citrate and sodium citrate therapies on urinary chemistries and crystallization of stone-forming salts. *Kidney Int*, **24:** 348-352, 1983.
44. **FOSTVEDT GA, BARNES RW** — Complications during lavage therapy for renal calculi. *J Urol*, **89:** 329-331, 1963.
45. **DRETLER SP, PFISTER RC, NEWHOUSE JH** — Renal stone dissolution via percutaneous nephrostomy. *N Engl J Med*, **300:** 341-343, 1979.
46. **SMITH AD, REINKE DB, MILLER RP, LANGE PH** — Percutaneous nephrostomy in the management of ureteral and renal calculi. *Radiology*, **133:** 49-54, 1979b.

47. **NUMMI P** — Dissolution of uric acid stones by local lavage. *Scand J Urol Nephrol,* **7:** 172-174, 1973.
48. **FREIHA FA, HEMADY K** — Dissolution of uric acid stones. Alternative to surgery. *Urology,* **8:** 334-335, 1976.
49. **HARDY B, KLEIN LA** — In situ dissolution of ureteral calculus. *Urology,* **8:** 444-446, 1976.
50. **EASON AA, SHARLIP ID, SPAUDING JT** — Dissolution of bilateral uric acid calculi causing anuria. *JAMA,* **240:** 670-671, 1978.
51. **SPARATARO RF, LINCKE CA, BARBARIC ZL** — The use of percutaneous nephrostomy and urinary alkalinization in the dissolution of obstructing uric acid stones. *Radiology,* **129:** 629-632, 1978.
52. **RODMAN JS, WILLIANS JJ, PETERSON CM** — Dissolution of uric acid calculi. *J Urol,* **131:** 1039-1044, 1984.
53. **SADI MV, SALTZMAN N, FERIA G, GITTES RF** — Experimental observations on dissolution of uric acid calculi. *J Urol,* **134:** 575-579, 1985.
54. **SHELDON CA, SMITH AD** — Chemolysis of calculi. *Urol Clin North Amer,* **9:** 121-130, 1982.
55. **PFISTER RC, DRETLER SP** — Percutaneous chemolysis of renal calculi. *Urol Rad,* **6:** 138-142, 1984.
56. **GORDON MR, CARRION HM, POLITANO VA** — Dissolution of uric acid calculi with THAM irrigation. *Urology,* **12:** 393-397, 1978.
57. **BURNS JR, GAUTHIER JF, FINLAYSON B** — Dissolution kinetics of uric acid calculi. *J Urol,* **131:** 708-710, 1984.

Experiência no tratamento de 68 pacientes com tumor de testículo

WALTER J. KOFF[1], CRISTINE FROEMMING[2], VICTOR LUIZ SCHWENGBER[2], HARDY F. GOLDSCHMIDT[2]

RESUMO

Os autores apresentam uma análise retrospectiva de 68 pacientes com tumor de testículo atendidos no Hospital de Clínicas de Porto Alegre num período de 13 anos. Foram feitas classificações quanto à idade, lado atingido, tipo histológico, estadiamento, tratamentos realizados e sobrevida. Houve 61 pacientes com tumores germinativos, dois com tumores não-germinativos, três com neoplasia de anexos, um tumor secundário e uma neoplasia maligna não classificada. Os 21 pacientes com tumor seminomatoso foram tratados com rádio e/ou quimioterapia e a sobrevida geral foi de 66,6%. Dos 40 pacientes com tumor não-seminomatoso, quatro foram tratados somente com orquiectomia, 31 com linfadenectomia e alguns destes assim como os demais, com químio e/ou radioterapia, apresentando uma sobrevida geral de 77,5%, não levando em consideração o estadiamento e o tempo de acompanhamento.

INTRODUÇÃO

O estudo dos tumores de testículo tem adquirido realce significativo nos últimos anos, pois a partir de 1972 o uso de quimioterapia antiblástica múltipla mudou radicalmente o prognóstico dos pacientes portadores desta doença, trazendo um índice de sobrevida tão alto que este tipo de neoplasia foi incluído na lista extremamente restrita de neoplasias malignas com doença disseminada curáveis, ao lado do coriocarcinoma e da doença de *Hogkin*.

Contudo, existe outra razão importante para o interesse nesta neoplasia, pois apesar de sua incidência se situar em alguns países na faixa de 3,7 por 100.000 habitantes, ele é não obstante o tumor maligno sólido mais comum em homens na faixa de 20 aos 40 anos, justamente uma idade de plena atividade física e intelectual[16].

Uma das principais razões da sua mortalidade ter decrescido de aproximadamente 80% para menos de 10%[1], ao lado da introdução da poliquimioterapia antiblástica, se prende às originais características de comportamento biológico deste tumor. Trata-se de uma neoplasia embrionária muito sensível à radio e quimioterapia, com grande capacidade de diferenciação espontânea ou induzida em tumores benignos, com eventual disseminação metastática bastante previsível, com crescimento rápido e portanto vulnerável durante a fase de divisão celular, produtor de marcadores biológicos que permitem um adequado acompanhamento clínico e incidente em homens jovens que toleram muito bem a terapêutica oncológica agressiva[7].

A seguir, apresentaremos as características gerais dos pacientes portadores desta neoplasia atendidos em nosso hospital num período de 13 anos.

Trabalho do Serviço de Urologia do Hospital de Clínicas de Porto Alegre, Universidade Federal do Rio Grande do Sul.

Pedido de separatas: Rua Pedro Ivo, 933, 90420, Porto Alegre — RS.

CASUÍSTICA E MÉTODO

Entre 1973 e 1986 foram atendidos no Hospital de Clínicas de Porto Alegre 68 pacientes com tumor de testículo.

A idade variou de 10 meses a 82 anos e a tabela 1 mostra a percentagem de pacientes em cada faixa etária.

Destes pacientes dois não retornaram para acompanhamento. Entre os 66 restantes 15 faleceram, estando disponíveis para seguimento 51 doentes. Há nove pacientes com mais de 10 anos de seguimento, nove entre cinco e 10 anos, oito entre três e cinco anos, 16 entre dois e três anos e 10 pacientes com menos de dois anos de acompanhamento.

Todos os pacientes, exceto aqueles operados inicialmente em outros hospitais, foram submetidos à orquiectomia radical via inguinal com clampeamento prematuro do cordão espermático precedida de exploração testicular acompanhada muitas vezes de biópsia de congelação. Hou-

Tabela 1
Idade dos 68 pacientes com tumor de testículo

Idade (anos)	Nº casos	%
Menos 15	2	2,94
15-20	8	11,76
21-25	19	27,94
26-30	11	16,17
31-35	11	16,17
36-40	9	13,23
41-50	2	2,94
51-60	1	1,47
61-70	3	4,41
Mais 70	2	2,94
Total	68	100,00

ve uma exceção num paciente com tumor adenomatóide descoberto na congelação, cujo testículo não foi removido. Posteriormente, todos os pacientes com tumor maligno foram submetidos à investigação para fins de estadiamento, realizada inicialmente através de urografia excretória e radiografias de campos pulmonares e, nos últimos anos, determinação dos marcadores tumorais (gonadotrofina coriônica humana fração beta e alfafetoproteína), ecografia abdominal e algumas vezes lingografia bipodálica e tomografia computadorizada. Em várias ocasiões foi necessária tomografia pulmonar e nos pacientes com doença avançada recorreu-se freqüentemente à fotocintilografia óssea, hepática e cerebral.

Mais recentemente alguns pacientes foram investigados antes da exploração testicular com ecografia do órgão atingido.

Um total de 31 pacientes portadores de tumor não-seminomatoso estádio A,B_1,B_2 e alguns B_3 e C após quimioterapia foram submetidos à linfadenectomia retroperitoneal realizada através de incisão abdominal xifopubiana ou toracoabdominal do lado da lesão. Geralmente a dissecção foi estendida acima dos pedículos renais e no lado contralateral até o limite lateral da aorta ou veia cava inferior dependendo do lado da lesão. A dissecção homolateral foi levada até o ureter e distalmente até os vasos ilíacos, atingindo o anel inguinal interno. A dissecção contralateral caudal terminava na bifurcação da aorta. Nos casos mais recentes preservamos o plexo simpático pré-sacral, evitando assim a ejaculação retrógada.

RESULTADOS

O tumor atingiu o testículo direito em 30 pacientes, o esquerdo em 35, foi bilateral em apenas um caso e era aparentemente extratesticular (retroperitoneal) em dois casos. (tabela 2)

No sentido de classificar os inúmeros tipos histológicos de tumor de testículo encontrados, usou-se a classificação de *Dixon & Moore*[2] modificada. A tabela 3 mostra os resultados encontrados, que incluem 61 tumores germinativos, sendo 21 seminomatosos e 40 não-seminomatosos, dois não germinativos, três neoplasias de anexos testiculares, um secundário e uma neoplasia maligna não classificada.

Tabela 2
Lado atingido em 68 tumores de testículo

Lado Comprometido	Nº casos	%
Direito	30	44,11
Esquerdo	35	51,47
Retroperitoneal	2	2,94
Bilateral	1	1,47
Total	68	100,00

Tabela 3
Tipos histológicos encontrados em tumores de testículos de 68 pacientes

Tipos histológicos	Nº de casos	%
I — Germinativo		
1 — Seminomatoso	(21)	(30,90)
1.1 — *Tipo clássico*	18	26,47
1.2 — Espermatocítico	3	4,41
2 — Não-Seminomatoso	(40)	(58,80)
2.1 — Carcinoma embrionário c/ ou s/ seminoma	14	20,58
2.2 — Teratoma sozinho ou c/ seminoma	6	8,82
2.3 — Teratoma c/ CA embrionário ou corioca ou ambos, c/ ou s/ seminoma	13	19,11
2.4 — Coriocarcinoma puro ou c/ CA embrionário ou seminoma ou ambos	4	5,88
2.5 — Orquioblastoma (Y OLK SAC)	3	4,41
II — Não germinativo	(2)	(2,94)
1 — Androblastoma maligno	1	1,47
2 — Tumor células de *Leydig*	1	1,47
III — Neoplasia de anexos	(3)	(4,47)
1 — Rabdomiossarcoma	2	2,94
2 — Tumor adenomatóide	1	1,47
IV — Secundário	(1)	(1,47)
Linfoma	1	1,47
V — Neoplasia maligna não classificada	1	1,47
Total	68	100,00

Classificação de Dixon & Moore *modificada*[2]

Os pacientes foram submetidos a inúmeros procedimentos cirúrgicos, diagnósticos e terapêuticos, dependendo da extensão do tumor e das necessidades de cada caso. A tabela 4 mostra estes dados. Entre os 31 doentes submetidos à linfadenectomia retroperitoneal existiam três pacientes nos quais a cirurgia foi realizada após a quimioterapia antiblástica, um paciente que necessitou de excisão ampla da veia cava inferior e outro que apresentava massa retroperitoneal invadindo o rim e a adrenal, no qual ambos os órgãos foram retirados. Um paciente apresentava um tumor que invadia o períneo e o testículo contralateral, tendo sido submetido à orquiectomia radical bilateral com ex-

Tabela 4
Tipos de cirurgias realizadas em pacientes com tumor de testículo

Cirurgias	Nº casos
Orquiectomia	
Unilateral	64
Bilateral	1
Intra-abdominal	2
Biópsia de testículo	1
Linfadenectomia retroperitoneal convencional	26
Second Look	3
Com cavectomia	1
Com nefrectomia e adrenalectomia	1
Ingüinal	1
Hemi-escrotectomia	2
Exérese nódulo pulmonar	1

cisão ampla de tecidos perineais junto com a bolsa escrotal. Em dois pacientes com tumor não-seminomatoso em que houve violação escrotal por ocasião do diagnóstico, foi necessário realizar hemiescrotectomia durante o tratamento.

O anatomopatológico dos pacientes submetidos à linfadenectomia *second loock* evidenciou um caso de teratoma maduro e dois casos de tumor residual.

O paciente submetido à cavectomia não apresentou complicação, exceto edema transitório de membros inferiores.

Um paciente apresentava metástase pulmonar solitária de volume razoável, tendo sido submetido à exérese da lesão através de toracotomia.

O estadiamento dos pacientes foi realizado através dos exames subsidiários já descritos e escolhemos a classificação da UCLA[14] por representar um sistema que subdivide a doença retroperitoneal em três categorias e apresentar prognósticos independentes. A tabela 5 mostra os resultados deste estadiamento, chamado clinicocirúrgico por ser puramente clínico nos tumores seminomatosos e sempre que possível cirúrgico nos não-seminomatosos. Nestes últimos o estadiamento foi clínico para os pacientes com doença B_3 e C.

Tabela 5
Estadiamento clínico-cirúrgico de 61 pacientes com tumores germinativos

Estádios	Seminomatoso	Não seminomatoso
A	10	14
B_1	—	7
B_2	2	2
B_3	5	6
C	4	11
Total	21	40

Os pacientes com tumor seminomatoso foram tratados com radioterapia e/ou quimioterapia e a tabela 6 mostra o número de casos em que cada modalidade terapêutica foi empregada. A mesma tabela mostra o seguimento dos sobreviventes. Dos 21 pacientes, seis evoluíram para o óbito e um não retornou para acompanhamento. A sobrevida total conhecida é portanto de 66,6%.

Tabela 6
Tratamento e sobrevida em 21 pacientes com tumor seminomatoso

	Nº casos	%
Radioterapia	12	57,14
Quimioterapia	3	14,28
Rádio + quimioterapia	6	28,57
Segmento dos sobreviventes		
Menos 2 anos	3	14,28
2 — 5 anos	4	19,04
5 — 10 anos	3	14,28
Mais 10 anos	4	19,04
Óbitos	6	28,57
Ignorado	1	4,76

A tabela 7 mostra os mesmos dados em relação aos tumores não-seminomatosos. Nota-se que quatro pacientes foram tratados somente com orquiectomia, 31 foram submetidos à linfadenectomia e alguns destes assim como os demais fizeram quimioterapia e/ou radioterapia. A maior parte destes pacientes, ao contrário do grupo anterior, tem seguimento menor do que cinco anos. De qualquer modo, a sobrevida geral é de 77,5%.

Tabela 7
Tratamento e sobrevida em 40 pacientes com tumor não seminomatoso

	Nº casos	%
Somente orquiectomia	4	10,0
Linfadenectomia	9	22,5
Linfadenectomia + quimioterapia	22	55,0
Somente quimioterapia	4	10,0
Quimioterapia + radioterapia	1	2,5
Seguimento dos sobreviventes		
Menos de 2 anos	13	32,5
2 — 5 anos	10	25,0
5 — 10 anos	5	12,5
Mais 10 anos	3	7,5
Óbitos	9	22,5

Finalmente, a tabela 8 é uma tentativa de ilustrar os resultados do tratamento nos dois grupos sem levar em conta o período de seguimento de cada paciente.

Tabela 8
Resultados dos tratamentos em 61 pacientes com tumores germinativos de testículo num período de 13 anos

Resultados	Nº casos	%
Vivos	45	73,77
Óbitos	15	24,59
Ignorados	1	1,63
Total	61	100,00

DISCUSSÃO

O tratamento dos tumores de testículo tem evoluído nos últimos cem anos resultando em melhora da taxa de sobrevida, que de 1920 até o presente momento cresceu de 12% para mais de 80%, incluindo todos os tipos e estádios de tumores germinativos[3].

A partir de 1882, a orquiectomia radical passou a ser o tratamento oferecido para estes pacientes. Os resultados precários obtidos somente com este tratamento levaram ao emprego de radioterapia a partir de 1920 até o final de 1940, que era usada tanto nos tumores seminomatosos quanto nos não-seminomatosos. Obviamente o sucesso desta terapêutica era maior nos primeiros do que nos últimos. Após o término da Segunda Guerra Mundial iniciou-se o uso da linfadenectomia retroperitoneal, o que melhorou a sobrevida dos tumores não-seminomatosos de modo apreciável[6].

A associação de orquiectomia e linfadenectomia aumentou a sobrevida dos tumores não-seminomatosos com estádios A, B_1 e B_2 de modo significativo, contudo a esperança para os pacientes com estádios B_3 e C somente se tornou palpável a partir de 1970 e se acentou com a introdução de cisplatinum em 1975[9]. Os esquemas terapêuticos quimioterápicos têm evoluido continuamente e, embora ainda não exista um concenso da melhor associação, é reconhecido que as drogas mais ativas neste tipo de tumor são a vimblastina, a bleomicina, a actinomicina-D e o cisplatinum usados em combinação.

Quanto à faixa etária, a maior parte dos nossos pacientes se situava entre 15 e 40 anos, uma incidência muito semelhante à descrita na literatura[5].

Não obstante haver na literatura uma leve predileção para os tumores de testículo envolverem mais freqüentemente o lado direito, no nosso grupo a neoplasia foi mais comum à esquerda[5,17].

Apesar da existência de tumor germinativo extragonadal primário estar descrita em todos os livros-textos, a ocorrência de dois casos em 68 nos parece bastante elevada, não tendo estes números, contudo qualquer valor estatístico.

Na nossa série, 30,9% dos tumors eram seminoma e 58,8% não-seminomatosos. Os não-germinativos, os tumores de anexos e os secundários compreendiam os outros 10,3%. Grandes séries apresentam resultados similares, relatando uma incidência em torno de 35% para os seminomas e 50% para os não-seminomatosos[1].

A análise da tabela 4 mostra que apenas dois pacientes desta série apresentavam criptorquidia. Em ambos, a malformação não havia sido corrigida previamente e portanto a apresentação clínica da doença foi a presença de uma massa intra-abdominal de grande volume, sendo então realizada orquiectomia intra-abdominal. O diagnóstico anatomopatológico foi de seminoma nos dois doentes e num deles o tumor invadia partes moles, não parecendo este fato ter alterado o prognóstico desfavoravelmente.

As linfadenectomias retroperitoneais foram inicialmente realizadas através de um incisão abdominal xifopubiana. Nos últimos oito anos passou-se a empregar a via toracoabdominal, que, apesar de ser mais trabalhosa e resultar em maior morbidade, oferece a vantagem de uma dissecção mais extensa acima das artérias renais, local de difícil acesso com a incisão anteriormente empregada. A introdução de esquemas quimioterápicos cada vez mais eficientes tem tornado desnecessárias dissecções amplas e estendendo-se cranialmente aos vasos renais ou caudalmente à bifurcação da aorta no lado contralateral. Por esta razão, voltou-se a empregar o acesso anterior xifopubiano. Inclusive a dissecção caudal econômica diminui de modo significativo a ocorrência pós-operatória de ejaculação sem emissão de esperma, facilitando a reprodução destes indivíduos[12].

O valor da linfadenectomia já foi comprovado de modo inequívoco[4]. O êxito da quimioterapia fez questionar a validade de uma cirurgia tão ampla, especialmente em pacientes com estádio clínico A e B_1. Muitos preferem não operar estes pacientes primariamente, mas é sabido que 30% deles são subestadiados e que a maioria progride para estádio B_2, B_3 ou C[10]. No entanto, se estes pacientes tiverem um adequado seguimento e a evolução da doença for prontamente diagnosticada, o tratamento clínico e cirúrgico oferece as mesmas oportunidades de cura quando usados neste momento do que se fossem empregados inicialmente.

Nos pacientes com tumor seminomatoso aqui apresentados 57,1% foram tratados somente por radioterapia, 14,3% somente com quimioterapia e os demais com ambos. Existe uma tendência de tratar com radioterapia apenas os seminomas estádio A, B_1 e B_2. Para os tumores mais avançados um esquema misto de quimioterapia e radioterapia está sendo recomendado, pois nestas circunstâncias a taxa de sobrevida em cinco anos, usando-se apenas a última modalidade, é menos de 25%[8]. Alguns autores recomendam inclusive a linfadenectomia quando existe doença residual após este regime terapêutico e relatam com este esquema um índice de cura de 100%[15].

Uma análise da tabela 7 demonstra que 65% dos nossos pacientes com tumor não-seminomatoso foram tratados com quimioterapia e que 22,5% foram tratados apenas com linfadenectomia, sendo que alguns destes últimos apresentavam doença B_1, B_2 e até B_3. Este fato apenas reflete o uso, nesta série, de pacientes operados antes da introdução da quimioterapia tal como existe hoje. Obviamente, essa diferença de esquema terapêutico se reflete nos resultados. A sobrevida com seguimento variando de dois a 13 anos foi de 77,5%, apesar de tudo muito próxima de séries importantes[1,11].

Alguns relatos recentes indicam um sobrevida em cinco anos em mais de 95% para tumores não-seminomatosos estádio A e B, usando protocolos agressivos de quimioterapia[13].

SUMMARY

The files of 68 patients with testes tumor attended in the Hospital de Clínicas de Porto Alegre, during the last 13 years, were reviewed.

The patients were classfied accordly the age, side of the lesion, histologic tyre, stage, treatment accomplished and survival.

There were 61 patients with germ cell tumors, 2 with gonadal stroma tumors, 3 with tumors of adnexa, 1 with secundary tumor and 1 with unclassified cancer.

The 21 patients with seminomatous tumors were treated with radio or/and chemotherapy and 66.6% of them are still alive. Among 40 patients with nonseminomatous tumors, 4 were only treated by orchiectomy, 31 with retroperitoneal lymph node dissection ussually associated with chemotherapy. The overall survival in these group was 77.5%.

BIBLIOGRAFIA

1. **CULP DA, BOATMAN DL, WILSON VB** — Testicular tumors:40 years' experience. *J Urol*, **100**: 548-53, 1973.
2. **DIXON FJ, MOORE RA** — Tumors of male sexual organs. In:*Atlas of Tumors Pathology.* Armed forces Institute of Pathology. Washinton, D.C., 1952.
3. **HINMANF** — The radical operation for teratoma testis. An analysis of 79 cases, 10 of which are personal. *Surg Gynec & Obst*, **37**:429, 1923.
4. **JAVADPOUR N** — Testicular germ cell tumors. *Urol Dig*, **18**:19, 1979.

5. **JOHNSON DE** — Epidemiology. In:*Testicular Tumors*, 2º ed. Rio de Janeiro, Guanabara koogan, p. 37-46, 1976.
6. **LEWIS EL, JOHNSTON RE, ROWE RR, KIMBROVAH JC** — retroperiotoneal lymph node resection: the intercostoinguinal approach. *J Urol*, **67**:338-41, 1952.
7. **MORSE MJ, WHITMORE WF** — Neoplasms of the testis. In:*Campbell's Urology*. 5ª ed. Philadelphia, W.B. Saunders Company, v.2, p. 1535-82, 1986.
8. **ROSE EF** Testicular neoplasms. In:*Genitourinary Oncology. CULP DA, LOENING SAV — Philadelphia, LEA & FEBIGER, p. 334-81, 1985*.
9. **ROSSOF AH, SLAYTON RF, PERLIA CP** — Preliminary clinical experience with cis-diamminedichloroplatinum (II) (NSC-119875, CACP).*cancer*, **30**:1451, 1975.
10. **ROWLAND RG** *et al* — Accuracy of preoperative stanging in stages A and B noseminomatous germ cell testis tumors.*J.Urol*, **127**:718, 1982.
11. **SKINNER DG** — non-seminomatous testis tumors: a plan of management based on 96 patients to improve survival in all stages by combined therapeutic modalities. *J.Urol*. **115**:65, 1976.
12. **SKINNER DG, MELAMED A, LIESKOVSKY G** — Complications of thoracoabdominal retroperitoneal lymph node dissection.*J Urol*,**127**:1107, 1982.
13. **SKINNER DG** — Advanced metastic testicular cancer: the need for reporting results according to initial extent of disease.*J Urol*,**128**:312, 1982.
14. **SMITH RB** — Diagnosis and stanging of testicular tumors. In:*Genitourinary Cancer*. Edited by D.G.SKINNER and J.B. de KERNION. Philadelphia, W.B. Saunders Co., 1978.
15. **SMITH RB, DEKERNION JB, SKINNER DG** — Management of advanced testicular seminoma.*J Urol*,**121**:429, 1979.
16. **THACKRAY AC** — Seminoma. *Brit J Urol*, **36**:12-27 (supl), 1964.
17. **THOMPSON IM** *et al* — An analytical survey of one hundred and seventy-eight testicular tumors.*J Urol*, **85** (2):173-79, 1961.

Prótese peniana maleável ajustável para correção da incapacidade eretiva

MILTON BORRELLI[1], HOMERO BRUSCHINI[2], MARCIO J. PRADO[2], JOSÉ ALAOR FIGUEIREDO[2], SIDNEY GLINA[3], SAMI ARAP[4]

São apresentados resultados relativos à implantação de prótese peniana para correção da impotência em 10 pacientes diabéticos. As modificações da presente prótese foram efetuadas no sentido de torná-las de tamanho único e ajustável. Dos 10 pacientes submetidos à cirurgia, nove evoluíram adequadamente e um apresentou infecção local, sendo necessária a retirada de uma das próteses implantadas.

INTRODUÇÃO

As próteses penianas constituem hoje método seguro e eficaz na correção da incapacidade eretiva, permitindo penetração vaginal adequada. O modelo inicial desenvolvido por *Pearman*[1] recebeu inúmeras modificações[2-5] com o passar do tempo. As próteses atuais são de colocação intracavernosa e permitem aspectos de ereção próximo do normal. O inconveniente da posição permanente de penetração do pênis foi corrigido com o advento das próteses maleáveis e das infláveis. As infláveis mostraram-se inviáveis em nosso meio pelo seu alto custo. As próteses mais utilizadas entre nós são as do tipo flexível, construídas com silicone e apresentando em seu interior fios de prata que possibilitam maleabilidade. Com o objetivo de desenvolver próteses com todas as características acima citadas acrescidas de modificações no sentido de torná-las de tamanho único e ajustável, realizamos pesquisas em colaboração com a Unidade de Bio-Engenharia do INCOR. No presente trabalho são apresentados os achados relativos à colocação desse tipo de prótese.

MÉTODO

De acordo com protocolo pré-estabelecido, foram avaliados 10 pacientes diabéticos, sendo seis insulino-dependentes e todos portadores de incapacidade total de ereção peniana, com duração acima de 12 meses. Avaliação clínica e laboratorial foi realizada por equipe multidisciplinar obedecendo aos seguintes itens: exames neurológico, vascular, endócrino e estudo urodinâmico. Nos 10 pacientes foram colocadas prótese penianas por nós desenvolvidas após instrução aos pacientes referentes a esse método de tratamento.

Trabalho da Faculdade de Medicina da Universidade de São Paulo.
[1] Professor Adjunto da Clínica Urológica
[2] Médico-Assistente da Clínica Urológica
[3] Médico Colaborador da Clínica Urológica
[4] Professor Titular da Clínica Urológica

TÉCNICA CIRÚRGICA

Várias técnicas cirúrgicas são descritas para a colocação de prótese peniana. Em nossa casuística optamos pelo acesso perineal por acharmos esta técnica mais segura, tendo em vista o grupo particular de pacientes diabéticos onde as complicações infecciosas associadas às alterações cicatriciais são mais encontradas.

As próteses foram colocadas através de incisão perineal. Após dissecção dos corpos cavernosos realizou-se incisão longitudinal e dilatação com "velas de *Heggar*". Completada a dilatação, as próteses foram inseridas isoladamente, retirando-se o excesso de cada uma de acordo com o tamanho de cada corpo cavernoso. Após o término da cirurgia, introduziu-se sonda uretral de *Foley*, permanecendo em média por um período de 24 horas.

RESULTADOS

Dos 10 pacientes submetidos à cirurgia, nove evoluíram sem complicações pós-operatórias imediatas. O último apresentou processo infeccioso local com supuração, sendo necessária a retirada de uma das duas próteses colocadas. A avaliação ambulatorial tem revelado boa evolução, com resultado funcional satisfatório.

DISCUSSÃO

A presente prótese foi desenvolvida a partir do estabelecido que a necessidade de maleabilidade estável da prótese se limita à região média e proximal do pênis.

Restringiu-se assim a estas regiões a presença dos fios de prata trançados. Desta forma liberaram-se as extremidades da prótese para eventuais diminuições em sua extensão. Criaram-se nestas duas extremidades anéis sucessivos, fáceis de serem seccionados, por exemplo, com tesoura. A medida inicial do comprimento cavernoso pode ser realizada por meio de histerômetro introduzido após a dilatação inicial. Acertos posteriores são, eventualmente, feitos até mesmo com a prótese parcialmente introduzida. A única

decisão a ser tomada pré-operatoriamente seria quanto ao diâmetro da prótese, avaliação esta facilmente realizada com a observação grosseira do pênis.

Seu uso inicial em 10 pacientes portadores de impotência sexual de origem diabética mostrou resultado funcional semelhante aos resultdos de literatura[1-4]. Em nosso meio apresenta ainda a vantagem inquestionável de seu tamanho único, de fácil adaptação e com custo diminuído, tornando a colocação de prótese peniana um procedimento mais acessível aos médicos e pacientes.

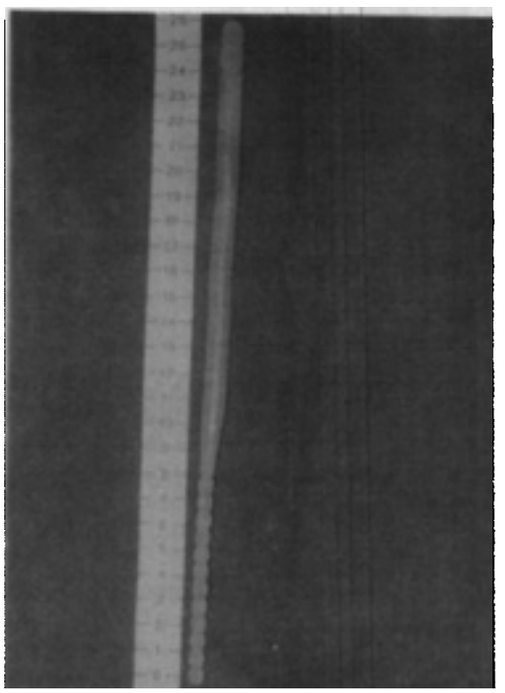

Fig. 1 — *Aspecto geral da prótese evidenciando-se os anéis nas extremidades, facilmente seccionáveis*

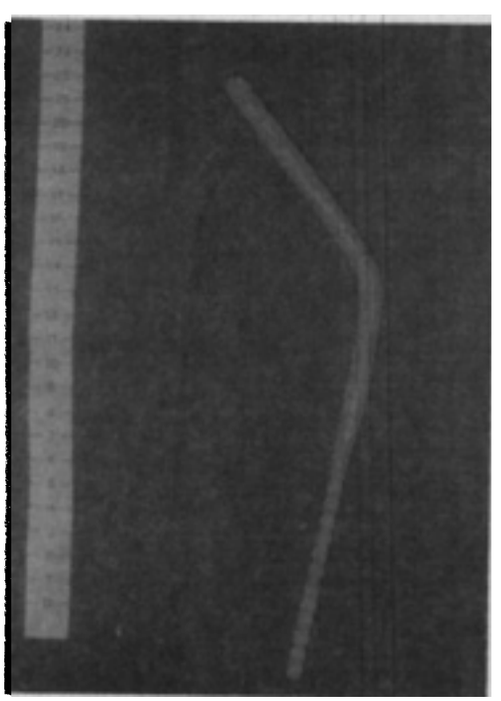

Fig. 2 — *Prótese em posição flexionada, estável*

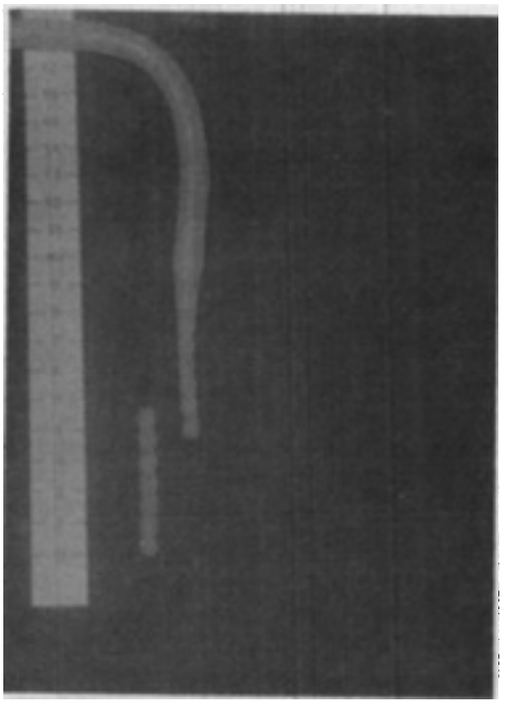

Fig. 3 — *Base proximal da prótese após secção de anéis para adaptação de tamanho*

SUMMARY

Herein we present the final results of surgical implantation of penile prosthesis in 10 diabetic patients for correction of sexual erectile failure.

Some modifications were made in the prosthesis in order to make the size adjustable, with no need of a set of prosthesis during the surgery. Excelent results were obtained in nine of them, and infection in another lead us to extract one of the prosthesis.

BIBLIOGRAFIA

1. **PEARMAN RO** — Treatment of organic impotence by implantation of a penile prosthesis. *J Urol*, **97:** 716, 1967.
2. **SMALL MP** — Small-Carrion penile prosthesis. A report of 160 cases and review of literature. *J Urol*, **119:** 365, 1978.
3. **FINNEY RP** — New hinged silicone penile implant. *J Urol*, **118:** 585, 1977.
4. **JONAS U, JACOBI GH** — Silicone-silver penile prosthesis: description, operative approach and results. *J Urol*, **123:** 865, 1980.
5. **SCOTT EB, BRADLEY WE, TIMM GW** — Management of erectile impotence: Use of implantable inflatable prosthesis. *Urology*, **2:** 80, 1973.

Fosfato de estramustina no tratamento do câncer da próstata resistente à hormonioterapia

AFIZ SADI[1], MARCUS VINÍCIUS SADI[2], AGNALDO PEREIRA CEDENHO[2]

Vinte e três casos de câncer de próstata foram tratados com fosfato de estramustina na dose de 14mg/kg/peso. Quatorze eram estádio clínico D_2 e resistentes à hormonioterapia convencional. As respostas objetivas neste grupo de pacientes, seguidos pelo período médio de 12 meses, foi de 43%.

INTRODUÇÃO

O câncer da próstata é o segundo câncer mais comum existente em homens e a 3ª causa de óbitos por câncer em países desenvolvidos[1]. Embora a etiologia exata do câncer da próstata seja desconhecida, existem evidências que implicam fatores hormonais em seu desenvolvimento. Assim a próstata depende de andrógenos para a manutenção de sua integridade anatômica e funcional. O objetivo do tratamento hormonal no câncer da próstata visa eliminar o estímulo androgênico sobre o crescimento tumoral. *Huggins et al.*[2] demonstraram efeitos benéficos em pacientes portadores de câncer da próstata metastático que haviam sido submetidos à orquiectomia bilateral ou tratamento com estrógenos. Entretanto, pacientes que apresentam relapso após bloqueio hormonal primário adequado possuem prognóstico sombrio. A falha terapêutica ocorre, provavelmente, devido ao crescimento de células insensíveis aos andrógenos, e tratamento posterior visando bloquear mais andrógenos geralmente é ineficaz. A sobrevida média desses pacientes é menor do que um ano[3]. Em 1960 desenvolveu-se uma droga, combinação de um agente citostático — mustarda nitrogenada, cujo carregador tissular utilizado foi um estrógeno. A base teórica para a utilização desta droga, fosfato de estramustina, foi a possibilidade de que um agente citotóxico pudesse agir direta e quase que exclusivamente dentro das células tumorais, facilitado pelas características lipofílicas de ser um composto ligado a um hormônio, evitando-se assim efeitos colaterais indesejáveis[4]. Neste trabalho relatamos nossa experiência clínica com este composto em pacientes portadores de câncer de próstata metastático resistentes à hormonioterapia convencional.

PACIENTES E MÉTODOS

Durante o período compreendido entre 1976 a 1986, 23 pacientes com câncer da próstata foram tratados com fosfato de estramustina na dose de 14mg/kg/dia. Destes, seis eram estádio clínico B_2, três estádio clínico C e 14 eram estádio clínico D_2. Em virtude dos possíveis erros diagnósticos existentes quanto ao estadiamento correto dos pacientes com doença localizada, somente os 14 pacientes com estádio D_2 foram considerados neste trabalho. A idade dos pacientes variou de 57 a 84 anos (mediana = 66 anos) e o tempo de seguimento variou de dois a 24 meses (média = 12,2 meses). Todos os 14 pacientes haviam recebido tratamento hormonal com estrógenos previamente e apresentaram evolução clínica não satisfatória. O diagnóstico e estadiamento destes pacientes consistiram no toque retal, biópsia prostática transretal, fosfatases séricas, urografia excretora, radiografia de tórax, mapeamento ósseo e provas da função hepática. No seguimento realizado utilizaram-se toque retal, fosfatases séricas e urografia excretora a cada três meses e mapeamento ósseo e provas de função hepática a cada seis meses. Os critérios de cura adotados foram os do *National Prostatic Cancer Project*[5].

RESULTADOS

Dos 14 pacientes avaliados seis (43%) apresentaram melhora subjetiva caracterizada por mais disposição, menos fraqueza e melhora das dores. Nenhum paciente apresentou resposta objetiva completa ao tratamento, enquanto que seis pacientes apresentaram respostas parciais ou estabilização da doença Tabela 1. Quatro pacientes (29%)

Tabela 1
Tratamento do câncer da próstata resistente à hormonioterapia com fosfato de estramustina

Resposta objetiva	Número de pacientes %
Completa	0 (00,0)
Parcial	2 (14,5)
Estável	4 (28,5)
Progressão	8 (57,0)
Total	14 (100,0)

Trabalho da Disciplina de Urologia da Escola Paulista de Medicina apresentado no XX Congresso Brasileiro de Urologia — Belo Horizonte, 13/11/1985

[1] Professor Titular — Urologia EPM
[2] Professor Adjunto — Urologia EPM

apresentaram náuseas e vômitos como efeitos colaterais mais importantes, enquanto que dois outros pacientes (14%) apresentaram manifestações cardiovasculares. Não foram evidenciadas complicações hematológicas neste grupo de pacientes.

DISCUSSÃO

Os estudos sobre o fosfato de estramustina iniciaram-se na década de 1960, quando esta droga, introduzida inicialmente para o tratamento do câncer da mama, mostrou possibilidades terapêuticas para o câncer da próstata. Os resultados iniciais obtidos em pacientes com câncer da próstata avançado ou naqueles refratários à hormonioterapia foram animadores[6]. O modo de ação do fosfato de estramustina no câncer da próstata não é totalmente conhecido. A droga, um composto químico de mustarda nitrogenada associada a estradiol, parece ter efeitos biológicos característicos. Os metabolitos deste composto são a sua forma desfosforilada, a estramustina e sua forma de-hidrogenada, o etromustine. A existência de estrógenos livres provavelmente é o motivo pelo qual este composto tem efeitos antigonadotrópicos. Embora esta droga tenha evidentes efeitos citotóxicos, nem a estramustina com o estradiol existentes neste composto demonstram atividade antimitótica isoladamente[7]. Estudos experimentais indicam que o complexo estramustina/etromustine tem grande afinidade pelas próstatas ventrais de ratos, e isto parece ser devido à existência de uma proteína específica carregadora da estramustina, presente tanto em próstatas humanas como também de ratos[8]. Evidências experimentais sugerem que este mecanismo de concentração é o mecanismo mais importante para o efeito citotóxico, direto da droga a nível do tecido prostático, superior ao eventual efeito estrogênico que esta substância possa ter[7]. Assim é provável que o produto exerça um efeito não só sistêmico, mas também direto sobre as células prostáticas, todavia diferente dos efeitos estrogênicos, e parece menos deletério no sistema imune do que o dietil-estilbestrol. O fosfato de estramustina foi bem tolerado em nossos pacientes e a maioria dos efeitos colaterais foi de ordem gastrointestinal, entretanto, complicações cardiovasculares não podem ser negligenciadas[9]. Embora nenhum dos pacientes tivesse apresentado respostas objetivas completas na vigência do fosfato de estramustina, cerca de 43% apresentaram respostas objetivas parciais e estabilização da doença, além de evidente melhora da dor e do quadro clínico geral. Resultados semelhantes foram encontrados por *Murphy e cols.*[9], que em 46 pacientes estudados (estádio D_2 — falhas hormonais ou radioterapicas) encontraram 30% de respostas objetivas. É nossa impressão que esta droga não é simplesmente mais um estrógeno, mas sim uma outra opção existente para o tratamento do câncer disseminado da próstata, especialmente útil nos casos que falharam com a hormonioterapia convencional. Poderíamos esperar, entretanto, respostas clínicas mais significativas, levando-se em consideração a presença de um agente citotóxico. Estudos recentes acerca do mecanismo de defesa celular demonstram que tumores que normalmente respondem bem a compostos de mustarda nitrogenada, como os da cabeça e pescoço, apresentam baixos níveis de enzima glutationa-transferase, ao contrário dos tumores prostáticos, que apresentam altos níveis tissulares desta enzima. Estima-se que a glutationa-transferase esteja implicada no processo de resistência celular aos agentes citotóxicos[10]. A possível utilização de substâncias que possam bloquear a ação desta enzima, quer a nível tissular, quer por alteração genética, supostamente apresentaria a possibilidade de potencializar os efeitos citotóxicos da mustarda nitrogenada. Todavia, estudos mais profundos nesta área ainda se fazem necessários.

SUMMARY

Twenty-three patients have been treated with estramustine phosphate 14mg/kg/wt. Fourteen patients were clinical stage D_2, failures of conventional hormonal therapy, and followed for a mean of 12 months. The overall NPCP objetive response was 43%.

BIBLIOGRAFIA

1. **SILVERBERG E** — Cancer statistics. *Cancer*, **35:** 19, 1985.
2. **HUGGINS JR C, STEVENS PT, HODGES CV** — Studies on prostate cancer: II — The effects of castration on advanced carcinoma of prostate. *Arch Surg*, **43:** 209, 1941.
3. **BAHNSON RR, CATALONA WJ** — Current management of prostatic carcinoma. *Primary Care*, **12:** 795, 1985.
4. **FEX H, HOGBERG B, KONYVES I** — Estramustine phosphate-historical overview. *Urology*, **23** (supl.): 5, 1984.
5. **SCOTT WW, JOHNSON DE, SCHIMDT JE et al.** — Chemotherapy of advanced prostatic carcinoma with cyclophosmamide or 5-FU. Results of first national randomized study. *J Urol*, **114:** 909, 1975.
6. **NILSSON T, MUNTZING J** — Initial clinical studies with estramustine phosphate. *Urology*, **23** (supl.): 49, 1983.
7. **HOISAETER PA** — Mode of action of Emcyt. *Urology*, **23** (supl.): 46, 1984.
8. **BJORK P et al** — Partial characterization and quantification of a human prostatic estramustine binding protein. *Cancer Res*, **42:** 1935, 1982.
9. **MURPHY GP, SLACK NH, MITTELMAN A** — Experiences with estremustine phosphate in prostatic cancer. *Sem Onc*, **10:** 34, 1983.
10. **MARX JL** — Drug resistance of cancer cells probed. *Science*, **234:** 818, 1986.

Estudo morfométrico do rim humano

Aplicações ao radiodiagnóstico e à anatomia patológica

FRANCISCO JOSÉ BARCELLOS SAMPAIO[1], CARLOS ALBERTO MANDARIM DE LACERDA[2]

Foram estudados 100 rins humanos de indivíduos adultos sem patologia renal. Os resultados do estudo morfométrico tiveram como médias: comprimento renal 11,06cm; largura do pólo superior 6,42cm; largura do pólo inferior 5,46cm; espessura renal 3,26cm; peso renal 119,48g. Os rins esquerdos apresentaram normalmente maior comprimento, maior largura, maior espessura e maior peso que os rins direitos.

INTRODUÇÃO

A inexistência de padrões morfométricos renais em brasileiros limita a precisão do estudo radiagnóstico e em ressonância nuclear magnética de doenças do rim. Este problema também se estende ao estudo anatomopatológico[16].

A consulta da literatura anatômica clássica[1, 2, 7, 9-11, 13-15, 18, 19], e de artigos específicos de morfologia renal[3, 4, 6, 8, 12] demonstra que as medidas renais relatadas são pouco detalhadas e dizem respeito à uma amostra populacional não brasileira.

O objetivo do presente trabalho é fornecer dados morfométricos renais estatisticamente relevantes e que sejam um subsídio anatômico para a interpretação de imagens renais e de alterações macroscópicas quantitativas nas doenças do rim.

MATERIAL E MÉTODOS

Este estudo foi feito em 100 rins obtidos de necrópsias de 50 cadáveres com *causa mortis* não atribuída ao aparelho urinário, sendo 47 homens e três mulheres, com idades compreendidas entre 16 e 60 anos (média ± desvio-padrão = 32,00 ± 12,12 anos).

Após a limpeza dos rins (seção dos elementos do pedículo junto ao hilo e retirada da gordura peri-renal) procedemos à avaliação das seguintes medidas: comprimento do rim, largura do pólo superior, largura do pólo inferior, espessura e peso do rim. Medimos também a altura do cadáver. Todas as medidas renais foram tomadas pelo mesmo observador com a utilização de um paquímetro e de uma balança de precisão.

Tabela 1

Resultado da morfometria renal (medidas em cm, peso em g) analisando separadamente os rins direito (D) e esquerdo (E) e a estatura corporal dos cadáveres

	Comprimento		Largura Pólo sup.		Polo inf.		Espessura		Peso		Estatura do indivíduo
	D	E	D	E	D	E	D	E	D	E	
$\bar{X}$	10,97	11,21	6,40	6,48	5,59	5,39	3,21	3,371	16,88	122,08	168,68
S	0,86	0,89	0,53	0,65	0,69	0,59	0,54	0,67	26,44	32,63	8,00
CV%	7,84	7,94	8,33	10,00	12,40	10,97	16,82	19,91	22,62	26,72	4,74
$S_{\bar{x}}$	0,12	0,13	0,08	0,09	0,10	0,08	0,08	0,10	3,78	4,66	1,60
Máximo	13,10	13,70	7,75	7,64	6,87	6,76	4,79	5,271	85,00	216,00	186,00
Mínimo	9,10	9,00	5,17	4,25	3,58	3,74	2,25	2,20	66,00	54,00	150,00

$\bar{X}$ = *média*; S = *desvio padrão*; CV = *coeficiente de variação*; $S_{\bar{x}}$ = *erro padrão da média*

Foi realizado um estudo estatístico das medidas da morfometria renal, que consistiu no cálculo da média ($\bar{x}$), do desvio-padrão (S), do coeficiente de variação (CV), do erro-padrão da média ($S_{\bar{x}}$), do coeficiente de correlação de *Pearson* (r) e do teste t *student*. O limite de segurança de 95% ($p \leq 0,05$) foi aceito como estastisticamente válido.

Trabalho realizado na Disciplina de Anatomia Humana, Instituto de Biologia, Universidade do Estado do Rio de Janeiro (UERJ).
[1] Professor Assistente — Mestre em Anatomia.
[2] Professor Adjunto — Doutor em Anatomia.

Pedidos de separata: Disciplina de Anatomia Humana (UERJ), Rua Teodoro da Silva, 48 — térreo, 20560 — Rio de Janeiro — RJ.

RESULTADOS

A análise estatística dos resultados é apresentada na tabela 1. Várias correlações foram testadas entre as diversas medidas morfométricas do rim; também foram correlacionados o comprimento renal direito e esquerdo com a estatura do indivíduo. Estes resultados estão mostrados na tabela 2. Nas correlações em que o coeficiente de correlação r > 0,55 calculamos as equações e traçamos as retas de regressão linear das medidas correlacionadas (gráficos 1, 2 e 3).

Tabela 2
Correlações estatísticas entre diversas medidas da morfometria renal, bem como entre o comprimento do rim e a estatura corporal dos cadáveres

Correlações	r	p
estatura x comprimento D	0,59	< 0,01
estatura x comprimento E	0,58	< 0,01
comprimento x espessura	0,28	< 0,01
comprimento x peso	0,62	< 0,01
comprimento x largura pólo sup.	0,39	< 0,01
comprimento x largura pólo inf.	0,01	> 0,05
espessura x peso	0,72	< 0,01

r = coeficiente de correlação; p = significância estatística; D = direito; E = esquerdo

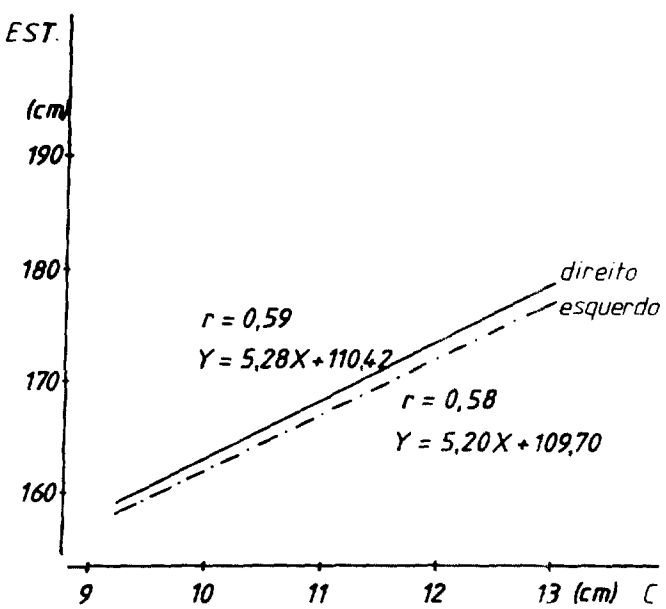

Gráfico 1 — *Equações e retas de regressão entre a* **estatura** *(EST) dos indivíduos e o* **comprimento** *dos rins direitos e esquerdos (C)*

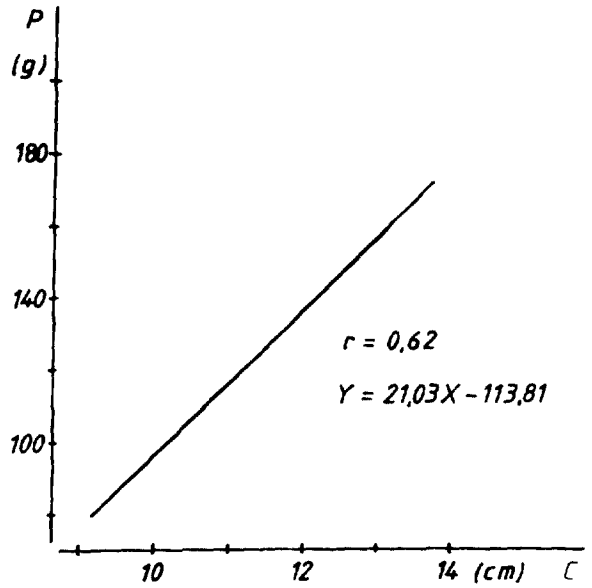

Gráfico 2 — *Equação e reta de regressão entre o* **peso** *(P) e o* **comprimento** *do rim (C)*

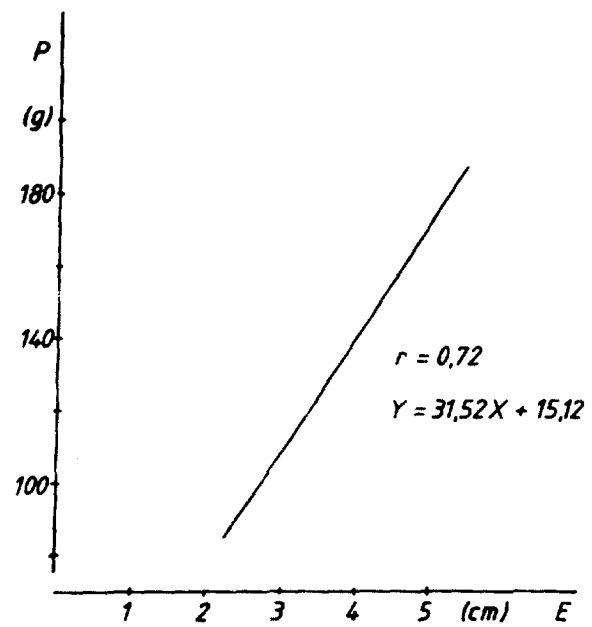

Gráfico 3 — *Equação e reta de regressão entre o* **peso** *(P) e a* **espessura** *(E) do rim*

DISCUSSÃO

Nossos resultados, no que concerne às medidas do comprimento, da largura e da espessura do rim, estão parcialmente de acordo com os anatomistas clássicos. Entretanto, as descrições que estes textos fornecem são sumárias, sem considerar, por exemplo, as diferenças de comprimento entre rins direitos e esquerdos, ou ainda entre as larguras dos pólos superior e inferior de um mesmo rim. O peso também é uma medida pouco explorada nas descrições clássicas do rim, sendo mencionada uma variação de 130 a 150g[2, 10,11, 13-15, 19]. Neste estudo atual encontramos uma variação normal de 54 a 216g, com média de 119,27g.

O rim esquerdo tem sido descrito como sendo "geralmente" maior do que o rim direito[19], mas em apenas um tratado anatômico encontramos menção ao fato do pólo superior do rim ser mais largo normalmente do que o pólo inferior[13]. Em natimortos de têrmo foram também encontradas medidas morfométricas maiores para o rim esquerdo em relação ao rim direito[4], concordando com nossos resultados atuais.

Apesar de uma variação de até 1,50cm entre os comprimentos dos rins direito e esquerdo de um mesmo indivíduo ser considerada normal[20], nossos resultados indicam que esta variação de comprimento renal pode ser um

pouco maior, da ordem de 1,85cm. Há ainda autores que aceitam como normal uma variação de somente 1cm[12], mas estudando imagens cintigráficas renais, e não o rim dissecado a fresco como é o nosso estudo.

As informações da tabela 1 mostram que o rim esquerdo tem normalmente maior comprimento, maior largura, maior espessura e maior peso que o rim direito; estes resultados devem ser levados em conta na análise radiológica renal. Além disto, devemos também ter em mente que a largura do pólo superior é, via de regras, maior do que a largura do pólo inferior em um mesmo rim. Estes dados são importantes porque atualmente pode-se calcular com precisão o tamanho dos rins, o que é fundamental em diversas situações (pacientes transplantados, com obstrução ureteral, com patologia arterial aguda etc)[6].

Ao analisarmos a tabela 2 verificamos que existem correlações estatisticamente significativas entre as diferentes medidas morfométricas renais. Esta observação tem valor e não foi ainda mencionada na literatura anatômica. O comprimento do rim é correlacionado com a estatura do indivíduo; o gráfico 1 mostra a reta de regressão desta correlação. O comprimento do rim está correlacionado ainda com o peso do rim, e este está correlacionado com a espessura renal (gráficos 2 e 3, respectivamente). Estas correlações corroboram a idéia de que um rim aumentado de tamanho aumenta seus diâmetros proporcionalmente[3].

SUMMARY

A morphometrical estimate was made on 100 human kidneys obtained by necropsies. The results of the renal measurements showed the averages of 11.06cm long, 6.42cm wide for the superior pole, 5.42cm wide for the inferior pole, 3.26cm thickness, and 119.48g weight. The left kidney presented a greater length, greater width, greater thickness and greater weight than the right kidney. The statistical analysis of the correlation between several indices is presented.

BIBLIOGRAFIA

1. **BENNINGHOFF A** — Anatomie des Menschen. Berlin, Urban & Schwarzenberg, 1952, pag. 216.
2. **CHIARUGY** — Instituzioni di Anatomia Dell'uomo, Milano, Societa Editrice Libraria, 1908, vol. 2, pág. 352.
3. **DOSSETOR RS** — A simple new formula for relating changes in renal length to changes in renal volume. *Br J Radiol,* **49:** 765, 1976.
4. **GHERI G** — Alcune observazioni sul peso e la dimensioni dei reni in neonati immaturi. *Arch Ital Anat Embriol,* **80:** 193, 1975.
5. **GRÉGOIR W** — The avascular nephrotomy. *Europ Urol,* **1:** 57, 1975.
6. **HEYMSFIELD SB, FULENWINDER T, NORDLINGER B, BARLOW R, SONES P, KUTNER M** — Accurate measurements of liver, kidney and spleen volume and mass by computerized axial tomography. *Ann Int Med,* **113:** 649, 1974.
7. **HOWELL AB** — Gross Anatomy. New York, Appleton Co., 1939, pág. 357.
8. **KAYE KW, GOLDBERG ME** — Applied anatomy of the kidney and ureter. *Urol Clin N Am,* **9:** 3, 1982.
9. **KOPSCH Fr** — Anatomie des Menschen. Leipzig, George Thieme, 1907, pág. 207.
10. **LLORCA FO** — Anatomia Humana. Madri, Científico-Médica, 1972, vol. 3, pág. 260.
11. **LOCKHART RD, HAMILTON GF, FYFE FW** — Anatomia do Corpo Humano. Rio de Janeiro, Guanabara-Koogan, 1983, pág. 529.
12. **OSTROWSKI ST, TOTHILL P** — Kidney depth measurements using a double isotope technique. *Br J Radiol,* **48:** 291, 1975.
13. **PAITRE F, GIRAUD D, DUPRET S** — Práctica Anatomoquirúrgica Ilustrada, Barcelona, Salvat, 1941, vol. 3, pág. 224.
14. **POIRIER P, CHARPY A, CUNÉO B** — Abrégé d'Anatomie. Paris, Masson, 1909, vol. 3, pág. 1415.
15. **ROUVIÈRE H, DELMAS A** — Anatomie Humaine Descriptive, topographique et fonctionnelle. Paris, Masson, 1985, vol. 2, pág. 519.
16. **SAMPAIO FJB** — Sistematização Pielocalicial: Morfometria Renal e Moldagem das Cavidades Coletoras com Resina de Poliester. Tese de Mestrado, UFRJ, Rio de Janeiro, 1986, 85 pág.
17. **SCHAFER AE, THANE DG** — Quain's Elements of Anatomy. Londres, Longmans, 1986, vol. 3, pág. 190.
18. **SINELNIKOV RD** — Atlas de Anatomia Humana. Moscou, MIR, 1976, vol. 2, pág. 165.
19. **TESTUT L** — Traité d'Anatomie Humaine. Paris, Gaston Doin, 1931, vol. 5, pág. 6.
20. **TOLEDO PA** — Radiologia Básica. São Paulo, Atheneu, 1978, pág. 338.

APRESENTAÇÃO DE CASOS

Câncer da próstata com invasão retal

MARCUS VINICIUS SADI[1], MARCOS M. MORI[2], LUIZ ANTONIO R. MOURA[3], AGNALDO P. CEDENHO[4], AFIZ SADI[1]

Os autores apresentam um caso de câncer da próstata com invasão do reto, diagnosticado com biópsia, e com boa evolução após orquiectomia bilateral.

INTRODUÇÃO

O câncer da próstata é uma afecção frequentemente encontrada em pacientes idosos com quadro de obstrução infravesical[1]. O diagnóstico desta patologia geralmente é realizado através do toque retal e biópsia da próstata. Do ponto de vista clássico, refere-se que a fáscia de *Denonvillier* protege o reto da progressão natural dos tumores da próstata e impede que haja invasão da luz intestinal com eventual formação de fístulas[2,3]. Todavia, extensão do tumor prostático em direção ao reto pode ocasionar dificuldade diagnóstica. Nestes casos, o diagnostico correto é fundamental, pois o tratamento indicado para cada uma das patologias, retal ou prostática, é completamente diverso. Relatamos um caso de câncer da próstata que à primeira impressão pensou-se tratar de câncer primitivo do reto e que respondeu satisfastoriamente à terapêutica instituída para câncer de próstata metastático

RELATO DO CASO

Paciente com 70 anos, em julho de 1985, apresentou uma queixa de emagrecimento de 22kg e obstipação intestinal progressiva nos últimos sete meses. A história clínica demonstrou eliminação de fezes somente com auxílio de enemas nos últimos 30 dias e prostatismo leve há três anos, que culminou com um quadro de retenção urinária aguda há dois meses da internação neste hospital. Ao exame físico, o paciente apresentou-se em regular estado geral, emagrecido, descorado, afebril, com uma freqüência cardíaca de 72 batimentos por minuto e pressão arterial de 120 x 60mmHg. O exame físico especial encontrou-se dentro da normalidade exceto pelo toque retal, que apresentou a cerca de 4cm da margem anal uma massa de consistência pétrea, limites imprecisos, causando obstrução de quase toda a luz retal de forma anelar, tornando-a pérvia para menos de uma polpa digital. Foi feita a suspeita clínica de um tumor primitivo do reto e um enema opaco revelou diminuição do calibre da ampola retal, com contornos "em papel rasgado", sugestivo de processo inflamatório (figura 1). Retossigmoidoscopia com biópsia demonstrou mucosa retal íntegra e processo inflamatório crônico inespecífico. Os exames de laboratório apresentaram hemoglobina de 9,8 gramas/100ml; creatinina de 3,5mg/100ml; uréia de 127mg/100ml; fosfatase ácida total de 16UI/L (normal até 13) e fração prostática de 8UI/L (normal até 3,7). Ultra-sonografia revelou hidronefrose moderada bilateral e aumento do volume da próstata. Realizou-se biópsia prostática, que revelou adenocarcinoma moderadamente diferenciado. Imunoperoxidase para antígeno próstato-específico mostrou-se positiva, tendo sido firmado o diagnóstico de neoplasia de próstata. Mapeamento ósseo revelou áreas de hipercaptação em esterno. O paciente foi então submetido à orquidectomia bilateral, tendo boa evolução, com urografia excretora praticamente normal (figura 2). Após 21 meses do tratamento, o paciente encontra-se assintomático do ponto de vista clínico. Exames subsidiários de controle demonstram respostas objetivas com estabili-

Fig. 1 — *Enema opaco demostrando área de estreitamento em reto terminal (seta) com contornos "em papel rasgado"*

Trabalho realizado na Disciplina de Urologia da Escola Paulista de Medicina.
1. Professor Adjunto da Disciplina de Urologia — EPM
2. Pós-graduando — Mestrado da Disciplina de Urologia — EPM
3. Pós-graduando — Doutorado do Departamento de Patologia — EPM
4. Professor Titular da Disciplina de Urologia — EPM

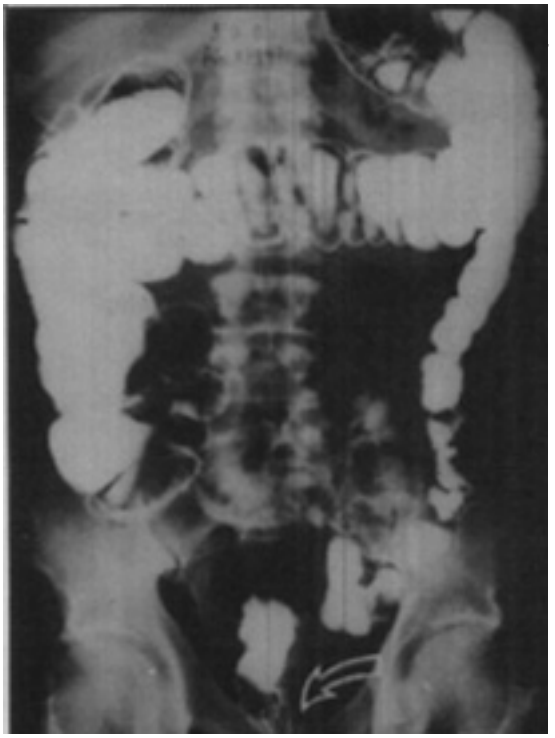

Fig. 2 — *Urografia excretora realizada nove meses após o bloqueio hormonal, demonstrando melhora da função renal, com discreta dilatação de ureteres terminais*

zação do quadro inicial e o paciente continua em seguimento ambulatorial.

COMENTÁRIOS

O adenocarcinoma da próstata raramente invade a parede retal, pois em geral está confinado à fáscia de *Denonvillier*[2, 3]. Entretanto, insinuação do tumor por entre os dois folhetos desta fáscia pode resultar em envolvimento circunferencial do reto[4]. A incidência de adenocarcinoma de próstata envolvendo o reto é estimada entre 0,5 a 9%[5].

Lazarus[3] dividiu o envolvimento retal por câncer da próstata em três tipos: **a.** massa retal anterior que comprime ou oclui a luz intestinal sem penetrar a mucosa; **b.** estenose anelar com infiltração circunferencial do reto sem penetrar a mucosa; **c.** massa retal anterior que comprime a luz intestinal ou estenose anelar com penetração da mucosa. *Winter*[6] acrescentou um 4º subtipo, em que se diferencia metástases não por contiguidade ao retossigmóide. A estenose anelar sem penetração da mucosa parece ser o tipo mais freqüentemente encontrado[7]. O diagnóstico de certeza nestes casos é fundamental, já que o tratamento a ser instituído difere radicalmente quer a patologia primária seja prostática ou retal. *Baum & McClennan*[8] relataram cinco casos de câncer da próstata que formavam um anel à volta do reto e em cada caso a impressão inicial de tumor primitivo do reto estava errada. *Fry, Amin & Harbrecht*[9] sugerem que a presença de mucosa retal íntegra quase sempre significa patologia prostática. Urografia excretora, enema opaco em retossigmoidoscopia, apesar de não serem patognomônicos, são extremamente importantes para o diagnóstico correto. Mesmo com a biópsia prostática, que faz o diagnóstico de certeza destes tumores, às vezes torna-se necessário utilizar técnicas imuno-histoquímicas para conseguir diferenciar-se os aspectos histopatológicos destes adenocarcinomas, que tendem a ser indiferenciados.

Quando os sintomas clínicos são predominantemente relacionados com o trato intestinal, significa que o tumor prostático encontra-se em estágio avançado. *Gengler, Baer & Finby*[7] relataram oito casos em que todos os pacientes apresentavam metástases ósseas, uretero-hidronefrose e perda de função renal. O tratamento para estes casos é paliativo e deve consistir em alguma forma de bloqueio da testosterona. Nossa preferência pessoal foi pela orquidectomia bilateral e o paciente apresentou evolução satisfatória imediata. Cerca de 21 meses após, o paciente apresenta-se assintomático, com melhora da função renal e estabilização do tumor prostático segundo os critérios adotados pelo *National Prostatic Cancer Project*[10]. Em casos selecionados, a radioterapia pode oferecer resultados satisfatórios para melhorar os sintomas obstrutivos dos pacientes em que falhar o bloqueio hormonal[11].

BIBLIOGRAFIA

1. **BAHNSON RR, CATALONA WJ** — Current management of prostatic carcinoma. *Primary Care,* **12:** 795, 1985.
2. **WILLIANS JP** — Urinary fystulae. In: *Urology. Ed. J.P. Blandy. Oxford, London: Blackwell Scientific Publications.* Vol. II, pp 1123-1153, 1976.
3. **LAZARUS JA** — Complete retal occlusion necessitating colostomy due to carcinoma of the prostate. *Am J Surg,* **30:** 502, 1935.
4. **OLSEN BS, CARLISLE RW** — Adenocarcinoma of the prostate simulating primary rectal malignancy. *Cancer,* **25:** 219, 1970.
5. **LASSER A** — Adenocarcinoma of the prostate involving the rectum. *Dis Col & Rect,* **21:** 23, 1978.
6. **WINTER C** — The problem of rectal involvement by prostate cancer. *Surg Gynecol & Obstet,* **105:** 136, 1957.
7. **GENGLER L, BAER J, FINBY N** — Rectal and sigmoid involvement secondary to carcinoma of the prostate. *Am J Roentgenol Radium Ther Nucl Med,* **125:** 910, 1975.
8. **BAUM WC, McCLENNAN RE** — A prostatic anular constricting lesion of the rectum: a diagnostic challenge. *Ann Surg,* **141:** 91, 1955.
9. **FRY D, AMIN M, HARBRECHT P** — Rectal obstruction secondary to carcinoma of prostate. *Ann Surg,* **189:** 488, 1979.
10. **MURPHY GP** — Management of advanced cancer of the prostate. In: *Genitourinary Cancer. Ed. D.G. Skinner & J.B. deKernion.* Philadelphia, Toronto: W.B. Saunders, pp. 397-418, 1978.
11. **GREEN N** — Value of radiotherapy for adenocarcinoma of prostate simulating primary rectal carcinoma. *J Urol,* **112:** 247, 1974.

Cistos renais benignos causando obstrução de vias excretoras

FLÁVIO LUIS ORTIZ HERING[1], JAMIL CHADE[2]

Os autores apresentam três casos de cistos renais benignos causando obstrução de via excretora que foram tratados com a marsupialização dos cistos. Todos os pacientes ficaram curados.

INTRODUÇÃO

Geralmente cistos renais benignos são assintomáticos, não ocasionam danos ao rim e não necessitam de tratamento cirúrgico[3, 4]. A maior acuidade do moderno arsenal de exames é suficiente para o diagnóstico diferencial com tumores malignos[2].

Entretanto, alguns cistos renais podem causar obstrução de grupos caliciais ou da junção pieloureteral provocando hidronefrose, alterações da função renal e até exclusão funcional do rim. Nestes casos os cistos devem ser tratados.

O cisto renal benigno causando sintomas obstrutivos da via excretora é uma entidade rara[1]. Entre a 4.ª e 6.ª década de vida *Amar & Das*[1] descreveram seis casos ocorridos nos últimos 15 anos.

Apresentamos três casos por nós tratados nos últimos 12 meses.

CASUÍSTICA

Caso 1 — S.C.L., 51 anos, masculino, apresentou dois episódios de cólica nefrética esquerda em um mês. O exame de urina tipo I mostrou hematúria microscópica. Na urografia excretora havia retardo de excreção do rim esquerdo com a contrastação somente do cálice médio, o qual estava deformado e deslocado inferiormente (fig. 1). Havia também imagens de calcificações na topografia renal, o que foi constatado com outros exames que eram extra-renais. A ultra-sonografia de vias urinárias acusava uma massa cística renal à esquerda, de localização parapélvica, extendendo-se em direção ao pólo superior, confirmada posteriormente pela tomografia computadorizada.

O paciente foi submetido à lombotomia esquerda e foi encontrado um cisto de pólo superior extendendo-se em direção à pelvis renal, exercendo pressão sobre essa. Foi realizada marsupialização do cisto. A urografia excretora pós-operatória mostra a recuperação anatômica e funcional do rim esquerdo (fig. 2). O paciente encontra-se assintomático e com exame de urina tipo I normal.

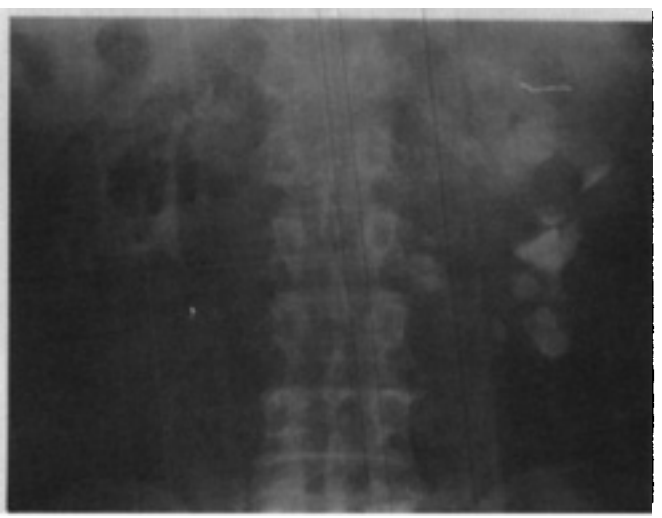

Fig. 1 — *A urografia excretora pré-operatória (caso 1) mostra retardo de excreção do rim esquerdo e somente a contrastação do cálice médio, que está deformado e comprimido lateralmente. As calcificações são extra-renais*

Caso 2 — V.P., 43 anos, feminino, referiu três episódios de cólica nefrética esquerda em 20 dias. O exame de urina tipo I acusava hematúria microscópica. A urografia excretora revelou uma compressão extrínseca deformando

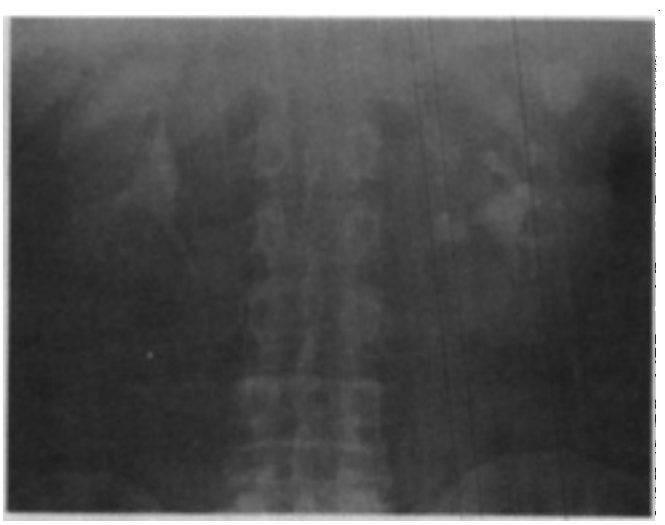

Fig. 2 — *A urografia excretora pós-operatória (caso 1) mostra recuperação funcional e anatômica do rim esquerdo*

Trabalho realizado no Hospital Sírio Libanês — SP

[1] Mestre em Cirurgia Experimental e Técnica Operatória da Escola Paulista de Medicina

[2] Assistente da Disciplina de Urologia das Clínicas da Faculdade de Medicina da USP

Pedidos de separata: Rua Dr. Nicolau de Souza Queiroz, 199 c. 5, 04105 — São Paulo — SP

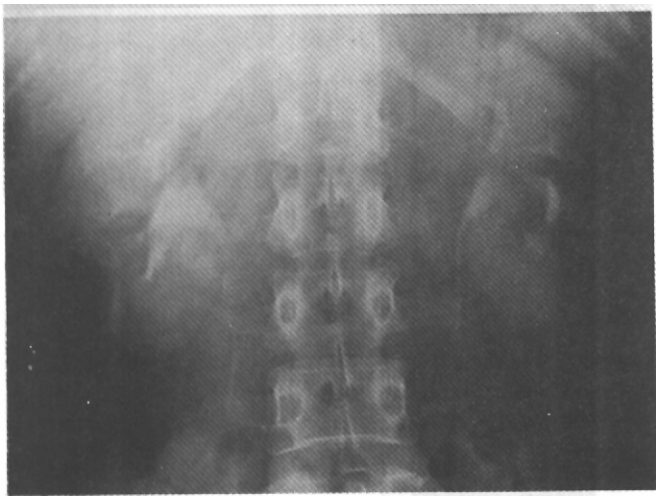

Fig. 3 — *A urografia excretora revela uma compressão extrínseca deformando o grupo calicial inferior do rim esquerdo*

o grupo calicial inferior do rim esquerdo (fig. 3). A ultra-sonografia mostra uma massa cística no rim esquerdo e a tomografia computadorizada confirmou um cisto de localização mesorrenal e parapélvica que prolongava-se em direção ao pólo inferior do rim esquerdo.

Realizou-se lombotomia esquerda com marsupialização do cisto. A paciente encontra-se assintomática e com normalização do exame de urina tipo I e da urografia excretora (fig. 4).

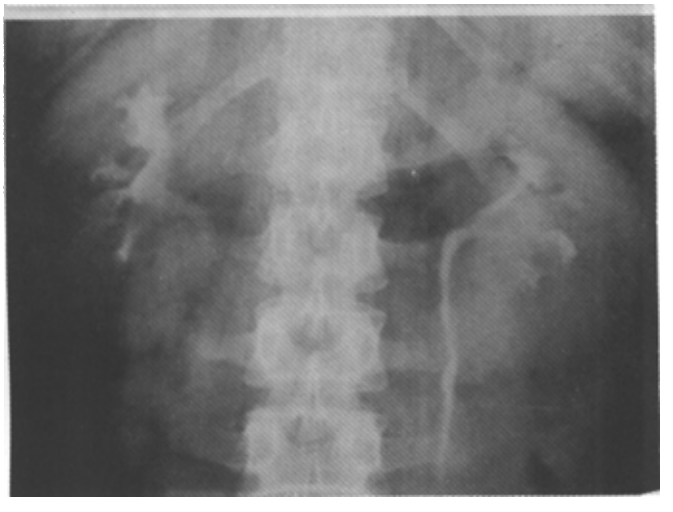

Fig. 4 — *A urografia excretora (caso 2) mostra o desaparecimento da deformidade do grupo calicial inferior do rim esquerdo*

Caso 3 — M.A.K., 53 anos, masculino, apresentou três episódios de cólica nefrética esquerda em 25 dias. Na urografia excretora havia exclusão renal esquerda. O exame de urina tipo I mostrou hematúria microscópica e leucocitúria. A ultra-sonografia revelou massa cística para-renal esquerda confirmada pela tomografia computadorizada.

Realizou-se lombotomia com marsupialização do cisto. O paciente recuperou a função renal e encontra-se assintomático.

COMENTÁRIOS

Hinman[4] refere que para o cisto causar obstrução é necessário que obedeça a duas condições: localização peri-hilar e possuir alto turgor para que possa exercer pressão sobre à pélvis renal ou em algum grupo calicial. A sintomatologia decorre de fenômenos obstrutivos.

Evans & Coughlin[3] classificaram a obstrução causada pelos cistos em cinco graus:

0 — Cálices normais ou com pequena distorção, porém sem evidências de obstrução;
1 — Sem obstrução calicial, porém com discreto afilamento do cálice;
2 — Com obstrução calicial;
3 — Avançado grau de obstrução de um ou mais grupos caliciais;
4 — Compressão pélvica e ou ureteral com hidronefrose, retardo de excreção ou exclusão renal.

O grau de obstrução não é obrigatoriamente proporcional ao tamanho do cisto, pois como já vimos isso depende de sua localização junto à pélvis renal e da pressão exercida sobre a via excretora.

Em nossos casos, dois tinham obstrução da pélvis renal e um do grupo calicial inferior. Nos três pacientes os cistos eram de localização peri-hilar e tinham grande turgor.

Todos os pacientes apresentaram episódios de cólica nefrética e hematúria microscópica. Somente um paciente apresentou infecção urinária.

Quanto ao diagnóstico, após os exames laboratoriais, a urografia excretora foi o primeiro exame radiológico solicitado. Mostrou alterações nos três casos, porém sem elucidar diagnóstico.

A ultra-sonografia e a tomografia computadorizada são excelentes métodos para diagnosticar cistos renais, pois além da alta porcentagem de acerto são métodos pouco invasivos[2]. Nos nossos três casos confirmaram o diagnóstico.

Eventualmente, se ainda persistir dúvida no diagnóstico pode-se realizar a pielografia ascendente e arteriografia renal seletiva ou digital.

A obstrução das vias excretoras é uma condição infreqüente, e por isso devemos realizar o diagnóstico diferencial com causas mais comuns, como por exemplo cálculos, estenose de junção pielo-ureteral e tumores.

Tratamos cirurgicamente todos os pacientes, realizando lombotomia com marsupialização da parede do cisto, sem executar qualquer outro procedimento adicional.

Nos três casos desapareceu o processo obstrutivo e os sintomas.

Com isso vemos que o cisto renal benigno por si só pode ser responsável por obstruções da via excretora, causando sintomas. Quando isso ocorre, devemos tratá-los para remover a causa do processo obstrutivo e evitar que ocorra progressiva deteriorização do rim.

SUMMARY

The authors show 3 cases of the benign renal cysts causing obstruction of the collecting system, which required surgical treatment.

All the patients are cured.

Agradecimentos: *Ao Serviço de Urologia do Hospital Cruz Azul — SP (Dr.* João Vicente Nocera*) pela documentação do caso n.º 2*

BIBLIOGRAFIA

1. **AMARAD, DASS** — Surgical management of benign renal cysts causing obstruction of renal pelvis. *Urology*, **24:** 429-33, 1984.
2. **DORNE H, HYAMS B, CASSOF J** — Ultrasonographycally indeterminate renal parapelvic masses. *J Assoc Can Rad*, **35:** 283-6, 1984.
3. **EVANS T, COUGHLIN JP** — Urinary obstruction due to renal cysts, *J Urol*, **103:** 277-80, 1970.
4. **HINMAN F** — Obstructive renal cysts. *J Urol*, **119:** 681-3, 1978.

Modificação do cateter de Foley em cirurgia percutânea

CARLOS ARTURO LEVI D'ANCONA[1], OSAMU IKARI[1], NELSON RODRIGUES NETTO Jr.[2]

A cirurgia percutânea tornou-se cada vez mais freqüente, principalmente como método de tratamento do cálculo renal.

A colocação do cateter *Foley* nas cirurgias percutâneas tem a finalidade de promover a hemostasia do trajeto nefrocutâneo e drenar o sistema coletor, sendo uma das etapas importantes no sucesso deste procedimento. Entretanto, o cateter *Foley* comum é feito de material relativamente macio, o que dificulta seu posicionamento correto no final da cirurgia.

Frente a este fato, foi desenvolvido um intermediário que possibilita o uso do cateter *Foley* comum. O cateter *Foley* é seccionado próximo à válvula e na ponta do cateter (fig. 1) e é introduzido pela bainha de *Amplatz* sobre o fio-guia. A bainha é retirada, coloca-se o intermediário para montar a válvula, verificando-se a posição correta, e insufla-se o balão (fig. 2). Este intermediário é feito de aço inoxidável, que possibilita várias utilizações, dispensando o uso de cateteres especiais.

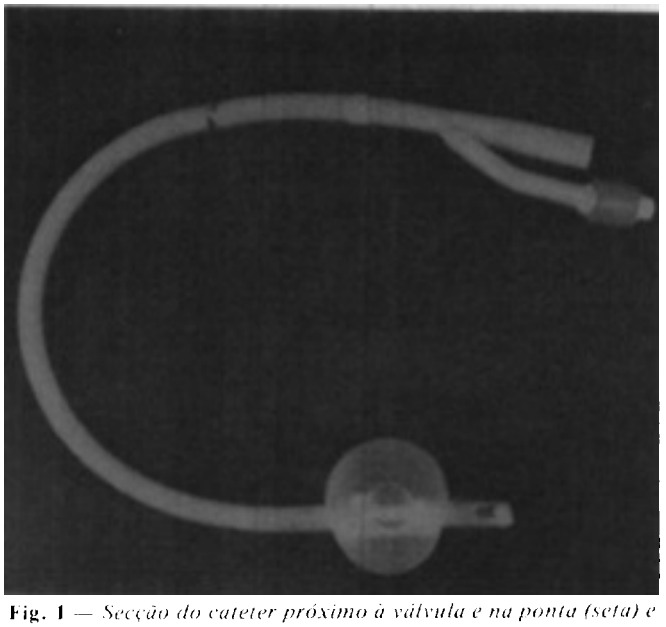

Fig. 1 — *Secção do cateter próximo à válvula e na ponta (seta) e intermediário*

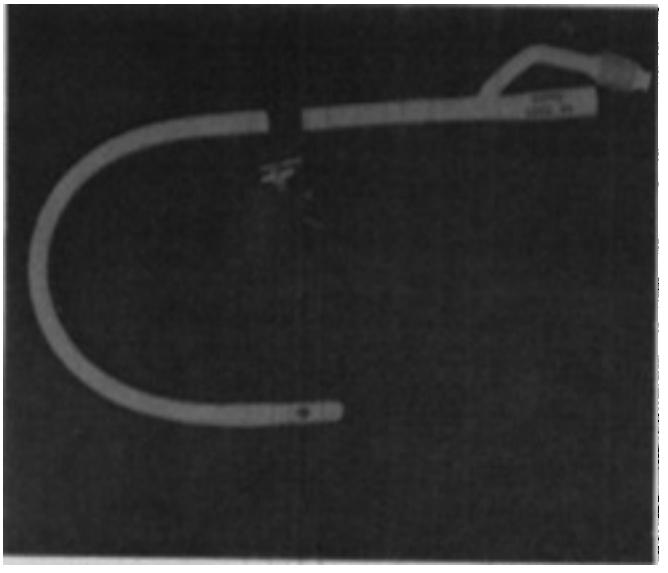

Fig. 2 — *Intermediário posicionado e balão inflado*

Comentário Editorial

Esta é mais uma alternativa válida de utilização do material disponível em nosso meio para substituir as caríssimas sondas importadas e especialmente feitas para esse fim. Outra opção seria a adaptação da sonda de **Foley** *sem o uso cocilindro de metal, como foi recentemente publicado no Jornal Brasileiro de Urologia*[1].

BIBLIOGRAFIA

1. **WROCLAWSKI E e col.** — Emprego da Sonda de Foley modificada como Nefrostomia Percutânea. *J Bras Urol*, **12:** 241, 1986.

[1] Professor Assistente de Urologia Faculdade de Ciências Médicas da UNICAMP
[2] Professor Titular de Urologia Faculdade de Ciências Médicas da UNICAMP

CARTAS AO EDITOR

Porto Alegre, 19 de março de 1987.

Dr. Sami Arap e
Dr. Sidney Glina

Jornal Brasileiro de Urologia

Carta ao Editor

Ref: O número de leucócitos como indicador para a cultura de esperma, pelos Drs. **Ferreira e Falconi.** *J Bras Urol,* **12** (6): nov/dez 1986.

A coleta da espermocultura pelo próprio paciente se presta à contaminação, como o colega sabe. A maneira correta e mais expedita de fazer o diagnóstico da inflamação prostática é o exame a fresco da secreção prostática (que não requer coloração alguma). Se esta mostrar mais de 15 leucócitos com 400 aumentos devemos fazer a cultura fracionada de *Stamey*[1] colhendo uma amostra uretral (VB_1), uma vesical (jato médio ou VB_2) a secreção prostática colhida pelo médico (EPS) e se necessário a urina pós massagem (VB_3). Este é o único método aceito para o diagnóstico de prostatite bacteriana.

A propósito do achado dos autores, de 33,3% de *Staph. epidermidis* na espermocultura, vale lembrar que *Alphonse Pfau*[2] durante 20 anos de investigação não encontrou um único caso de prostatite bacteriana crônica por cocos Gram-positivos[1]. De mesma forma *Stamey,* numa experiência de 15 anos, não menciona os cocos Gram-positivos na etiologia da prostatite. Em nossa experiência os achados de pioespermia e espermoculturas positivas, em geral, não concordam com os da cultura fracionada de *Stamey.*

Creio que não devemos incentivar o uso da espermocultura, método desacreditado e em desuso em países mais adiantados.

1. **STAMEY TA** — Urinary infection in males. IN: STAMEY TA (ed) — *Pathogenesis and Treatment of Urinary Tract Infections.* Baltimore, The Williams and Wilkins Co, 1980.
2. **PFAU A** — Prostatitis. *Urol Clin North America,* **13** (4): 699, novembro 1986.

CORRESPONDÊNCIA

O Conselho Editorial do Jornal Brasileiro de Urologia recebeu da Secção Sede os seguintes documentos para serem publicados:

Rio de Janeiro, 05 de fevereiro de 1987.

Ilmo. Sr.
Prof. Sami Arap
M/D Redator Chefe do Jornal Brasileiro de Urologia

Prezado Professor:

Encaminho a V. Sa. para publicação no JBU, a nota em anexo.

Atenciosamente
Rubem de Andrade Arruda
Secretário Geral da SBU

NOTA

A Diretoria da **Sociedade Brasileira de Urologia,** em cumprimento do parágrafo 4.º do artigo 67 do estatuto da SBU/85:

> "A falta de pagamento de duas (2) anuidades implicará na exclusão do membro, tomando o mesmo conhecimento por publicação no Jornal Brasileiro de Urologia."

Esgotadas as providências cabíveis, faz público a exclusão da SBU dos membros que não saldaram suas anuidades no biênio 84/85.

Claudio Roberto da Costa Santos (AL), Ricardo Alves da Silva (AL), José de Freitas Melo (BA), José da Silva Vasconcelos (BA), Odailson Ferraz de Araújo (BA), Antero Coelho Neto (CE), Francisco José Mesquita (CE), José de Oliveira Alves Junior (CE), Evandro de Oliveira Cunha (DF), Valteno Alves Ribeiro (DF), Romualdo Silva Neiva (DF), Jorio de Barros Carneiro (ES), José Antonio Araujo Borgneth (ES), Zelber Renato Ferrari (ES), Edson Orlando de Oliveira (GO), Fernando de Almeida e Silva (GO), Helio de Oliveira Bastos (GO), Neide Vieira Diniz (GO), Sebastião Wilton de Azevedo (GO), Volnir Domingues Franco (GO), Antonio Cosme Caldeira Brant (MG), Celio Marcos Santos Lima (MG), Dianary Pereira de Moraes

(MG), José Glaucio Brant Junqueira (MG), José Gladstone Ferreira Brant (MG), Newton Ferreira de Oliveira (MG), Omar Pacheco Simão (MG), Paulo Roberto Alves (MG), Rafael Aparício do Amparo Cozza (MG), João Bosco de Almeida Duarte (MT), José Alberto Alves (MT), Armando Novaes Morelli (PA), Claudio Mendonça Dias (PA), Emidio Pedreira de Albuquerque (PA), Frederico Lobato Tavares (PA), Gilmar da Costa Marques (PA), Helio Carlos Ferreira (PB), José Luiz Rocha Artigas (PR), Roberto Euclydes de Almeida Barros (PR), José Aureliano C. Pires (PE), José Pereira Cardoso (PE), Paulo Pereira de Mendonça (PE), Ruy Pinto Cunha (PE), Antonio Augusto Planella Villarinho (RS), Augusto Ramos do Prado (RS), Carlos Ney Diaz Leite (RS), Claudio Luiz Martins Lima (RS), Dario Carlos Hubner (RS), Douglas Pedroso (RS), Edgard Kramer Oliveira Filho (RS), Humberto Berrutti (RS), Irio Ferreira Bicca (RS), Jacob Berger (RS), Jorge Alberto Isaccsson (RS), José Lino Eloy (RS), José Nicolau Olijnyk (RS), Marco Antônio Figueiró (RS), Marcos Artemio Fischborn Ferreira (RS), Milton Blank (RS), Nehemias Lemos (RS), Paulo Alberto Boeira (RS), Paulo Hampe (RS), Paulo Nicolau Torres (RS), Paulo Portich (RS), Paulo Roberto Braga e Silva (RS), Paulo S. Aguinsky (RS), Pedro Vianna Ruschel (RS), Protásio Martins Costa Alves (RS), Renato Assis Brasil (RS), Ruy Donadussi (RS), Sergio Faviero (RS), Ziuton Bohmgahren (RS), Walter Luiz Motta de Souza (RS), Vanderlei Rosas Real (RS), Amaro Joaquim Alves (SC), Marcio José Ocker (SC), Ariovaldo Pinto Mendes (RJ), Altamiro Vianna (RJ), Hugo Mario Gonzales Vargas (RJ), Luiz Antonio Torres Serodio (RJ), Luiz Napoleão de Abreu Sampaio (RJ), Renato Rosati (RJ), Sergio Bruno Frederico (RJ), Aridelson Guimarães (SP), Antonio Messias Martins (SP), Antonio Agostinho Brandão de Paula Gomes (SP), Amadeu da Silva Zullino (SP), Adauto Alvaro Arvati (SP), Celso Mazzariol (SP), Carlos Abib Cury (SP), Daniel Moya (SP), Eduardo Arcesio Carvalho Pozo (SP), Edison Flavio Martins (SP), Eliana de Jesus Dias Faria (SP), Gustavo Silva Crosio (SP), Gino Roberto Calvi (SP), George Issamu Nobusada (SP), Homero Roriz Carneiro (SP), Helio Egydio Nogueira (SP), Ivan Edson Rodrigues Segura (SP), Ide Chames (SP), José Roberto Mastrofrancisco Pimenta de Souza Mesquita (SP), José Lázaro Machado (SP), José Gomes de Oliveira (SP), José Calil D. Abdo (SP), Joaquim Pereira Ribeiro (SP), Luiz Homero Pessotti (SP), Luiz Carlos Gibertoni (SP), Luiz Antonio Penna Tobar (SP), Livio Marcio Nogueira Ervas (SP), Milton Antonio Bertani (SP), Mario Mustaro (SP), Mario Monteiro Filho (SP), Mario Augusto Delgado Filho (SP), Oscar W. Nardy (SP), Orestes Mazzariol Junior (SP), Pedro Teruel Romero (SP), Pedro Pizzo Neto (SP), Paulo Menotti del Picchia Neto (SP), Paulo Afonso Valle Simonetti (SP), Sergio Monteiro Lehfeld (SP), Rubens Silveira Perches (SP), Ricardo Eurico de Oliveira e Silva (SP), Wilmar Calil Melo (SP), Manoel Pio de Abreu Filho (ES)