Jornal Brasileiro de

ISSN 0100-0519

UROLOGIA

Órgão oficial da Sociedade Brasileira de Urologia

Fundado em 1971 por Alberto Gentile

ÍNDICE

1 EDITORIAL
Nélson Rodigues Netto Jr

2 **Atualização no tratamento e profilaxia do carcinoma de células transicionais superficial da bexiga**
Walter J. Koff

8 **Valor do toque retal na detecção do carcinoma da próstata**
Ubirajara Ferreira e Nélson Rodrigues Netto Jr

13 **Alterações enzimáticas na torção do cordão espermático:estudo experimental no cão**
Valdemar Ortiz, Laércio Antônio da Silva, Láercio Teruo Osaki e Caio Auriemo
Comentário editorial: Gustavo Caserta Lemos

17 **Tratamento da incontinência urinária pela injeção peri - uretral de "teflon" por via endoscópica**
Paulo César Rodrigues Palma, Gustavo Caserta Lemos, Osamu Ikari e Nélson Rodrigues Netto Jr

21 **Estudo urodinâmico: contribuição para o diagnóstico da patologia miccional**
Miriam Waligora, Aurélio Zecchi de Souza e Anuar M. Maluli

25 **Efeito do pH da urina estéril e da urina contaminada por "Escherichia coli" e "Proteus mirabilis" sobre os fios de categute cromado, poliglactina 910 e ácido poliglicólico**
Flávio Luís Ortiz Hering e Igor Mimica

29 **Plástica do canal inguinal para preservação do cordão espermático em pacientes adultos submetidos a transplante renal**
Armando dos Santos Abrantes, Haylton Jorge Suaid, Adauto José Cologna, Sílvio Tucci Jr., Áureo José Ciconelli e Antônio Carlos Pereira Martins

31 **Cálculo coraliforne: nefrolitotomia anatrófica versus percutânea**
Nélson Rodrigues Netto Jr., Gustavo C. Lemos, Joaquim Francisco de Almeida Claro e Paulo C. Rodrigues Palma

36 **Tumor bilateral de testículo**
Ubirajara Ferreira, Alister Miranda Cara, Athanase Billis, Sílvia Brandalise e Nélson Rodrigues Netto Jr

39 **Hipospádia: nova técnica de correção em tempo único**
Ricardo Cabral de Medeiros, Mário Ronalsa Brandão Filho e José de Ribamar Rodrigues Calixto

41 **Suspensão endoscópica do prolapso da cúpula vaginal**
Paulo César Rodrigues Palma, Nélson Rodrigues Netto Jr. e José Aristodemo Pinotti

41 **Ureterocele ortotópica prolapsada: relato de um caso**
Edson Gurfinkel, Amilcar M. Giron e Sami Arap

46 **Endornetriose vesical**
Flávio Luís Ortiz Hering, Jamil Chade, Paulo de Queiroz Santos, Cezar A. Galletti Jr. e José Carneiro Neto

49 **Instilação de nitrato de prata em hematúria por anemia falciforme: apresentação de caso**
Walter J. Bestane, Cândido S. Coelho, Ricardo A. Aun, Woite A.B. Meloni, Reginaldo Teixeira e José Ademir de Sales

51 **Hemangioma do cordão espermático**
Jorge Eduardo Nudel

56 **Co - denominações de Merle à técnica de plicatura peniana para a correção da doença de Peyronie: Uma justa homenagem (carta)**
Hélio Begliomini e Cláudio Fancisco Atílio Gorga

Geraldo Eduardo de Faria (carta) para: "ACorreção do sistema de Gleason na graduação histológica com a presença de metástases ganglionares no adenocarcinoma". J. Bras. Urol., 13:91, 1987.
Re: Paulo César Rodrigues Palma

Sidney Glina (carta) para "Perfuração do cólon na nefrolitotomia percutânea : J. Bras. Urol., 13: 24, 1987.
Re: Nélson Rodrigues Netto Jr.

VOLUME 14 | JANEIRO/MARÇO - 1988 | NÚMERO 1

Jornal Brasileiro de Urologia

Diretoria

Redator-Chefe
Nelson Rodrigues Netto Jr. — São Paulo

Conselho de Redação
Geraldo Eduardo de Faria — Rio Claro
Gustavo Caserta Lemos — São Paulo
José Carlos de Souza Trindade — Botucatu
Sidney Glina — São Paulo

Tesoureiro
Carlos Arturo Levi D'Ancona — Campinas

Conselho Editorial
Presidentes das Seções Estaduais

Assessoria de Redação
Paulo Augusto Neves — São Paulo
Ubirajara Ferreira — Campinas

Ex-Redatores-Chefes
Sérgio D'Avila Aguinaga (RJ) 1971-75
Alberto Gentile (RJ) 1976-81
Rubem de Andrade Arruda (RJ) 1982-83
Gilberto Menezes de Góes (SP) 1984-85
Sami Arap (SP) 1986-87

Publicação editada por

REDPRINT EDITORA LTDA.
Redação, Publicidade e Administração — Rua Domingos de Moraes, 254 — cj. 401-B — Tel.: 572-4813 — CEP 04010 — São Paulo, SP. *Diretor e Editor* — Tadaharu Katayama. *Publicidade/SP* — T. Katayama. *Publicidade/Rio* — Ric Propaganda & Marketing — Rua do Senado, 338 — Sala 101 — Tels. 224-9701 — 242-7824 — CEP 20231.

Sociedade Brasileira de Urologia

Biênio 87/89

Presidente	Aday Coutinho (RJ)
Presidente eleito	Marcelo Costa Lima (PE)
Primeiro Vice-Presidente	Aderivaldo Cabral Dias (DF)
Segundo Vice-Presidente	Osório Lopes Abath Filho (PB)
Terceiro Vice-Presidente	Walter José Koff (RS)
Quarto Vice-Presidente	José dos Santos Pereira Filho (BA)
Quinto Vice-Presidente	Reginaldo Pereira de Oliveira (SC)
Secretário Geral	Emanuel Leal Chaves (RJ)
Primeiro Secretário	Edson Almeida e Silva (RJ)
Segundo Secretário	Ronaldo Damião (RJ)
Terceiro Secretário	José Francisco Correia (RN)
Primeiro Tesoureiro	Humberto Fernandes de Matos (RJ)
Segundo Tesoureiro	Rodolpho Flavio Forster (RJ)
Terceiro Tesoureiro	Aloísio Toledo (RS)
Bibliotecário	João Bosco Duarte (MT)

Comissão de Ética e Defesa Profissional

Presidente	Haward Kanô (RJ)
Membros	Benedito Barreto de Oliveira (BA)
	Fernando Vasconcelos Pombo (CE)
	Dival Gomes da Costa (DF)
	Antonio Marmo Lucon (SP)

Comissão de Seleção e Título de Especialista

Presidente	Eduardo Cesar Cortes de G. e Silva (RJ)
Membros	Paulo Cesar Nanci de Carvalho (RJ)
	Fernando Pires Vaz (RJ)
	Antonio Francisco Junquilho Vinhaes (BA)
	Donard Augusto Bendhack (PR)

Comissão de Ensino e Treinamento

Presidente	Antonio Luiz Correia Seixas (RJ)
Membros	Miguel Srougi (SP)
	Adão Lúcio Delgado (MG)
	José de Arimatéa Pessoa (PI)
	Gilvan Neiva da Fonseca (GO)

Comissão de Honorários Médicos

Presidente	Orlando Raineri Jr. (RJ)
Membros	Roberto Rossi Filho (BA)
	Luiz Raphael Andreoni Marsaioli (SP)
	Milton Cesar Scaramuzza (PR)
	José Carlos Fragomeni (DF)

Conselho de Economia

Presidente	Antonio Mota Pontes (CE)
Membros	Mário dos Santos d'Anunciação (RJ)
	Lourival de Barros Barbalho (PA)
	Salomão Cutin (RS)
	Fernando Vieira (RJ)

Departamentos

Uropediatria	Anuar Mitre (SP)
Uroneurologia	Alfredo Felix Canalini (RJ)
Andrologia	Orlando Hugo Praun Jr. (SC)
Doenças Sexualmente Transmissíveis	Italvar Nilson da Cruz Rios (BA)
Endoscopia Urinária	Pedro Paulo de Sá Earp (RJ)
Uroginecologia	Paulo Roberto Martins Rodrigues (RJ)
Oncologia	Antonio Carlos Lima Pompeo (SP)
Litíase Urinária	Marcus Sadi (SP)
Transplantes	Eliseu Denadai (SP)
Audiovisuais	Paulo César Palma (SP)

Secretaria
Secretária: Theresa da S. Collaço
Rua Visconde de Silva, 52 — salas 1.103-1.104
22281 — Rio de Janeiro — RJ

EDITORIAL

Embora tenha recebido ao longo da vida, repetidas vezes, a bondade do favor público, vai aqui uma confissão:

A responsabilidade de editar o **Jornal Brasileiro de Urologia,** tarefa de maior envergadura, deixou-me apreensivo, porém grandemente satisfeito. Lembra talvez a expectativa de atores experientes na noite de estréia. Iria ser um fiasco retumbante o primeiro número do **Jornal Brasileiro de Urologia** a ser editado pelo recém-empossado Conselho Editorial?

A resposta veio imediata. De vários pontos do Brasil, os urologistas prontamente acorreram em nossa ajuda enviando, em curtíssimo prazo, suas contribuições. A Redprint Editora Ltda., tão eficaz e solícita no passado, concordou com nossas propostas e aquiesceu em novamente assumir a edição da revista.

A modernização dos meios de integração e divulgação cultural exige modificações e, portanto, foram introduzidos: o capítulo "Reunião Anatomoclínica" — com discussões multidisciplinares de temas selecionados; "Resumo de Publicações" — permitindo atualização dos diversos tópicos editados em revistas estrangeiras; "Cartas à Redação" — onde os colegas poderão comentar e inquirir aspectos de trabalhos publicados no **Jornal,** contando com a resposta direta dos autores, e, além desses, "Calendário Urológico", que receberá e divulgará todos os eventos urológicos, possibilitando melhor planejamento científico.

Entretanto, para podermos corresponder às expectativas, evidentemente, é necessária a constante e interessada participação dos nossos colegas, que representam a parte mais importante desta atividade. Em contrapartida, asseguramos que todos os trabalhos, dentro das normas da revista, serão entusiasticamente recebidos e publicados, dentro do menor tempo possível.

Ao finalizar, desejamos realçar que o **Jornal Brasileiro de Urologia** é o órgão oficial da Sociedade Brasileira de Urologia e, como tal, sua função precípua é a de manter o elevado conceito da Urologia brasileira, estimulando de modo amplo e irrestrito a participação de todos.

Nos esforços dos colegas que nos precederam nesta tarefa, nas suas sábias deliberações e no seu amor, buscaremos a peregrina essência da devoção à Sociedade Brasileira de Urologia.

NELSON RODRIGUES NETTO JR.

Atualização no tratamento e profilaxia do carcinoma de células transicionais superficial da bexiga *

WALTER J. KOFF

UNITERMOS: CARCINOMA DE CELULAS TRANSICIONAIS; SUPERFICIAL; BEXIGA.

Os tumores superficiais da bexiga do tipo células transicionais, os únicos que serão abordados nesta atualização, compreendem desde o carcinoma *in situ* até os carcinomas papilares não invasivos que estão confinados ao epitélio vesical. Na classificação UICC *(Union Internationale Contre le Cancer),* eles incluem os estádios TIS, Ta e Tl, que na classificação de Jewett-Strong e Marshall são chamados O e A.

Os tumores deste tipo incluem o carcinoma *in situ* (TIS ou estádio O), os que estão confinados ao epitélio vesical (Ta ou estádio O) e os que ultrapassam a lâmina própria do epitélio, atingindo a submucosa mas não a camada muscular vesical (T1 ou estádio A).

Em alguns países, o câncer vesical é a terceira doença maligna epitelial de maior prevalência na população masculina [8]. No Brasil, o quadro não deve ser muito diferente, apesar de não contarmos com estatísticas completas e dignas de crédito.

Quase 75 a 80% dos tumores transicionais de bexiga apresentam-se inicialmente como superficiais [33]. O tratamento inicial desta neoplasia é em geral bem sucedido, mas o índice de recidiva varia de 30% em tumores solitários a até 90% em alguns casos de tumores múltiplos [20,21]. A imensa maioria das recidivas ocorre precocemente em menos de um ano e quase sempre como tumores papilares, com as mesmas características histológicas do primitivo, e não invasivos [14]. A maioria dos tumores subseqüentes resulta do efeito carcinogênico, que continua atuando sobre o urotélio, e quase sempre se origina em outros locais que não o sítio primitivo da neoplasia. A origem multifocal deste tipo de tumor tem sido exaustivamente provada e qualquer urologista com algum tempo de prática constata esse fato [31].

Uma percentagem variável de pacientes com tumor superficial recidiva com carcinoma invasivo; isto pode ocorrer tanto no estádio inicial *in situ* (TIS) como no O e A (Ta e Tl), numa proporção que varia de 5 a 30% dos pacientes [11].

A grande prevalência deste tipo de neoplasia, a alta probabilidade de recorrência e a possibilidade bem mais grave de recidiva como carcinoma invasivo tornam o tratamento dos tumores transicionais de bexiga superficiais assunto sempre atual e importante em oncologia urológica e, acima de tudo, matéria de constante investigação e progresso, fazendo necessária a atualização periódica dos novos conceitos de tratamento e profilaxia.

TRATAMENTO

Dispõem-se de várias opções de tratamento inicial deste tumor, dependendo se a neoplasia é única, múltipla, difusa, *in situ,* ou irressecável devido ao volume e extensão. Os métodos que serão analisados incluem: ressecção transuretral, laserterapia, fotoquimioterapia, radioterapia intersticial ou externa, cistectomia, tratamento com pressão hidrostática, quimioterapia sistêmica ou tópica, imunoterapia e outros.

1) Ressecção transuretral

A ressecção endoscópica permanece o tratamento de escolha deste tipo de tumor. O procedimento permite adequada visualização, colheita de suficiente material para diagnóstico histológico preciso, fornece dados im-

* Serviço de Urologia, Hospital de Clínicas de Porta Alegre, Universidade Federal do Rio Grande do Sul.

Endereço para correspondência — Rua Luciana de Abreu, 267/302, CEP 90420, Porto Alegre, RS.

portantes para o estadiamento, destrói efetivamente lesões únicas ou múltiplas, tem baixa morbidade e mortalidade e pode ser repetido freqüentemente.

A RTU de tumor vesical exige anestesia adequada, palpação bimanual da bexiga, visualização de toda a bexiga, biópsias aleatórias de rotina, ressecção completa do(s) tumor(es), colheita de amostras separadas da superfície e da profundidade para estadiamento adequado e coagulação dos bordos [23].

Infelizmente, o método tem algumas limitações. Quando repetido com freqüência ou usado em tumores múltiplos, pode levar à diminuição importante da capacidade vesical, com contração vesical. Alguns tumores situados junto ao colo vesical, entre 11 e 1h, ou mesmo no domo ou parede anterior, pode exigir muito esforço e a presença de um assistente para comprimir a bexiga. Algumas ressecções nas paredes póstero-laterais podem estimular fortemente o nervo obturador com adução súbita da coxa homolateral e risco de perfuração vesical. Isto pode ser minimizado com o uso de correntes fracas de corte, mantendo-se a bexiga quase vazia. Quando o tumor se encontra dentro de um divertículo, a RTU pode ser impossível e freqüentemente até contra-indicada; caso englobe um ou ambos os orifícios ureterais, apesar de ser possível a ressecção, a coagulação da região não pode ser realizada sob pena de causar estenose de meato ureteral.

Existem ainda controvérsias quanto à possibilidade de implantação de células tumorais libertas pela ressecção e muitos autores recomendam usar obrigatoriamente água destilada como meio de irrigação para romper e destruir estas células [32]. Não existe nenhum trabalho que prove haver essa implantação ou a efetividade da água destilada para prevenção desse fato.

2) Laserterapia

Existem três tipos de laser para uso em urologia. O laser de CO_2 é emitido na faixa do infravermelho e, desse modo, é facilmente absorvido pelos tecidos superficiais, não possuindo nenhum poder de penetração. Além disso, obviamente é impossível de ser usado com a bexiga cheia de água [32].

O laser de argônio emite luz verde visível que penetra apenas 1mm no tecido, sendo útil na destruição de tumores pequenos e contra-indicado em tumores maiores [30].

O laser de neodímio-YAG emite luz próxima do infravermelho e invisível ao olho humano, que exige uso concomitante de um feixe de laser visível de argônio ou hélio-neon de baixo poder, para se visualizar o alvo. O feixe principal penetra 4 a 5mm, o que, além de permitir coagular tumores grandes sem perturbar a integridade vesical, pode causar excessivo calor local, suficiente para lesar órgãos extravesicais, tais como o intestino delgado. Portanto, seu uso é menos seguro, apesar de mais efeciente.

As vantagens teóricas do laser são a possibilidade de realizar o procedimento com anestesia local, ausência de sangramento, não necessidade de usar cateter vesical pós-operatório, não haver estímulo do nervo obturador, não necessitar hospitalização e ser procedimento seguro quando feito com precauções. As desvantagens incluem o alto custo do equipamento, o perigo de lesão da retina do cirurgião e do pessoal da sala de cirurgia e a impossibilidade de obter espécime para exame anatomopatológico. A tendência atual nos grandes centros é incluir o laser de neodímio-YAG no equipamento necessário para tratamento do câncer de bexiga.

3) Fotoquimioterapia

O uso de agentes que sensibilizam o tecido neoplásico permite, com o uso de fonte de luz de comprimento de onda adequado, visualizar e destruir as células por um mecanismo que envolve a produção de oxigênio ativado intracelular [34].

A substância que tem sido usada é um derivado da hematoporfirina [2], que se concentra nas células neoplácas e displásicas. A cistoscopia com comprimento de onda adequado localiza facilmente as áreas atingidas e destrói pequenos tumores superficiais ou lesões difusas *in situ,* mas tem valor limitado em tumores maiores. Além disso, a droga fotossensibiliza a pele dos pacientes até 30 dias depois do procedimento, com risco de queimaduras solares severas.

4) Radioterapia intersticial e intracavitária

Tanto a implantação de sementes de ouro (radônio), como irídio e rádio, tem sido utilizada para o tratamento de tumores superficiais de bexiga. Alguns autores afirmam que o método é mais eficiente que a RTU e se acompanha de menor taxa de recorrência [35]. Algumas vezes há necessidade de associar radioterapia externa. O método não tem nenhum valor no tratamento do carcinoma *in situ.*

Também o uso de radioterapia intracavitária por meio de cápsulas de rádio colocadas no interior de um cateter de Foley tem sido apregoado como eficiente e seguro[15].

Os resultados destes trabalhos mencionados acima não têm sido reproduzidos na literatura.

5) Radioterapia externa

A radioterapia externa é ineficiente no tratamento dos tumores vesicais superficiais. É usada ocasionalmente em tumores rapidamente recidivantes, ou muito numerosos e extensos, e em pacientes nos quais a cistectomia está contra-indicada pela situação clínica ou idade. O tratamento não previne a formação de novos tumores, é geralmente ineficaz no carcinoma *in situ* e causa quase sempre cistite actínica sintomática.

6) Cistectomia total e parcial

A cistectomia total raramente é usada no tratamento dos tumores superficiais de bexiga. Contudo, em pacientes com tumores difusos não ressecáveis devido ao número e extensão, ou na presença de carcinoma *in situ* que não responde à quimio ou imunoterapia intravesical, o método tem sido usado com sucesso e a sobrevida é igual à de pacientes da mesma idade sem tumor, desde que não tenha havido subestadiamento das lesões, fato que ocorre em 10% dos casos[21]. Existem controvérsias sobre a necessidade ou não de realizar linfadenectomia prévia, mas a possibilidade, mesmo que pequena, de subestadiamento torna o procedimento necessário na maioria dos pacientes.

A cistectomia parcial[22] é rarissimamente utilizada neste tipo de tumor vesical. Somente algum paciente eventual com neoplasia irressecável devido ao tamanho e localização teria tal indicação. É aconselhável um curso de irradiação pré-operatória de 1.000 a 1.200 rads, para evitar implantação do tumor no ferimento operatório ou na profundidade da musculatura vesical.

7) Quimioterapia intravesical

A quimioterapia tópica tem sido utilizada na cura dos tumores superficiais de bexiga, principalmente em pacientes com tumores múltiplos e difusos, na tentativa de se evitar a cistectomia total, no carcinoma *in situ*, na recidiva de múltiplos tumores disseminados e naqueles nos quais a RTU é impossível, devido à localização. As drogas são pouco absorvidas e teoricamente agem em grandes áreas de tumores superficiais sem necessidade de atingir a profundidade da bexiga. As drogas mais testadas têm sido a tiotepa, a doxorrubicina, a mitomicina C e o *epodyl*.

a) Tiotepa (trietilenotiofosforamida) — É a droga mais usada no mundo inteiro e melhor conhecida. Trata-se de agente alquilante de peso molecular relativamente baixo, o que o torna de certo modo absorvível pelo epitélio vesical, especialmente quando desnudo. Por essa razão, a mielodepressão ocorre em 15 a 20% dos pacientes e esse fato deve ser motivo de preocupação para quem o usa[18]. A dose empregada é de 30 a 60mg, diluída em igual volume de solução fisiológica e deixada por duas horas no interior da bexiga, com instilações semanais de quatro e oito semanas, seguidas por instilações mensais por um a dois anos como profilaxia. Quando usada dessa forma, como tratamento, produz resolução completa do tumor em 30 a 35% dos casos e parcial em 25 a 30%[23].

b) Doxorrubicina (adriamicina) — Trata-se de antibiótico antitumoral de elevado peso molecular e portanto muito pouco absorvido e mais seguro que a tiotepa. Contudo, parece causar mais cistite química e, em alguns pacientes, contratura vesical[5]. É usada geralmente na dose de 50mg em igual quantidade de solução salina por duas horas em intervalos semanais ou bissemanais por quatro a seis semanas[14]. Existem apenas dois estudos controlados aleatórios (randomizados) com o uso desta droga e a resposta variou de 13 a 23%[14]. Outros estudos não aleatórios relatam respostas melhores.

c) Mitomicina C — Também é antibiótico antitumoral que age inibindo a síntese de DNA celular. Possui alto peso molecular e, portanto, baixa absorção, sendo seguro usá-lo, mesmo tratando-se de potente mielossupressor[6]. A droga é administrada na dose de 20 ou 40ml de água destilada, em intervalos semanais, por oito semanas. Existem somente dois estudos controlados aleatórios desta droga e o grau de resposta não foi maior que 35%[16]. O maior efeito tóxico é a ocorrência de cistite química, mas o contato do medicamento com a pele pode precipitar dermatite de contato, especialmente nas mãos e genitália do paciente. Esta complicação ocorre em 5% dos pacientes e às vezes acompanha-se de *rash* cutâneo[23].

d) "Epodyl" ("etoglucid") — Trata-se também de agente alquilante de alto peso molecular e portanto baixo poder mielotóxico quando instilado intravesicalmente. É bastante usado na Europa, especialmente na Inglaterra, mas não no resto do mundo. É administrado em solução a 1% semanalmente por 12 semanas. Em estudos

não aleatórios tem-se obtido resposta completa em quase 45% dos pacientes[28]. Contudo, são resultados de estudo fase II e portanto a serem confirmados em fase III. O grande problema é a cistite química, que ocorre em cerca de metade dos pacientes, dos quais quase 1/5 evolui para redução da capacidade vesical[5].

8) Quimioterapia sistêmica

A quimioterapia antiblástica sistêmica no tratamento de tumores superficiais da bexiga tem sido pouco utilizada. O método baseia-se na alta excreção urinária de algumas drogas citotóxicas que, ao se concentrarem na urina, exercem ação tópica durante 24 horas ao dia, ao contrário das instilações, que atuam por poucas horas por semana. Em contrapartida, existe ação sistêmica indesejável e mielotoxicidade. O metotrexato e a ciclofosfamida foram testados, especialmente no carcinoma *in situ,* em pequenas séries, com resultados bons[7]. A possibilidade de seu uso em estudos aleatórios não foi até o momento relatada, talvez devido ao temor de toxicidade sistêmica indesejável, quando usada em tumor não invasivo que pode ser controlado por outros métodos.

9) Imunoterapia

Sem dúvida, no presente momento, o uso do imunoterapia ativa não específica através do bacido de Calmette-Guérin (BCG) apresenta na literatura resultados superiores a todos os outros quimioterápicos intravesicais até agora testados.

Existem relatos suficientes para indicar que o BCG é eficaz na redução e eliminação de tumores vesicais superficiais, sendo talvez o agente mais eficiente no tratamento tópico do carcinoma *in situ.*

Existem diversas cepas do BCG, sendo as mais usadas a Tice, Tokio, Pasteur e Moreau. No Brasil dispomos somente das duas últimas. O bacilo tem sido usado via intralesional (método em desuso, devido à resposta tóxica severa)[24], intravesical, intravesical e intradérmica combinadas e oral pura ou combinada.

O BCG é quase sempre empregado através de instilação intravesical, em doses que variam com a cepa usada. Por exemplo, a cepa Pasteur é usada na dose de 120 mg diluída em 50ml de solução fisiológica por uma hora, semanalmente, por seis a oito semanas, quase sempre associada a 5mg por via intradérmica em cada sessão[25]. Quando não existe resposta intradérmica ao PPD, a resposta ao BCG é pior, mesmo que haja resposta após o uso inicial do preparado[17].

Existem três excelentes trabalhos prospectivos, aleatórios e controlados sobre o uso do BCG no tratamento do câncer vesical superficial. Dois nos estádios Ta e Tl e um somente no estágio TIS *(in situ)*[2,13,19]. O potencial de controle da doença com BCG varia de 33 a 49% nos tumores superficiais e atinge 65% no carcinoma *in situ.* Estes relatos sugerem desempenho nitidamente superior do BCG quando comparado a qualquer outro agente intravesical.

O BCG causa sintomas irritativos vesicais em até 85% dos pacientes e em alguns há necessidade de interromper seu uso. Mais raramente ocorre febre baixa, poliartrite e mielotoxicidade[3].

O mecanismo de ação do BCG nos tumores vesicais não é conhecido, mas provavelmente a forte resposta imunológica vesical criada interfere no efeito antitumoral celular e humoral do organismo.

10) Outras terapêuticas

O uso de solução fisiológica com pressão hidrostática acima da diastólica, seja diretamente no interior da bexiga ou no centro de um balão inflado no mesmo local, por cinco a sete horas, foi relatado como eficaz para a destruição de tumores vesicais superficiais extensos[10]. Contudo, o risco de perfuração vesical tem impedido o uso mais amplo deste método. A terapêutica utiliza a pressão hidrostática para isquemiar as lesões e desse modo necrosar os tumores superficiais.

Com a atual disponibilidade de *interferon* a preço mais acessível, devido à sua produção biológica pela técnica de hibridomas, esta droga não tóxica tem sido usada em alguns poucos estudos não aleatórios, com resposta completa em 44% dos pacientes[5]. Evidentemente, faltam estudos de fase II e III neste tipo de terapêutica.

CARCINOMA "IN SITU"

A presença de carcinoma *in situ,* associada a tumores superficiais vesicais, em área da bexiga aparentemente sadias, ou seu aparecimento sem qualquer outro tumor visível tem-se tornado achado comum e importante no estudo do câncer vesical. O diagnóstico é geralmente efetuado através de biópsias aleatórias ou dirigidas ou por citologia urinária, uma vez que as células deste tipo de tumor descamam facilmente.

No presente, o melhor tratamento da neoplasia *in situ* vesical é a instilação com BCG, que, como já dito, num estudo recente controlado e aleatório mostrou 65%

de resolução[13]. A mitomicina C é uma alternativa e a tiotepa e doxorrubicina não se têm mostrado eficientes. Contudo, muitos pacientes tornam a desenvolver tumores ou não obtêm melhora e são melhor tratados por cistectomia radical. A linfadenectomia é necessária nesses pacientes, já que em 20% dos casos existe subestadiamento com invasão vesical, perivesical ou ganglionar[29].

PROFILAXIA

Nem todos os pacientes tratados por carcinoma transicional superficial de bexiga necessitam de profilaxia. A maioria daqueles com tumor de baixo grau, primários e estádios Ta ou O, com citologia urinária negativa, tem pequena probabilidade de recorrência e o tratamento seria desnecessário em no mínimo 80% dos pacientes[26].

Os pacientes que em especial apresentam risco de recidiva são os portadores de estádio Tl ou A, principalmente quando múltiplos, estádio Ta ou O, graus II e III multifocais e carcinoma *in situ* (TIS) multifocal e com sintomas irritativos[14].

Parece que a quimioterapia ou a imunoterapia intravesical imediatas no pós-operatório são mais eficientes do que o uso retardado destas modalidades[4,9].

O agente preferido deve ser o BCG, que tem demonstrado em vários estudos eficácia superior aos quimioterápicos e tem a vantagem de ser menos tóxico e também ser muito útil no carcinoma *in situ*[3,19,27]. Adicionalmente, é o tratamento menos dispendioso, fato importante num país como o nosso.

O BCG tem sido comparado prospectivamente e aleatoriamente com a tiotepa[3,27]. Nestes estudos, a recidiva tumoral foi de 0% e 6% respectivamente. A da tiotepa foi de 40 e 43%, respectivamente. Não se encontram na literatura comparações aleatórias com doxorrubicina, mitomicina C e *epodyl,* mas comparações indiretas sugerem que o BCG é claramente superior a qualquer uma delas quando usado para profilaxia, assim como para tratamento de tumor residual.

O BCG tem sido utilizado em instilações semanais por quatro a seis semanas, associado ao uso intradérmico ou oral. Existem ainda dúvidas quanto ao tempo eficaz de terapêutica com este agente, mas um estudo isolado parece indicar que não há benefício em usá-lo por dois anos em intervalos mensais, quando comparado ao uso em apenas seis aplicações semanais[1].

Nos próximos anos, os problemas da profilaxia dos tumores superficiais de bexiga possivelmente irão se fixar na identificação dos grupos de pacientes com maior risco e na evolução dos regimes terapêuticos existentes e respectivas alternativas em caso de falha. O uso combinado de BCG com quimioterápicos tópicos ou a combinação dos últimos são pontos que merecem melhor investigação. Alguns pacientes não conseguem ter sua doença controlada por nenhum método e se constituem num desafio terapêutico importante.

REFERÊNCIAS BIBLIOGRÁFICAS

1. Badalament, R.A. et al.: A prospective randomized trial of maintenance versus nonmaintenance intravesical bacillus Calmette-Guérin therapy of superficial bladder cancer. J. Clin. Oncol. 5: 411, 1987.
2. Benson Jr., R.C.: Endoscopic management of bladder cancer with hematoporphyrin derivative phototherapy. Urol. Clin. North Am., 11: 637, 1984.
3. Brosman, S.A.: Experience with bacillus Calmette-Guérin in patients with superficial bladder carcinoma. J. Urol., 128: 27, 1982.
4. Burnand, K.G.; Boyd, P.J.; Mayo, M.E.: Single dose intravesical thiotepa as an adjuvant to cystodiathermy in the treatment of transitional cell bladder cancer. Br. J. Urol., 48: 55, 1976.
5. Catalona, W.J.; Dresner, S.M.; Haaff, F.O.: Management of superficial bladder cancer. In: Skinner; Lieskovsky: Diagnosis and management of genitourinary cancer, Philadelphia, W.B. Saunders, 1983. p. 281.
6. Devonec, M.; Bouvier, R.; Sarkissian, J.: Intravesical instillation of mitomycin C in the prophylactic treatment of recurring superficial transitional cell carcinoma of the bladder. Br. J. Urol., 55: 382, 1983.
7. England, H.R.; Molland, E.A.; Oliver, R.T.D.; Blandy, J.P.: Systemic cyclophosphamide in flat carcinoma in situ of the bladder. In: Oliver, R.T.D.; Hendry, W.F.: Bladder cancer, London, Butterworths, 1981.
8. Feldman, A.R.; Kessler, L.; Myers, M.H.; Naughton, M.D.: The prevalence of cancer. Estimates based on the Connecticut Tumor Registry. N. Engl. J. Med., 315: 1.394, 1986.
9. Gavrell, G.J.; Lewis, R.W.; Meehan, W.L.; Leblanc, G.A.: Intravesical thiotepa in the immediate postoperative period in patients with recurrent transitional cell carcinoma of the bladder. J. Urol., 120: 410, 1978.
10. Helmstein, K.: Treatment of bladder carcinoma by a hydrostatic pressure technique. Report of 43 cases. Br. J. Urol., 44: 434, 1972.
11. Heney, N.M.; Ahmed, S.; Flanagan, M.J.: Superficial bladder cancer: progression and recurrence. J. Urol., 130: 1.083, 1983.
12. Herr, H.W.; Pinsky, C.M.; Whitmore Jr., W.F.; Sogani, P.C.; Dettgen, H.F.; Melamed, M.R.: Experience with intravesical bacillus Calmette-Guérin therapy of superficial bladder tumors. Urology, 25: 119, 1985.

13. Herr, H.W.; Pinsky, C.M.; Whitmore Jr., W.F.; Sogani, P.C.; Dettgen, H.F.; Melamed, M.R.: Long term effects of intravesical bacillus Calmette-Guérin of flat carcinoma in situ of the bladder. J. Urol., 135: 265, 1986.

14. Herr, H.W.; Laudone, V.P.; Whitmore Jr., W.F.: An overview of intravesical therapy for superficial bladder tumors. J. Urol., 138: 1.363, 1987.

15. Hewett, C.B.; Babiszewski, J.F.; Antunez, A.R.: Update on intracavitary radiation in the treatment of bladder tumors. J. Urol., 126: 323, 1981.

16. Huland, H.; Otto, U.: Mitomycin instillation to prevent recurrence of superficial bladder carcinoma. Results of a controlled prospective study in 58 patients. Eur. Urol., 9: 84, 1983.

17. Kelley, D.R. et al.: Intravesical bacillus Calmette-Guérin therapy for superficial bladder cancer: effects of bacillus Calmette-Guérin viability on treatment results. J. Urol., 134: 48, 1985.

18. Koontz Jr., W.W.; Prout Jr., G.R.; Smith, W.: The use of intravesical thio-tepa in the management of non-invasive carcinoma of the bladder. J. Urol., 125: 307, 1981.

19. Lamm, D.L.: Bacillus Calmette-Guérin immunotherapy of bladder cancer. J. Urol., 134: 40, 1985.

20. Lerman, R.I.; Hutter, R.V.P.; Whitmore, W.F.: Papilloma of the urinary bladder. Cancer, 25: 333, 1970.

21. Lutzeyer, W.; Rübben, H.; Dahm, H.: Prognostic parameter in superficial bladder cancer: an analysis of 315 cases. J. Urol., 127: 250, 1982.

22. Magri, J.: Partial cystectomy: review of 104 cases. Br. J. Urol., 34: 74, 1962.

23. Maldazys, J.D.; deKernion, J.B.: Management of superficial bladder tumors and carcinoma in situ. In: deKernion, J.B.; Paulson, D.F.: Genito-urinary cancer management, Philadelphia, Lea & Febiger, 1987. p. 33.

24. Martinez-Pinheiro, J.A.; Muntanola, P.: Nonspecific immunotherapy with BCG vaccine in bladder tumors: a preliminary report. Eur. Urol., 3: 11, 1977.

25. Morales, A.: Long-term results and complications of intracavitary bacillus Calmette-Guérin therapy for bladder cancer. J. Urol., 132: 457, 1984.

26. Niijima, T.; Koiso, K.; Adasa, H.: Randomized clinical trial for chemoprophylaxis of recurrence in superficial cancer. In: Proceedings of the 13th International Congress of Chemotherapy, Vienna, 1983. p. 240/6-240/8.

27. Netto Jr., N.R.; Lemos, G.C.: A comparison of treatment methods for the prophylaxis of recurrent superficial bladder tumors. J. Urol., 129: 33, 1983.

28. Robinson, M.R.G.; Shetty, M.B.; Richards, B.: Intravesical epodyl in the management of bladder tumors. Combined experience of the Yorkshire Urological Cancer Research Group. J. Urol., 118: 972, 1977.

29. Skinner, D.G.; Tift, J.P.; Kaufmann, J.J.: High dose, short course preoperative radiation therapy and immediate single stage radical cistectomy with pelvic node direction in the management of bladder cancer. J. Urol., 127: 671, 1982.

30. Smith, J.A.; Dixon, J.A.: Laser photoradiation in urologic surgery. J. Urol., 131: 631, 1984.

31. Soloway, M.S.: Rationale for intensive intravesical chemotherapy for superficial bladder cancer. J. Urol., 123: 461, 1980.

32. Soloway, M.S.: The management of superficial bladder cancer. In: Javadpour, N. (ed.): Principles and management of urologic cancer, Baltimore, Williams & Wilkins, 1983. p. 446.

33. Soloway, M.S.: Intravesical and systemic chemotherapy in the management of superficial bladder cancer. Urol. Clin. North Am., 11: 623, 1984.

34. Tsuchiya, A.; Obara, N.; Miwa, M.: Hematoporphyrin derivate and laser photoradiation in the diagnosis and treatment of bladder cancer. J. Urol., 130: 79, 1983.

35. Werf-Messing, B.H.P.: Carcinoma of the urinary bladder treated by interstitial radiotherapy. Urol. Clin. North Am., 11: 659, 1984.

Valor do toque retal na detecção do carcinoma da próstata*

UBIRAJARA FERREIRA, NELSON RODRIGUES NETTO JR.

RESUMO — Com o intuito de avaliar o valor do toque retal no diagnóstico das neoplasias malignas prostáticas, submetemos 125 pacientes com características palpatórias suspeitas de câncer da próstata, com idade variando de 47 a 90 anos, a 137 biópsias transretais da glândula prostática (BTR). Analisamos ainda os índices de positividade para câncer à BTR de acordo com as faixas etárias, com as queixas principais e com os estadiamentos clínicos ao toque retal. Concluímos que: 1) o valor preditivo positivo do toque retal suspeito de câncer foi de 39,2%; 2) o índice de positividade nos pacientes com próstata muito suspeita (estádio C, 53,5%) foi significantemente maior que nos pacientes com próstata pouco suspeita (estádio B, 27,5%); 3) a incidência de câncer prostático foi maior nos indivíduos com idade acima de 80 anos e nos que não apresentavam prostatismo como queixa principal.

(J. Bras. Urol. 14: 8, 1988)

UNITERMOS: TOQUE PROSTÁTICO SUSPEITO; BIÓPSIA TRANSRETAL DA PROSTATA; CÂNCER DA PROSTATA.

INTRODUÇÃO

O carcinoma da próstata é o tumor maligno mais comum do trato urogenital na espécie humana[16], e o segundo em freqüência no homem, depois do câncer de pulmão[20].

Dada a elevada incidência, o diagnóstico do tumor maligno da próstata representa problema fundamental em urologia. Até o presente, não existe nenhum teste laboratorial efetivo para o diagnóstico precoce da neoplasia maligna da glândula prostática[7,22]. Apesar da descoberta de vários marcadores tumorais, o toque retal é ainda o método mais sensível para detecção do carcinoma prostático localizado[13].

Em algumas ocasiões é impossível, pela palpação, diferenciar entre carcinoma e processos benignos que levam ao endurecimento do órgão, como hiperplasia associada à prostatite, cálculo prostático, tuberculose, infarto prostático, etc. A própria glândula prostática histologicamente normal pode simular, à palpação, carcinoma[14].

Em vista das graves seqüelas que podem advir do tratamento do câncer prostático, ou seja, impotência pós-orquiectomia, ginecomastia e fenômenos tromboembólicos durante a hormonioterapia prolongada, e incontinência urinária secundária à prostatectomia radical, o diagnóstico de certeza nesta doença é imperativo.

A biópsia da próstata é fundamental no diagnóstico, podendo ser realizada por via transuretral, perineal ou transretal.

A biópsia transretal da próstata foi descrita pela primeira vez por Astraldi em 1937[1]. Por apresentar maior acuracidade que as vias transperineal e transuretral, é a transretal a de escolha na obtenção de fragmentos de próstatas suspeitas[2,4,12,15,18,23].

O presente estudo tem como objetivo quantificar o valor do toque retal, principalmente com relação à faixa etária, à queixa principal e ao estadiamento clínico B_1, B_2 e C, em pacientes com suspeita de carcinoma prostático e submetidos à biópsia transretal.

CASUÍSTICA E MÉTODO

A presente série é composta de 125 pacientes que foram submetidos a biópsia transretal da próstata (BTR) no Hospital das Clínicas da Universidade Estadual de Campinas, no período de janeiro de 1981 a dezembro de

* Condensado da dissertação de mestrado apresentada ao Departamento de Cirurgia, Disciplina de Urologia, Faculdade de Ciências Médicas da UNICAMP, 1988.

Endereço para correspondência — Hospital das Clínicas da UNICAMP, Disciplina de Urologia, Campinas, SP.

1985. A biópsia foi indicada na suspeita de carcinoma da próstata ao toque retal, caracterizada pela consistência endurecida do órgão, local ou difusa, pela não individualização de seus limites e pela perda da mobilidade normal.

Todas as biópsias foram realizadas por médicos residentes da Disciplina de Urologia e todos os diagnósticos resultantes da análise dos fragmentos foram dados pelo mesmo patologista.

Primeiramente, colocou-se o paciente em posição de litotomia, efetuando-se, então, a limpeza do períneo e genitais com solução anti-séptica.

Pelo toque retal foi selecionado o local adequado à biópsia, devido à presença de alterações estruturais da glândula prostática.

A seguir, administrou-se anestesia local com 2,5ml de xilocaína a 2ml em cada lobo posterior da próstata por intermédio de agulha de raquianestesia nº 8.

A agulha de Vim-Silverman modificada por Franklin foi utilizada em todos os pacientes e, em média, dois fragmentos foram obtidos de cada lobo posterior da próstata.

Nenhum paciente foi submetido a aplicação prévia de solução anti-séptica na ampola retal, porém todos receberam medicação antimicrobiana após a biópsia.

Considerou-se biópsia positiva quando o diagnóstico do exame histopatológico dos fragmentos obtidos foi carcinoma da próstata, e biópsia negativa quando o diagnóstico histopatológico acusou carcinoma da próstata.

A idade dos pacientes variou de 47 a 90 anos, mediana 68 anos.

Os indivíduos foram classificados, através do toque retal feito antes da biópsia, nos seguintes estádios, segundo Catalona-Scott, 1978: 1) *Próstata pouco suspeita:* Estádio B — O estádio B é representado por tumores confinados à próstata e clinicamente evidentes ao exame digital. Estádio B_1 — Nódulo endurecido menor que um dos lobos posteriores da próstata. Estádio B_2 — Nódulo ou nódulos endurecidos envolvendo os dois lobos posteriores. 2) *Próstata muito suspeita:* Estádio C — No estádio C encontram-se os tumores que clinicamente ultrapassaram a cápsula prostática onde, porém, ainda não ocorreram metástases. A glândula apresenta-se totalmente endurecida, imóvel e não delimitável.

Dentre os pacientes estudados, 60 apresentaram seguimento adequado, permitindo análise das possíveis complicações da BTR. Não foram incluídos no estudo os doentes portadores de infecção urinária prévia, valvulopatia de origem reumática, ou aqueles que receberam medicação antimicrobiana até duas semanas antes da BTR.

Destes pacientes, tomaram-se amostras de urina para cultura, seis horas antes e no 3º dia após a BTR. Amostras de sangue foram colhidas dos pacientes que apresentaram febre após a biópsia, para realização de hemocultura.

Para a análise estatística foram utilizados o método do X^2, o teste U de Mann-Whitney para populações não correlatas e o valor preditivo positivo.

RESULTADOS

Dos 125 pacientes submetidos à biópsia transretal, 49 (39,2%) apresentaram carcinoma ao exame histopatológico dos fragmentos obtidos.

Dos pacientes que apresentaram como resultado outros diagnósticos à BTR que não carcinoma prostático, 57 (45,6%) tinham exame histopatológico normal, nove (7,2%) prostatite crônica, três (2,4%) hiperplasia nodular estromatosa, três (2,4%) metaplasia do tipo epitélio de transição, três (2,4%) cálculo intraprostático e em um (0,8%) havia presença de lesões atípicas (tabela 1).

Os índices de positividade da biópsia relacionados ao estadiamento estabelecido pelo toque retal podem ser verificados na tabela 2.

Observou-se que o índice de carcinoma da próstata nos pacientes portadores de toque retal muito suspeito (estádio C, 53,5%) foi significantemente maior do que nos pacientes portadores de toque retal pouco suspeito (estádio B, 27,5%), $p < 0,01$.

TABELA 1
Achados histopatológicos em 125 pacientes submetidos a BTR por apresentarem toque prostático suspeito de câncer

Diagnóstico	Nº	Percentagem
Próstata normal	57	45,6
Ca. de próstata	49	39,2
Prostatite crônica	3	7,2
Hiperp. nod. estromatosa	3	2,4
Metapl. epit. de transição	3	2,4
Cálculo intraprostático	3	2,4
Lesões atípicas	1	0,8
Total	125	100,0

TABELA 2
Percentagem de positividade da BTR de acordo com o estadiamento do câncer prostático ao toque retal

Estádios		Pacientes biopsiados	Biópsias positivas	Percentagem positividade
B	B_1	49	13	26,5
	B_2	20	6	30,0
	Total	69	19	27,5
C		56	30	53,5

x^2 = 8,86 GL = 2 p = 0,01

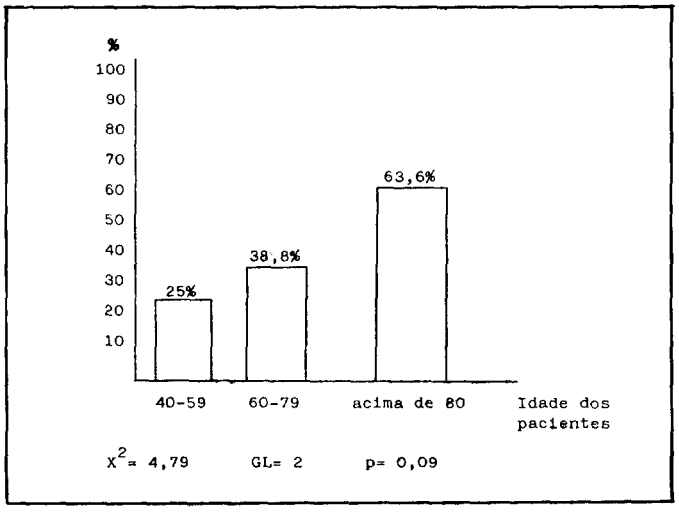

Fig. 1 — Prevalência de câncer da próstata, detectado através da BTR, em pacientes portadores de toque retal suspeito, segundo o grupo etário, Campinas, SP.

A distribuição etária dos pacientes portadores de toque retal suspeito e a respectiva prevalência de câncer da próstata, detectado através da BTR, estão assinaladas na figura 1.

Noventa e sete pacientes apresentaram sintomas de prostatismo como queixa principal. Destes, 30 (30,9%) eram portadores de neoplasia maligna da próstata. Dos 28 pacientes restantes que apresentavam outros tipos de queixa principal, 19 (67,8%) tinham carcinoma prostático confirmado. Tal diferença mostrou-se significante através do estudo estatístico, $p = 4,22 \times 10^4$ (tabela 3).

Complicações foram observadas em 32 (53,3%) dos 60 pacientes avaliados (tabela 4).

TABELA 3
Percentagem de positividade à BTR de acordo com a queixa principal dos pacientes com toque retal suspeito de câncer

Queixa principal	Pacientes biopsiados	Biópsias positivas	Percentagem positividade
Prostatismo	97	30	30,9
Outras	28	19	67,8

x^2 (Yates) = 12,433 $p = 4,22 \times 10^{-4}$

TABELA 4
Percentagem dos diversos tipos de complicações pós-BTR em 60 pacientes estudados

Complicações	Nº de complicações N = 60	Percentagem
Febre	12	20
Hematúria	8	13,5
Infecção urinária	7	11,6
Hemorragia retal	4	6,6
Retenção urinária	1	1,6
Total	32	53,3

DISCUSSÃO

A grande maioria dos carcinomas da próstata desenvolve-se na parte posterior da glândula, sendo, portanto, palpável por via retal. O toque retal é o melhor e mais barato método de triagem para a detecção das neoplasias malignas da próstata[13].

O único método para determinar a verdadeira acuracidade da biópsia seria a retirada e exame da próstata inteira; todavia, isto não é praticável em todos os pacientes que apresentam biópsia negativa.

Dados de literatura mostram acuracidade da BTR de mais de 90%, confirmada através da análise histopatológica do tecido prostático obtido por ressecção transuretral, prostatectomia aberta ou autópsia[4].

Apoiados nestes dados, consideramos que a possibilidade de erro em nossas conclusões é relativamente baixa. O índice global de positividade da BTR, ou seja, o valor preditivo positivo do toque retal foi de 39,2%. Tal resultado está de acordo com os dados de literatura, que mostram variabilidade de 28 a 55%[4,6,9,17,18,23].

Dos pacientes que não apresentavam diagnóstico de neoplasia maligna ao exame histopatológico, a grande maioria (45,6%) mostrava parênquina prostático histologicamente normal. Constatamos notável diferença comparando o percentual de casos histologicamente normais encontrados nos estudos de Campos Freire e col.[6], 2,44%, e de Jewett[14], 2,36%, com os encontrados no presente estudo. Acreditamos que isso se deva aos critérios estabelecidos para o diagnóstico de hiperplasia nodular da próstata, diagnóstico este muito freqüente nos trabalhos citados[3].

Observamos maior índice de carcinoma nos pacientes com próstata muito suspeita (estádio C, 53,5%), quando comparado com a positividade à BTR em pacientes com próstata pouco suspeita (estádio B, 27,5%). Quanto a este achado, existe controvérsia na literatura, pois Bissada e col.[4] encontraram resultados semelhantes aos nossos, ou seja, 75% de positividade à BTR em pacientes com achados altamente suspeitos de neoplasia maligna ao toque prostático e 22% de positividade em pacientes portadores de próstata com características não fortemente alteradas. Já Campos Freire e col.[6] não obtiveram índices diferentes de positividade à BTR de pacientes com próstata totalmente endurecida (26,4%) daqueles que apresentavam apenas um nódulo suspeito ao toque retal (28,5%).

Parece existir lógica nos resultados encontrados no presente estudo e nos achados de Bissada e col.[4], pois sabe-se que patologias não malignas podem levar ao endurecimento da glândula, mas o fazem geralmente em porções mais localizadas do estroma. Assim, os nódulos ou áreas endurecidas do parênquina glandular são freqüentemente de causa benigna, porém o endurecimento generalizado, com perda da mobilidade normal da próstata ao toque retal, freqüentemente é de causa maligna[4].

A percentagem de positividade foi progressivamente maior nos pacientes de faixas etárias mais elevadas, tanto que 63,6% dos indivíduos com idade superior a 80 anos apresentaram biópsia positiva, enquanto em indivíduos da faixa etária entre 40 e 59 anos só 25% mostraram positividade. Tal achado é corroborado pelo estudo de Peck (1960), que encontrou índice de 10% de positividade para neoplasia maligna da próstata nos indivíduos com exame retal suspeito na faixa etária entre 40 e 59 anos e 55,5% nos indivíduos com idade superior a 80 anos.

Neste estudo, considerou-se queixa principal o motivo pelo qual o paciente procurou nosso serviço. É de largo conhecimento que quase a totalidade dos indivíduos com patologia prostática cursa com algum grau de prostatismo. Porém, não nos interessou analisar o quadro clínico dos pacientes como um todo e, sim, a razão fundamental que os levou a procurar atendimento médico. A grande maioria dos pacientes apresentou, como queixa principal na história clínica, sintomas de prostatismo, porém o índice de positividade à BTR foi mais que o dobro no grupo de pacientes que tinham outras queixas principais (30,9%, e 67,8%, respectivamente).

O fato de o paciente com próstata suspeita apresentar queixa principal de prostatismo denota ser portador, provavelmente, de patologia prostática de crescimento lento, benigna portanto. Evidentemente, é difícil caracterizar a evolução sintomatológica do câncer prostático, porém ficou demonstrado que os pacientes portadores de toque retal suspeito com queixa principal de retenção urinária, hematúria a esclarecer ou dores ósseas, sintomas que denotam crescimento rápido e acometimento de órgãos vizinhos ou distantes, apresentam maior risco de serem portadores de neoplasia maligna da próstata.

As complicações advindas da BTR já foram objeto de estudo por nós anteriormente realizado[11].

Apesar de parecer alto o índice de 53,3% de complicações secundárias à BTR, deve-se atentar para o fato de não ter ocorrido qualquer complicação grave. Não foi necessária internação de nenhum paciente, havendo reversão completa de todos os sinais e sintomas com tratamento conservador.

Diversos autores estudaram com detalhes as complicações causadas pela BTR. Os índices encontrados são muito variáveis, oscilando de 3,5 a 73,3%[4,5,6,10,18,21].

A implantação tumoral é um dos perigos em potencial existentes em qualquer tipo de biópsia da próstata. Porém, tal complicação é extremamente rara nas biópsias por agulha, apesar de alguns casos de implantação tumoral secundária a biópsia transperineal já terem sido descritos[19].

AGRADECIMENTOS

Ao Prof. Dr. Athanase Billis, pela realização do estudo histopatológico, e ao Prof. Dr. Marcelo Carvalho Ramos, pela execução da análise estatística.

SUMMARY

The authors intended to quantify the value of the rectal examination in the diagnosis of the malign prostatic neoplasia by submitting 125 patients, in whom carcinoma of the prostate was suspected (age varying from 47 to 90 years), to 137 transrectal biopsy of the prostatic gland.

They also analyzed the rate of positivity for cancer, according to the group of age, main complaint and clinical staging of the rectal examination.

They concluded that: 1) the positive predictive value of the suspected rectal examination of cancer was 39.2%; 2) the rate of the positivity in the patients with prostate highly suspicious (staging C, 53.5%) was significantly higher than in the patients with prostate slightly suspicious; 3) the incidence of prostatic cancer was higher in the patients older than 80 years as well as in the ones who did not present prostatism as the main complaint.

KEY WORDS: *SUSPECTED RECTAL EXAMINATION; TRANSRECTAL BIOPSY; PROSTATIC CANCER.*

REFERÊNCIAS BIBLIOGRÁFICAS

1. Astraldi, A.: Diagnosis of cancer of the prostate; biopsy by rectal route. Urol. Cut. Rev., 41: 421, 1937.
2. Barnes, R.W.; Ninam, C.A.: Carcinoma of the prostate: biopsy and conservative therapy. J. Urol., 108: 897, 1972.
3. Billis, A.: Tumores da próstata, em Rodrigues Netto Jr., N.: Urologia, São Paulo, Roca, 1986. p. 382.
4. Bissada, N.K.; Rountree, G.A.; Sulieman, J.S.: Factors affecting accuracy and morbidity in transrectal biopsy of prostate. Surg. Gynecol. Obstet., 145: 869, 1977.
5. Bonatti, P.L.; D'Adessi, A.; Castrucci, G.; Caracciolo, F.; Destito, A.; Alcini, E.: La profilassi antibiotica nellagobiopsia prostatica transrettale. Minerva Urol., 35: 205, 1983.
6. Campos Freire Fº, G.; Giron, A.M.; Campos Freire, J.G.: Biópsia transretal da próstata. Rev. Paul. Med., 84: 24, 1974.
7. Catalona, W.J.; Menon, M.: New screening and diagnostic tests for prostate cancer and immunologic assessment. Urology, 17: 61, 1981.
8. Catalona, W.J.; Scott, W.W.: Carcinoma of the prostate: a review. J. Urol., 119: 1, 1978.
9. Chodak, G.W.; Schoenberg, H.W.: Early detection of prostate cancer by routine screening. JAMA, 252: 3.261, 1984.
10. Eaton, A.C.: The safety of transrectal biopsy of the prostate as an out patient investigation. Br. J. Urol., 53: 144, 1981.
11. Ferreira, U.; Rodriques Netto Jr., N.; Villaça, C.J.; Palma, P.C.R..; Jerschov, V.: Estudo comparativo del empleo local y sistemico del sulfametoxazol-trimetoprim en la biopsia del prostata transrectal. Arch. Esp. Urol., 38: 301, 1985.
12. Fortunoff, S.: Needle biopsy of the prostate. A review of 346 biopsies. J. Urol., 87: 159, 1962.
13. Guinan, P.; Bush, I.; Roy, V.; Vieth, R.; Bhatti, R.: The accuracy of the rectal examination in the diagnosis of prostate carcinoma. N. Engl. J. Med., 303: 499, 1980.
14. Jewett, H.J.: Significance of the palpable prostatic nodule. JAMA, 10: 838, 1956.
15. Kaufman, J.J.; Schutz, I.: Needle biopsy of the prostate; a re-evaluation. J. Urol., 87: 164, 1962.
16. Klosterhalfen, H.; Altenhähr, E.; Franke, H.D.: Das prostatakarzinom, pathologie, diagnostik, therapie. Georg Thieme Verlag, 1982. p. 73.
17. Lent, V.; Meyer, M.: Zur treffsicherheit der rektalen palpation bei der fruherkennung des prostatakrebses. Dtsch. Med. Wochenschr., 103: 335, 1978.
18. Ostroff, E.B.; Almario J.; Kramer, H.: Transrectal needle method for biopsy of the prostatic. Review of 90 cases. Am. Surg., 41: 659, 1975.
19. Rhind, J.R.: Prostatic biopsy. Br. Med. J., 281: 723, 1980.
20. Silverberg, E.; Lubera, J.A.: A review of american cancer society estimates of cancer and deaths. CA, 33: 2, 1983.
21. Thompson, P.M.; Talbot, R.W.; Packham, D.A.; Dulake, C.: Transrectal biopsy of the prostate and bacteraemia. Br. J. Surg., 67: 127, 1980.
22. Watson, R.A.; Tang, D.B.: The predictive value of prostatic acid phosphatase as a screening test for prostatic cancer. N. Engl. J. Med., 303: 497, 1980.
23. Zincke, H.; Campbell, J.T.; Utz, D.C.; Farrow, G.M.; Anderson Jr., M.J.: Confidence in the negative transrectal needle biopsy. Surg. Gynecol. Obstet., 136: 78, 1973.

Alterações enzimáticas na torção do cordão espermático: estudo experimental no cão *

VALDEMAR ORTIZ, LAÉRCIO ANTÔNIO DA SILVA, LAÉRCIO TERUO OSAKI, CAIO AURIEMO

RESUMO — Seis cães foram submetidos a torção do cordão espermático e determinou-se a dosagem em diferentes intervalos das enzimas creatinina fosfoquinase e desidrogenase lática. Um aumento significante da creatinina fosfoquinase foi observado em 67% dos animais. Estudos clínicos deverão ser efetuados para avaliar a possibilidade da aplicação do método.

(J. Bras. Urol. 14: 13, 1988)

UNITERMOS: TORÇÃO CORDÃO ESPERMÁTICO; CREATININA FOSFOQUINASE; DESIDROGENASE LÁTICA.

INTRODUÇÃO

A torção do cordão espermático é um processo agudo, que leva à isquemia do testículo com conseqüente necrose, quando não tratada nas primeiras horas de evolução. Ocorre predominantemente antes dos 20 anos de idade e o diagnóstico diferencial com processos infecciosos agudos pode retardar seu reconhecimento.

Baker e Raper[1], em 1964, numa revisão da casuística na literatura, observaram índice de 90% de perda do testículo em 500 casos de torção do cordão espermático. Em nosso meio, os índices de orquiectomia variam de 50% a 70%[5,13,15].

O alerta dado pelas publicações, chamando atenção para a necessidade de diagnóstico precoce, fez com que maior número de explorações cirúrgicas contribuísse para diminuir o percentual de perdas testiculares[3].

Embora com a introdução do *doppler* e do cintilograma escrotais se tenha obtido grande avanço no diagnóstico da torção do cordão espermático, os mesmos não estão ao alcance da grande maioria dos pacientes em nosso meio[7,10,14].

Um teste diagnóstico, que pudesse ser realizado em qualquer meio hospitalar, com resultado imediato e sem requerer subjetividade de interpretação, suficientemente sensível para refletir a isquemia do testículo numa fase inicial, seria de grande valia ao médico atendente.

Na torção do cordão espermático, há envolvimento de fibras musculares do cremáster e sua isquemia poderia elevar os níveis plasmáticos das enzimas creatinina-fosfoquinase (CPK) e deidrogenase láctica (DHL).

O objetivo de nossa pesquisa foi o de observar o comportamento dessas enzimas na torção experimental do cordão espermático em cães.

MATERIAL E MÉTODO

Foram utilizados 14 cães machos com peso médio 10 ± 2kg, fornecidos pelo Biotério Central da Escola Paulista de Medicina. Os animais foram mantidos em jejum por período de 12 horas antes do experimento.

Grupo controle da anestesia — Quatro animais foram pesados e anestesiados com pentobarbital sódico na dose de 30mg/kg de peso por via endovenosa e, em seguida, colocados na mesa cirúrgica e intubados com sonda orotraqueal. Dissecção da veia femoral direita e passagem de cateter de polietileno 6F para hidratação do animal e aplicação de doses complementares de anestésico eram realizadas quando se fazia necessário. Após 30 minutos, colhia-se a primeira amostra de sangue para a dosagem plasmática de CPK e DHL. Repetia-se essa coleta após 2, 4, 6 e 8 horas, quando então o animal, ainda anestesiado, era sacrificado com injeção endovenosa de éter sulfúrico. A primeira amostra de sangue foi obtida em todos os animais em condições basais iguais, servindo para determinar os valores normais nas condições do experimento.

Grupo controle da cirurgia — Quatro animais foram submetidos aos mesmos procedimentos do grupo

* Trabalho realizado na Disciplina de Técnica Operatória e Cirurgia Experimental do Departamento de Cirurgia da Escola Paulista de Medicina.

Endereço para correspondência — Dr. Valdemar Ortiz, Rua Gaivota, 988, ap. 11, CEP 04522, São Paulo, SP.

anterior, acrescentando-se uma incisão escrotal e exteriorização do testículo direito, sem proceder-se à torção do cordão espermático. Esse procedimento adicional foi realizado após a primeira coleta de sangue.

Grupo torção do cordão espermático — Seis animais foram submetidos aos mesmos procedimentos do grupo anterior, acrescentando-se a torção do cordão espermático direito de 720°. Para efeito de análise estatística dos resultados, foi utilizado o teste *t* pareado para variáveis dependentes. As dosagens enzimáticas foram realizadas no Laboratório Central do Hospital São Paulo da EPM.

RESULTADOS

Nas tabelas 1 e 2 estão relacionados os resultados das dosagens enzimáticas nos diferentes grupos. A análise estatística dos dados revelou aumento significante da CPK em 67% dos animais no grupo torção do cordão espermático.

O gráfico 1 ilustra os valores da CPK nos diferentes momentos do experimento no grupo torção, notando-se a elevação da CPK, que já é observada após duas horas em quatro animais (67%).

Em dois animais (33%) desse grupo, a CPK manteve-se dentro dos limites normais (cães 4 e 5).

TABELA 1
Valores médios das dosagens de CPK nos três grupos de animais

Grupo	Basal	2h	4h	6h	8h
Anestesia	36,9	31,2	38,5	35,0	41,0
Controle	36,9	34,7	47,7	46,0	45,2
Torção	36,9	88,5	106,0	124,8	138,5

TABELA 2
Valores médios das dosagens de DHL nos três grupos de animais

Grupo	Basal	2h	4h	6h	8h
Anestesia	89,6	90,5	95,7	94,7	91,2
Controle	89,6	70,0	84,5	90,5	79,0
Torção	89,6	118,0	111,2	111,0	100,5

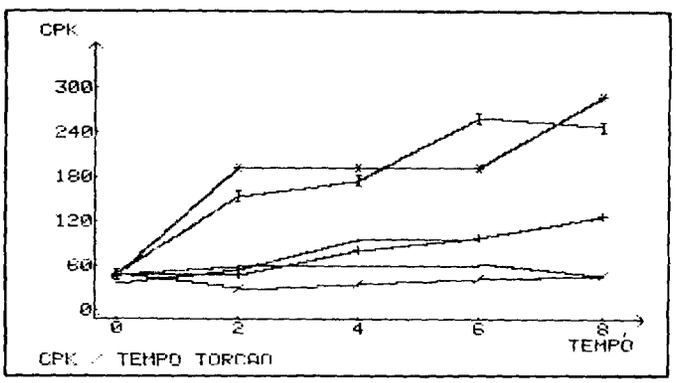

Gráfico 1 — Alterações das dosagens de CPK nos seis animais do grupo torção

As alterações da DHL não mostraram significância estatística.

DISCUSSÃO

Na torção do cordão espermático, torna-se crucial o diagnóstico imediato, pois somente uma intervenção precoce poderá salvar o testículo. Não se sabe por quanto tempo o testículo humano pode permanecer isquêmico sem que ocorram alterações morfofuncionais irreversíveis. Em cães, Smith[12] demonstrou que o período máximo de isquemia que não acarreta lesões histológicas testiculares é de quatro horas.

A observação de que a torção do cordão espermático unilateral pode acarretar alterações da fertilidade está baseada na possibilidade de que alguma reação imunológica desencadeada por substâncias antigênicas liberadas pelo testículo isquêmico possa levar a lesões no testículo contralateral[2].

Experimentalmente, essas observações são ainda contraditórias, e parecem depender do animal em estudo, da idade do mesmo e do tempo de avaliação testicular[4,8,9,11].

A possibilidade de diagnóstico precoce parece depender mais do tempo que o paciente demora para procurar o médico e da impressão inicial do médico que faz o primeiro atendimento, do que do auxílio dos diferentes meios propedêuticos complementares.

A experiência de vários autores, e particularmente a nossa, mostra que o diagnóstico inicial feito pelo primeiro médico que atende o paciente pode definir a futura viabilidade do testículo. O mesmo podemos dizer em relação à demora do paciente em procurar seu médico[2,5,15].

Habitualmente os dados referentes ao quadro clínico e o exame físico deixam clara a possibilidade diagnóstica, que na maioria das vezes orienta a indicação cirúrgica. Nenhum exame propedêutico complementar poderá contra-indicar a cirurgia diante das evidências clínicas do caso, e, sempre que houver dúvidas, impõe-se a exploração escrotal.

O *doppler* e a cintilografia escrotais constituiram, nos últimos anos, exames complementares na propedêutica da torção do cordão espermático, porém são exames que nem sempre estão ao alcance do médico[7,10,14].

Em 1981, Freedman e col.[6] estudaram experimentalmente, em cães, as alterações da CPK na torção do cordão espermático e na epididimite produzida pela injeção de *E. coli* no ducto deferente, observando aumento da enzima somente nos animais com torção. Nossos achados estão de acordo com os desses autores, apesar de não realizarmos o grupo com epididimite. A CPK elevou-se em 67% dos animais do grupo torção, elevação que se iniciou a partir de duas horas e que se manteve em níveis altos até a 8ª hora. Não realizamos dosagens mais tardias, porque nossa finalidade era a de encontrar alterações precoces.

CONCLUSÕES

Nosso estudo revelou que, em cães anestesiados, a torção do cordão espermático provocou em 67% dos animais elevação da CPK, que surgiu já na 2ª hora após a torção. Nas condições do nosso experimento, não notamos alteração significante da DHL plasmática. Serão necessários estudos clínicos para avaliar a validade desta observação em pacientes com torção do cordão espermático, sobretudo se a elevação da CPK ocorrer precocemente e se o método mostrar especificidade.

SUMMARY

Creatinine phosphokinase and lactic dehydrogenase levels were determined at regular intervals in 6 dogs after experimental induction of espermatic cord torsion. A significant elevation of creatinine phosphokinase was found in 67% of the animals.

Further investigation in the clinical setting is indicated.

KEY WORDS: *SPERMATIC CORD TORSION; CREATININEPHOSPHOKINASE; DEHYDROGENASE LACTIC.*

REFERÊNCIAS BIBLIOGRÁFICAS

1. Barker, K.; Raper, F.P.: Torsion of the testis. Br. J. Urol., 36: 35, 1964.
2. Bartsch, G.; Frank, S.; Marberger, H.; Mikuz, G.: Testicular torsion: late results with special regard to fertility and endocrine function. J. Androl., 124: 375, 1980.
3. Cattolica, E.V.; Karol, J.B.; Rankin, K.N.; Klein, R.S.: High testicular salvage rate in torsion of the spermatic cord. J. Urol., 128: 66, 1982.
4. Cosentino, M.J.; Nishida, M.; Rabinowitz. R.; Cockett, A.T.K.: Histological changes occurring in the contralateral testes of prepubertal rats subjected to various durations of unilateral spermatic cord torsion. J. Urol., 133: 906, 1985.
5. Cury, J.; Leme, J.A.; Pesinato, L.; Sayão, R.H.: Torção do cordão espermático: estudo de 130 casos. XX Congresso Brasileiro de Urologia, Belo Horizonte, 1985, resumo 310.
6. Freedman, S.; Chehval, J.; Mehan, D.J.: Enzymatic changes in experimental testicular torsion. Invest. Urol., 19: 209, 1981.
7. Hahn, L.C.; Nadel, N.S.; Gitter, N.H.; Vernon, A.R.: Testicular scanning: a new modality for the preoperative diagnosis of testicular torsion. J. Urol., 113: 60, 1975.
8. Harrison, R.G.; Lewis-Jones, D.I.; Moreno, M.J.; Connolly, R.C.: Mechanism of damage to the contralateral testis in rats with an ischemic testis. Lancet, 2: 723, 1981.
9. Jhunjhunwala, J.S.; Desai, A.; Kropp, K.A.: Torsion of the spermatic cord: an experimental study. Invest. Urol., 13: 318, 1976.
10. Levy, B.J.: The diagnosis of torsion of the testicle using doppler ultrasonic stethoscope. J. Urol., 113: 63, 1975.
11. Nagler, H.M.; Devere-White, R.: The effect of testicular torsion on the contralateral testis. J. Urol., 128: 1.343, 1982.
12. Smith, G.I.: Cellular changes from graded testicular ischemia. J. Urol., 73: 355, 1955.
13. Vieira, I.A.; Rocha, P.E.; Lima, C.L.M.: Torção do cordão espermático. J. Bras. Urol., 8: 182, 1982.
14. Wasnick, R.J.; Pohutsky, K.R.; Macchia, R.J.: Testicular torsion and usefulness of radionuclide scanning. Urology, 15: 318, 1980.
15. Wroclawski, E.R.; Gromatzky, C.; Juliano, R.V.; Azal Jr., W.; Prado, M.J.; Borrelli, M.; Goes, G.M.: Torção do cordão espermático: análise de 59 casos. XX Congresso Brasileiro de Urologia, Belo Horizonte, 1985, resumo 90.

COMENTÁRIO EDITORIAL

O diagnóstico diferencial de escroto agudo inclui infecção, tumor e torção de testículo. Os autores, com este estudo, fornecem mais uma arma para elucidar o difícil diagnóstico diferencial destes casos.

Os resultados obtidos neste estudo experimental, de acordo com os autores, necessitam ser confirmados em estudo prospectivo em humanos.

A elevação da CPK em 67% dos cães portadores de torção de testículo, associada aos resultados de Freedman em 1981, que provou não existir aumento desta enzima em epididimites, torna o exame importante para o diagnóstico, principalmente nos centros em que o cirurgião não conta com métodos mais sofisticados como o doppler *e a cintilografia. Soma-se a isto o fato de a dosagem da CPK ser rápida, de aproximadamente uma hora.*

A seqüência no diagnóstico de torção de testículo inicia-se com a história do paciente e o exame físico, com especial destaque para o reflexo cremastérico, que, quando presente, afasta torção de testículo em 100% dos casos[1]*. Os exames laboratoriais, urina e CPK reforçam o diagnóstico clínico e muitas vezes é tudo que se tem à mão. Exames mais sofisticados como o* doppler *e a cintilografia são mais elucidativos, mas nem sempre são possíveis de serem realizados, não só pela disponibilidade no local como pelo custo. Entretanto, na falta de segurança diagnóstica, impõe-se a conduta cirúrgica.* **Gustavo Caserta Lemos**, Hospital Israelita Albert Einstein, São Paulo, SP.

1. Rabinowitz, R.: The importance of the cremasteric reflex in scrotal swelling in children. J. Urol., 132: 89, 1984.

Tratamento da incontinência urinária pela injeção periuretral de "teflon" por via endoscópica *

PAULO CÉSAR RODRIGUES PALMA, GUSTAVO CASERTA LEMOS, OSAMU IKARI, NELSON RODRIGUES NETTO JR.

RESUMO — Os autores apresentam 17 pacientes, cinco mulheres e 12 homens, portadores de incontinência urinária de etiologias diversas que foram tratados pela injeção periuretral de pasta de *teflon*. O índice de sucesso foi de 80% no sexo feminino e 77% no sexo masculino. Os resultados foram melhores à medida que se aumentou o número de sessões de injeção de *teflon*. As complicações foram discretas e, à exceção de um caso de abscesso perineal drenado cirurgicamente, os demais evoluíram satisfatoriamente, com tratamento conservador. O procedimento é rápido, simples e não contra-indica procedimentos posteriores caso sejam necessários.

(J. Bras. Urol. 14: 17, 1988)

UNITERMOS: INCONTINÊNCIA URINÁRIA; CIRURGIA ENDOSCÓPICA; "TEFLON".

INTRODUÇÃO

A incontinência urinária é ainda um problema urológico a ser resolvido. Várias têm sido as técnicas cirúrgicas e os tipos de esfíncteres artificiais utilizados com percentagens variadas de sucesso[2,8]. Todos têm por objetivo o aumento da resistência uretral restabelecendo assim a continência urinária.

O método cirúrgico aqui apresentado baseia-se na injeção periuretral de pasta de *teflon* a nível do esfíncter externo, aumentando a massa esfincteriana e diminuindo a luz uretral e restabelecendo, dessa maneira, o controle das micções.

CASUÍSTICA E MÉTODO

Na presente série foram estudados 17 pacientes, cinco mulheres e doze homens. A idade variou de 28 a 69 anos (mediana 57 anos).

A etiologia de incontinência urinária neste grupo foi a seguinte: pós-ressecção transuretral da próstata, dez pacientes; pós-uretrotomia interna, um; trauma da uretra, um; e incontinência urinária de esforço, cinco (tabela 1).

Técnica cirúrgica

As pacientes do sexo feminino são colocadas em posição de litotomia e após os preparativos cirúrgicos pertinentes introduz-se o panendoscópio até o colo vesical para o controle do procedimento. A seguir introduz-se uma agulha de anestesia peridural, lateralmente ao meato uretral, que progride através da região periuretral até o colo vesical. Durante a introdução da agulha, deve-se evitar que a extremidade da mesma perfure a mucosa da bexiga ao nível do colo vesical, pois nesse caso a pasta de *teflon* injetada cairá no interior da bexiga. A seguir conecta-se a seringa de Lewy[1] injetando-se 2ml da pasta de *teflon* nas posições correspondentes a 3, 6 e 9 horas. Por ocasião da injeção na posição correspondente a 6 horas, deve-se manter o dedo indicador na vagina para auxiliar a introdução da agulha e evitar a perfuração da parede vaginal.

Nos pacientes do sexo masculino, após o preparo adequado, em posição de litotomia, introduz-se o panendoscópio com a bainha 23,5F inspecionando-se cuidadosamente a uretra e bexiga com especial atenção à vertente posterior. A seguir introduz-se através do cistoscópio uma agulha longa e flexível, especialmente projetada para a injeção transuretral de *teflon* (fig. 1), em cuja extremidade externa será conectada a seringa de Lewy.

A extremidade metálica da agulha é introduzida sob visão direta a nível do esfíncter externo (fig. 2) injetando-se 2 a 3ml da pasta de *teflon* em cada punção, repetindo-se a manobra ao redor de toda circunferência da uretra. Habitualmente injetam-se três tubos da pasta de *teflon*, aproximadamente 20ml por sessão.

* Trabalho realizado na Disciplina de Urologia da Faculdade de Ciências Médicas da UNICAMP, Campinas, SP.

Endereço para correspondência — Hospital das Clínicas da UNICAMP, Disciplina de Urologia, Campinas, SP.



Fig. 1 — Armamentário para injeção de *teflon:* panendoscópio, agulha, tubos de *teflon* e seringa de Lewy.

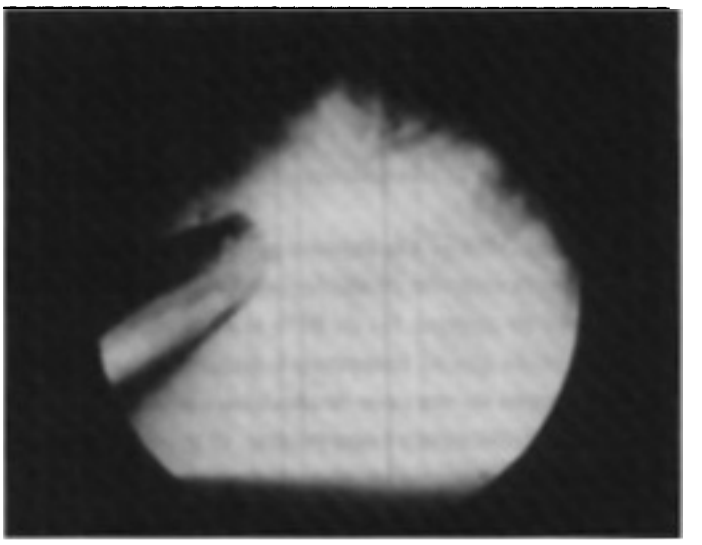

Fig. 2 — Endoscopia da punção transuretral do esfíncter externo

TABELA 1
Etiologia da incontinência urinária

Etiologia	Nº pac.
Ressecção transuretral da próstata	10
Uretrotomia interna	1
Trauma da uretra posterior	1
Incontinência urinária de esforço	5
Total	17

Cinco pacientes foram submetidos a duas sessões e dois a três sessões.

À medida que o *teflon* é injetado observa-se o abaulamento da região e o conseqüente estreitamento da luz uretral, o que implica no aumento da resistência aos movimentos do panendoscópio.

Todos os pacientes são mantidos com sonda uretral por 24 horas e antibioticoterapia por 72 horas.

Os pacientes foram considerados curados quando houve retorno total da continência urinária, ou seja, permaneceram completamente secos e com controle miccional. Considerou-se melhora nos casos nos quais a perda urinária foi mínima, nessecitando de apenas um forro ou fralda no período diurno, ou os casos em que a incontinência urinária verificava-se somente aos esforços. Em ambas as situações consideramos os resultados como sucesso. Considerou-se insucesso os casos inalterados.

O período de seguimento mínimo foi de seis meses.

TABELA 2
Resultados obtidos no sexo feminino

Resultado	Nº pac.	%
Curado	4	80
Inalterado	1	20

TABELA 3
Resultados obtidos no sexo masculino

Resultado	Nº pac.	%
Curado	5	52
Melhorado	4	25
Inalterado	3	23

RESULTADOS

O índice de cura em pacientes do sexo feminino foi de 80% (tabela 2). No sexo masculino houve 52% de cura, 25% de melhora, totalizando 77% de sucesso e 23% de insucesso (tabela 3). O resultado geral, independente do sexo, foi de 76,5% de bons resultados (tabela 4).

O índice de cura aumentou com o do número de sessões de injeção de *teflon* (tabela 5).

As complicações cirúrgicas foram representadas por sintomas irritativos uretrais (4), desconforto perineal (3), linfadenopatia inguinal (1) e abscesso perineal (1) (tabela 6).

TABELA 4
Resultado geral

Resultado	Nº pac.	%
Curado	9	53,0
Melhorado	4	23,5
Inalterado	4	23,5

TABELA 5
Número de sessões de injeções de "teflon" por paciente

Nº injeções	Nº pac.	Cura	%
1	17	6	35,29
2	5	2	47,05
3	2	1	52,94

TABELA 6
Complicações

Complicações	Nº pac.
Sintomas irritativos	4
Desconforto perineal	3
Linfadenopatia inguinal	1
Abscesso perineal	1

DISCUSSÃO

A pasta utilizada contém tetrafluoroetileno $(C_2F_4)_n$, o *teflon*, em veículo apropriado. As partículas de *teflon* medem de 50 a 100 *micra*, são inabsorvíveis e provocam reação linfocitária discreta, sendo posteriormente encapsuladas por tecido fibroso[6,9].

A pasta de *teflon* foi inicialmente introduzida no arsenal terapêutico para ser injetado nas cordas vocais para correção de deformidades ou paralisias[1]. A utilização do *teflon* no tratamento da incontinência urinária foi introduzida por Politano, que inicialmente fazia a injeção via perineal[4].

O *teflon* solidifica-se em contato com o ar, portanto deve ser mantido em seringa descartável, submersa em soro fisiológico aquecido. Para evitar que o produto se solidifique no interior da agulha, deve-se, ao final de cada aplicação de *teflon*, injetar 1ml de soro fisiológico aquecido, utilizando para isso seringa de insulina descartável. É importante salientar que como a injeção de *teflon* exige altas pressões, a seringa de insulina pode se romper, em geral necessitando-se de três seringas por sessão.

No sexo feminino, a injeção da pasta pode ser feita sob anestesia local, infiltrando-se previamente com lidocaína a 2% os pontos que receberão as injeções de *teflon*.

A cura de 80% dos pacientes do sexo feminino, obtida nessa série, foi superior aos resultados de duas grandes séries que apresentam índice de cura de 51 e 70%, respectivamente[5,7]. Embora a casuística seja pequena, o fator determinante do sucesso provavelmente foi o fato de o *teflon* não ter sido utilizado como primeira opção, mas apenas quando houve falha dos tratamentos convencionais da incontinência urinária de esforço. Deve-se salientar a importância de não utilizar o método na presença de alterações anatômicas como uretrocistocele.

A maioria dos pacientes masculinos deixa o hospital continente, provavelmente pelo edema causado pelo trauma ou conseqüente à reação inflamatória. Após dois a três dias pode sobrevir a incontinência, porém, gradualmente, há recuperação, alcançando a completa restauração miccional dentro de cinco ou seis meses após a cirurgia[7]. Portanto nunca se deve repetir a injeção de *teflon* antes de seis meses da primeira sessão. Cinco homens foram submetidos a duas sessões de injeção de *teflon*, dos quais dois foram curados e dois submetidos a uma terceira sessão, obtendo-se cura em um deles. Fica evidente, portanto, que os resultados melhoram à medida que se aumenta o número de sessões de *teflon*.

O resultado geral, independente do sexo, foi 76,5% de bons resultados, levemente superior aos resultados obtidos no sexo masculino, devido ao sucesso verificado no tratamento da incontinência urinária de esforço na mulher.

As complicações cirúrgicas foram discretas e resolvidas com tratamento conservador, à exceção de um caso de abscesso perineal, que necessitou drenagem cirúrgica. Não houve mortalidade nessa série.

A migração de partículas de *teflon* para os linfonodos da região inguinal em um paciente tornou os gânglios endurecidos, porém sem dor e sem sinais inflamatórios locais, não havendo necessidade de tratamento. Como a migração do *teflon*, mesmo sendo constituído por partículas inertes, pode ocorrer para qualquer parte do organismo, inclusive o sistema nervoso central, a utilização desse método em crianças deve ser cautelosa. A literatura não refere complicações dessa ordem em mais de 100 crianças tratadas pela injeção da pasta de *teflon* para a

correção do refluxo vesicoureteral[3,10] e tampouco no tratamento da incontinência urinária em crianças[10].

Outro detalhe no seguimento desses pacientes é a característica da próstata ao toque retal, pois a região injetada torna-se endurecida, podendo ser confundida com nódulos neoplásicos.

Embora o custo da pasta de *teflon* seja um fator limitante, o método é bastante simples e a permanência hospitalar é curta. O procedimento pode ser repetido e também não impede a realização de outras cirurgias, caso sejam necessárias.

Os bons resultados obtidos tornam esta técnica opção importante no tratamento cirúrgico da incontinência urinária, tanto no sexo masculino como no feminino.

SUMMARY

The authors have treated 17 patients, 5 females and 12 males with urinary incontinence from a wide variety of causes with periurethral teflon paste injection. The success rate was 80% in the female patients and 77% in male subjects. The greater the number of teflon injection the better the results. Complication have been minimal and solved with conservative treatment except one case of perineal abscess. The procedure is quite simple and do not preclude further treatment should it become necessary.

KEY WORDS: *URINARY INCONTINENCE; ENDOSCOPIC TREATMENT; TEFLON.*

REFERÊNCIAS BIBLIOGRÁFICAS

1. Lewy, R.B.: Glottic rehabilitation with teflon injection the return of voice, cough and laughter. Arch. Otolaryng., 58: 214, 1964.
2. Martin, D.C.; Turner, A.D.; Goodwin, W.E.: The surgical treatment of urinary incontinence: a review of some of the pertinent literature. Urol. Surv., 13: 14, 1963.
3. O'Donnell, B.; Puri, P.: Endoscopic correction of primary vesicoureteric reflux. Br. J. Urol., 58: 601, 1986.
4. Politano, V.A.; Small, M.P.; Harper, J.M.; Lynne, C.M.: Periurethral teflon injection for urinary incontinence. J. Urol., 111: 180, 1974.
5. Politano, V.A.: Periurethral polytetrafluoroethylene injection for urinary incontinence. J. Urol., 127: 439, 1982.
6. Puri, P.; O'Donnell, B.: Correction of experimentally produced vesicoureteric reflux in the piglet by intravesical injection of teflon. Br. Med. J., 289: 5, 1984.
7. Shulman, C.C.; Wespes, E.; Germeau, F.: Endoscopic injection of teflon for female urinary incontinence. Eur. Urol., 9: 246, 1983.
8. Scott, F.D.; Bradley, W.E.; Timm, G.W.: Treatment of urinary incontinence by implantable prosthetic sphincter. Urology, 1: 252, 1973.
9. Stone, J.E.; Arnold, G.E.: Human larynx injected with teflon paste. Histologic study of innervation and reaction. Arch. Otolaryng., 88: 550, 1967.
10. Vorstman, B.; Lockhart, J.L.; Kaufman, M.; Politano, V.A.: Polytetrafluoroethylene injection for urinary incontinence in children. J. Urol., 133: 248, 1985.

Estudo urodinâmico: contribuição para o diagnóstico da patologia miccional *

MIRIAM WALIGORA, AURÉLIO ZECCHI DE SOUZA, ANUAR M. MALULI

RESUMO — Foram estudados 120 pacientes encaminhados para estudo urodinâmico, que apresentavam história ou quadro clínico compatíveis com disfunção miccional. Os pacientes foram distribuídos em três grupos, de acordo com a queixa e interrogatório: grupo 1, pacientes com quadro clínico compatível com dificuldade de armazenamento de urina (26,67%), grupo 2, pacientes com quadro clínico sugestivo de dificuldade de esvaziamento vesical (9,17%) e grupo 3, pacientes com quadro misto (64,1%). Os achados urodinâmicos foram também classificados em quatro grupos: grupo A, achados compatíveis com dificuldade de armazenamento vesical (50,83%), grupo B, achados compatíveis com dificuldade de esvaziamento vesical (20,83%), grupo C, achados compatíveis com disfunção de tipo misto (23,33%) e grupo D, achados compatíveis com a normalidade (5%). A análise dos resultados mostra que existe discrepância de aproximadamente 30% entre a impressão clínica e o achado urodinâmico, que chega até 70% para os pacientes com queixas sugestivas de disfunção mista. Discute-se a importância de uma anamnese clínica bem detalhada e da utilização de exames mais específicos para o diagnóstico, baseados nos conhecimentos atuais das interações neuroanatômicas e funcionais do trato urinário inferior, antes de se proceder à terapêutica, sobretudo quando esta é cirúrgica.

(J. Bras. Urol. 14: 21, 1988)

UNITERMOS: ESTUDO URODINÂMICO; DISFUNÇÃO VESICOURETRAL; INSTABILIDADE DO DETRUSOR; INCONTINÊNCIA URINARIA.

INTRODUÇÃO

As queixas relativas ao trato urinário inferior estão presentes na prática diária do urologista, do ginecologista e do neurologista. O exame clínico e os exames subsidiários habituais, tais como urocultura, uretrocistoscopia e uretrocistografia miccional, em geral fornecem subsídios para uma opção terapêutica adequada, porém apresentam pouca precisão diagnóstica, sobretudo nos casos de patologias funcionais[4]. Em número variável de casos a queixa do doente ou os sinais associados orientam o médico para uma eventual patologia funcional do trato urinário inferior. Ainda, em outras ocasiões, o cirurgião se vê diante de patologia aparentemente cirúrgica, porém a existência de queixas associadas, tais como urgência miccional ou enurese, fazem suspeitar de patologia funcional associada[9,10].

Neste contexto, com base no maior esclarecimento da multiplicidade da integração neurológica relacionada ao funcionamento do trato urinário inferior, desenvolveram-se os testes urodinâmicos, através dos quais se pode localizar a alteração funcional a nível de musculatura detrusora, colo vesical ou esfíncter estriado da uretra, permitindo avaliação mais precisa e, conseqüentemente, tratamento mais adequado da patologia miccional[1,2,7-10,14].

Baseados nestes dados e em publicações recentes de diversos autores[2,11-13], realizamos esta análise em nosso serviço, com o intuito de prestarmos contribuição à melhor compreensão da patologia urinária e à melhor opção terapêutica.

METODOLOGIA

Foram estudados 120 pacientes encaminhados para estudo urodinâmico no Serviço de Urodinâmica do Hospital Israelita Albert Einstein. Todos os pacientes foram submetidos a questionário detalhado com relação à queixa, exame neurourológico (do qual consta a pesquisa da sensibilidade perineal e pesquisa dos reflexos sacrais),

* Trabalho realizado no Serviço de Urodinâmica do Hospital Israelita Albert Einstein, São Paulo, Brasil.

Endereço para correspondência — Drª Miriam Waligora, Hospital Israelita Albert Einstein, Av. Albert Einstein, 627/701, CEP 05652, São Paulo, SP.

exame ginecológico e toque retal. A avaliação urodinâmica foi realizada com aparelhagem *Life-Tech®* com três canais de registro simultâneo. Esta consistiu de urofluxometria, teste da água gelada, cistometria com infusão de solução fisiológica à temperatura corpórea (com velocidade média de infusão de 60ml/min), estudo miccional com registro simultâneo de pressão vesical, fluxo e eletromiografia perineal (eletrodos de superfície) e perfil pressórico uretral de repouso e aos esforços, com eletromiografia perineal simultânea para registro da atividade do esfíncter estriado de uretra.

A idade dos pacientes variou de cinco a 80 anos (idade média de 50,8 anos). Quanto ao sexo, 79 pacientes pertenciam ao sexo feminino e 41 pacientes eram do sexo masculino. Dos 120 pacientes, 29 apresentavam lesão neurológica associada (tumores de SNC ou medular, lesão raquimedular, esclerose múltipla, lesão vascular de SNC, polineuropatia, mielomeningocele). Dentre os restantes, que não apresentavam lesão neurológica, 40 referiam cirurgia vaginal ou uretral pregressa.

Os achados urodinâmicos foram classificados de acordo com as definições da *International Continence Society*. Todos os pacientes apresentavam urocultura negativa por ocasião do exame.

Foi realizado estudo comparativo entre a queixa clínica e o achado urodinâmico, classificando-se os pacientes em três grupos. O grupo 1 incluiu os pacientes com queixa compatível com dificuldade de armazenamento de urina: incontinência urinária aos esforços (IUE), incontinência urinária por urgência miccional (IUU), nictúria, enurese, perdas urinárias insensíveis, gotejamento contínuo de urina, polaciúria. No grupo 2 foram incluídos os pacientes com queixa compatível com dificuldade de esvaziamento vesical: disúria, retenção urinária, dificuldade miccional, sensação de repleção vesical após micção, micção em dois tempos, tenesmo vesical. O grupo 3 reuniu os pacientes com queixa sugestiva de disfunção mista, ou seja, queixas compatíveis com dificuldade de armazenamento e de esvaziamento vesical (sempre mais de uma queixa). De maneira similar, os achados urodinâmicos foram classificados de acordo com os seguintes grupos: grupo A, achado urodinâmico compatível com dificuldade de armazenamento de urina: instabilidade vesical, incompetência esfincteriana, hiperreflexia vesical; grupo B, achado urodinâmico compatível com dificuldade de esvaziamento vesical: dissinergia vesicoesfincteriana, hiperatividade de colo vesical, hiperatividade esfincteriana, hiporreflexia vesical, arreflexia vesical; grupo C: achados compatíveis com disfunção vesicoesfincteriana de tipo misto (com achados classificáveis nos dois grupos anteriores); grupo D: estudo urodinâmico normal. Os achados foram analisados com a utilização do programa DBMASTER em microcomputador APPLE IIe.

RESULTADOS

A tabela correlaciona os achados urodinâmicos com as queixas do paciente. Verifica-se que dentre os pacientes do grupo 1, em número de 32 (26,67% do total), apenas 22 pacientes (68,75%) apresentaram achado urodinâmico compatível com a queixa. Dos pacientes restantes, três (9,37%) apresentaram achado urodinâmico compatível com dificuldade de esvaziamento vesical. Um destes pacientes era uma mulher aparentemente hígida, com queixa de IUE, em preparo para cirurgia corretiva de incontinência. O estudo urodinâmico mostrou tratar-se de hiperatividade esfincteriana e arreflexia do detru-

TABELA
Correlação entre queixa clínica e achado urodinâmico por grupo

	Q	Grupo A	Grupo B	Grupo C	Grupo D	Total
Queixa clínica	Grupo 1	22 (68,75%)	3 (9,37%)	6 (18,75%)	1 (3,12%)	32 (26,67%)
	Grupo 2	2 (18,18%)	8 (72,73%)	1 (9,09%)	0 (0%)	11 (9,17%)
	Grupo 3	37 (48,05%)	14 (18,18%)	21 (27,27%)	5 (6,49%)	77 (64,17%)
	Total	61 (50,83%)	25 (20,83%)	28 (23,33%)	6 (5%)	120 (100%)

sor sem causa aparente. A paciente foi encaminhada para avaliação neurológica, onde foi diagnosticada esclerose múltipla, que só veio a se manifestar alguns meses mais tarde. Dentre os pacientes restantes, seis (18,75%) apresentavam disfunção vesical de tipo misto e foram encaminhadas para tratamento clínico e/ou cirúrgico. Um dos pacientes (3,12%) apresentou estudo urodinâmico normal, inclusive com perfil uretral normal.

Dentre os pacientes com queixa compatível com dificuldade de esvaziamento vesical, em número de 11 (9,17%), apenas oito (72,73%) mostraram achados urodinâmicos compatíveis com o quadro clínico. Dentre os restantes, dois (18,18%) apresentaram achados compatíveis com dificuldade de armazenamento urinário, e um paciente (9,09%) revelava disfunção de tipo misto. Este paciente apresentava alteração psiquiátrica que dificultava o esclarecimento do quadro clínico.

Os pacientes do grupo 3, com quadro compatível com disfunção de tipo misto, em número de 77 (64,17%), distribuíram-se da seguinte forma, após a realização do estudo urodinâmico: 21 (27,27%) apresentavam realmente disfunção vesical de tipo misto (achados urodinâmicos do tipo hiperreflexia do detrusor ou instabilidade vesical associada a hiperatividade esfincteriana ou de colo vesical, ou hiporreflexia vesical associada a incompetência esfincteriana). A maioria destes pacientes portava bexiga neurogênica conseqüente a lesão neurológica traumática, tumoral ou degenerativa. Dentre os pacientes restantes, com queixa clínica de tipo misto, 14 (18,18%) apresentavam achado compatível com dificuldade de esvaziamento (hiperatividade esfincteriana, arreflexia vesical) e 37 (48,05%) mostravam achado urodinâmico compatível com dificuldade de armazenamento vesical (incompetência esfincteriana, instabilidade do detrusor, hiperreflexia vesical). Nestes casos, o estudo urodinâmico teve sua validade comprovada quanto a melhor orientação terapêutica e conseqüente proteção do trato urinário superior, principalmente em neuropatas. Deve-se ressaltar ainda que cinco pacientes do grupo 3 (6,49%) não apresentaram alterações ao estudo urodinâmico e puderam ser orientados para um melhor esclarecimento da queixa, antes de serem submetidos a atitudes terapêuticas.

DISCUSSÃO

O presente trabalho não explora todas as possibilidades de correlação entre o quadro clínico e o achado urodinâmico e dos achados urodinâmicos entre si. Esta atitude foi de certa forma proposital, já que o estudo urodinâmico é um método diagnóstico sofisticado e não disponível em todos os centros médicos de nosso meio. Ele deve ser realizado em casos previamente selecionados por uma anamnese detalhada e avaliação clínica criteriosa. Nota-se, na avaliação dos resultados, que a maioria dos pacientes encaminhados para estudo, não condizentes com os achados clínicos, apresentava queixas específicas e nos quais os métodos diagnósticos corriqueiros não foram suficientes para o esclarecimento do quadro. Isto também é observado em centros médicos de outros países[4,15], embora alguns autores advoguem a inclusão dos testes urodinâmicos como rotina na investigação dos distúrbios miccionais[1,9].

Devemos ressaltar ainda a utilidade da realização de testes simples, tais como o teste do cotonete, a prova de Bonney e a cistometria com coluna de água, que podem ser realizados rotineiramente em ambulatório. A realização prévia destes testes permite por si só a seleção dos pacientes a serem encaminhados para estudos mais detalhados. Lembramos ainda que, previamente à realização de qualquer modalidade diagnóstica, submetemos o paciente a um questionário detalhado do qual constam 30 perguntas relativas à sintomatologia do trato urinário inferior. Alguns autores utilizam questionário mais extenso, que é preenchido pelo paciente antes de comparecer à consulta[1,15].

Quando os casos são corretamente encaminhados para estudo urodinâmico, verificamos sua validade para o esclarecimento da etiologia da disfunção miccional e para a orientação terapêutica, seja ela clínica ou cirúrgica. Alguns autores defendem a realização do perfil pressórico uretral durante cirurgia para incompetência esfincteriana[6], no sentido de obter a pressão ideal na suspensão do colo vesical. Outros ainda defendem sua realização como método de avaliação do resultado cirúrgico[2,11,14]. Nossa impressão é a de que o perfil pressórico uretral isolado não deve ser tomado como dado absoluto na avaliação da incontinência urinária e deve sempre ser analisado em relação aos outros dados associados, tais como verificação objetiva da perda urinária, teste do cotonete e estudo miccional.

Acreditamos que esta análise contribui para o estudo desta área ainda relativamente obscura das disfunções uroginecológicas e neurogênicas miccionais.

SUMMARY

The authors studied 120 patients referred to urodynamics on the basis of a clinical finding or complaint of urinary trouble. The patients were classified into 3 groups, according to the clinical complaint: group 1, clinical complaint suggestive of difficult continence of urine (26.67%), group 2, clinical complaint suggestive of difficult voiding (9.17%) and group 3, patients with clinical complaint suggestive of both difficult continence and difficult voiding (64.17%). The urodynamic findings were classified also in 4 groups: group A, findings suggestive of difficult continence (50.83%), group B, findings suggestive of difficult voiding (20.83%), group C, findings suggestive of mixed disturbance (23.33%) and group D, normal findings (5%). The analysis of the results shows a discrepancy of up to 30% between the clinical impression and the urodynamic findings, that comes to up 70% for the patients with mixed disturbances. The authors discuss the importance of detailing of the clinical complaint and the application of more especific diagnostic tests, based on the better understanding of the neuroanatomical and functional interactions of the lower urinary tract, before a therapeutic option is chosen.

KEY WORDS: *URODYNAMICS; VESICO-URETHRAL DISTURBANCE; DETRUSOR INSTABILITY; URINARY INCONTINENCE*

AGRADECIMENTO

A Maria Cristina F. Waligora, pela análise estatística dos dados. A Marina Lourenço Pereira, pela datilografia dos originais.

REFERÊNCIAS BIBLIOGRÁFICAS

1. Benson, J.T.: Gynecologic and urodynamic evaluation of women with urinary incontinence, Obstet. Gynecol., 66: 691, 1985.
2. Bhatia, N.N.; Ostergard, D.R.: Urodynamics in women with stress urinary incontinence. Obstet. Gynecol., 60: 552, 1982.
3. Bergman, A.; Bhatia, N.N.: Urodynamics: effect of urinary tract infection on urethral and bladder function. Obstet. Gynecol., 66: 366, 1985.
4. Rasmussen, W.F.; Hansen, R.I.; Stage, P.: Predictive values of diagnostic tests in the evaluation of female urinary stress incontinence. Acta Obstet. Gynecol. Scand., 65: 291, 1986.
5. Fitzmaurice, H.; Fowler, C.J.; Rickards, D.; Kirby, R.S.; Quinn, N.P.; Marsden, C.D.; Milrov, E.J.G.; Turner-Warwick, R.T.: Micturition disturbance in Parkinson's disease. Br. J. Urol., 57: 652, 1985.
6. Gearhart, J.P.; Williams, K.A.; Jeffs, R.D.: Intraoperative urethral pressure profilometry as an adjuncy to bladder neck reconstruction. J. Urol., 136: 1.055, 1986.
7. Glezerman, M.; Glasner, M.; Rikover, M.; Tauber, E.; Bar-Ziv, J.; Insler, V.: Evaluation of reliability of history in women complaining of urinary stress incontinence. J. Obstet. Gynecol., 21: 159, 1986.
8. Haldeman, S.; Bradley, W.E.; Bhatia, N.: Evoked responses from the pudendal nerve. J. Urol., 128: 974, 1982.
9. Katz, G.P.; Blaivas, J.G.: A diagnostic dilemma: when urodynamic findings differ from the clinical impression, J. Urol., 129: 1.170, 1983.
10. Ouslander, J.; Staskin, D.; Raz, S.; Su, H.; Hepps, K.: Clinical versus urodynamic diagnosis in an incontinent geriatric female population. J. Urol., 137: 68, 1987.
11. Pow-Sang, J.; Lockhart, J.L.; Suarez, A.; Lansman, H.; Politano, V.A.: Female urinary incontinence: preoperative selection, surgical complications and results. J. Urol., 136: 831, 1986.
12. Stenchever, M.A.: Diagnosis and management of urinary incontinence. Compr. Ther., 12: 58, 1986.
13. Vereecken, R.L.; Das, J.: Urethral instability: related to stress and/or urge incontinence. J. Urol., 134: 698, 1985.
14. Wese, F.X.; Opsomer, R.J.; Hennebert, P.N.; Van Cangh, P.J.: Profil uretral dynamique et débitmétrie. Acta Urol. Belg., 51: 319, 1983.
15. Ostergard, D.R.: Gynecologic urology and urodynamics. Baltimore, Williams & Wilkins, 1985.

Efeito do pH, da urina estéril e da urina contaminada por "Escherichia coli" e "Proteus mirabilis" sobre os fios de categute cromado, poliglactina 910 e ácido poliglicólico *

FLÁVIO LUÍS ORTIZ HERING, IGOR MIMICA

RESUMO — Para estudar o efeito do pH e da urina infectada por *E. coli* e *Proteus mirabilis* sobre o categute cromado, o ácido poliglicólico (PGA) e a poliglactina 910 (P 910), dividimos o experimento em três partes. Na primeira, estudamos o comportamento dos fios imersos na urina estéril, infectada por *E. coli* e *Proteus mirabilis*, e no meio de cultura contaminado por *Proteus mirabilis*. Acompanhamos diariamente até o 6º dia o aspecto físico. Na segunda parte, estudamos isoladamente cada elemento da reação de desdobramento de uréia, sem a presença de bactérias, e na terceira parte mimetizamos essa reação em meio estéril e com pH ácido e alcalino. Enquanto o categute cromado se manteve íntegro em todos os meios, o PGA e o P-910 dissolveram-se na urina infectada por *Proteus* devido à amônia resultante do desdobramento da uréia. Essa dissolução também foi constatada em meio estéril (mimetização da reação de desdobramento da uréia pela urease sem o *Proteus*). A variação do pH não influenciou a destruição dos fios.

(J. Bras. Urol. 14: 25, 1988)

UNITERMOS: FIOS SUTURA; AÇÃO BACTERIANA; pH; URINA ESTÉRIL.

INTRODUÇÃO

Os fios de sutura sempre foram e continuarão sendo motivo de pesquisa para o cirurgião. A busca de um fio ideal ainda não terminou.

Para as vias urinárias, o fio ideal deve ter adequada resistência tênsil, fácil manuseio, boa segurança no nó, baixa reação tecidual, não causar infecção e não ser litogênico.[1]. Por estas razões, os fios absorvíveis são os mais usados nas vias urinárias.

Entre os fios absorvíveis temos os naturais, que são os categutes (simples e cromado) e os sintéticos, como a poliglactina 910 (P 910) e o ácido poliglicólico (PGA). Existe ainda um outro fio sintético absorvível, o polidioxanone (PDS), mas que ainda não é comercializado em nosso meio.

Revendo a literatura, observamos que autores como Milroy[16] (*in vivo*)[5], Holbrook[4], Mahrouky e col.[6] (*in vitro*) já encontraram fios sintéticos absorvíveis dissolvidos em urina infectada por *Proteus mirabilis*.

Sebeseri[9] e col. e Holbrook[4] recomendaram não utilizar o PGA em urina infectada.

Milroy[5] e Chu[2,3] sugerem que o pH alto (no caso produzido por bactérias desdobradoras de uréia) é o responsável por essa dissolução.

Seria algum metabolito excretado pela bactéria o responsável pela dissolução dos fios sintéticos? Seria o alto pH? Haveria contra-indicação do uso de algum fio absorvível sintético na presença de infecção urinária?

Com o objetivo de responder a essas perguntas, realizamos este experimento.

MATERIAIS E MÉTODOS

Primeira parte — Foram utilizados três tipos de fios absorvíveis: o categute cromado, a poliglactina 910 e o ácido poliglicólico.

Dez pedaços estéreis de 20cm de cada tipo de fio foram colocados em 12 frascos de vidro com capacidade para 100ml, assim distribuídos: 3 frascos com urina estéril; 3 frascos contaminados com 10^6 col/ml de *Escherichia coli;* 3 frascos contaminados com 10^6 col/ml de *Proteus mirabilis;* 3 frascos com meio de cultura BHI *(brain-*

* Trabalho realizado no Hospital Sirio-Libanês, São Paulo, SP.
Endereço para correspondência — Rua Dr. Nicolau de Sousa Queirós, 199, casa 5, CEP 04105, São Paulo, SP.

-heart infusion), sem urina, e contaminado com 10^6 col/ml de *Proteus mirabilis.*

Essa urina foi fornecida por um único doador e foi realizada cultura antes da contaminação, para constatar a ausência de outros germes.

Após medida do pH, todos os frascos foram tampados e colocados em estufa a 37,0°C. Eles foram observados diariamente até o 6.º dia e também mediu-se diariamente o pH.

No 1.º, 3.º e 6.º dia foram realizadas culturas de todas as soluções.

Segunda parte — Dez pedaços estéreis de 20cm de cada tipo de fio foram colocados em frascos estéreis assim distribuídos: a) um frasco com 3g de uréia cristalizada, diluída em 80ml de soro fisiológico a 0,9%; b) um frasco com 40mg de urease em pó, diluída em 80ml de soro fisiológico a 0,9%; c) um frasco com 10ml de amônia, sob forma de hidróxido de amônio, 6,5mol diluído em 80ml de soro fisiológico a 0,9%; d) um frasco com 3ml de hidróxido de sódio a 0,3% — 0,75N, diluído em 80ml de soro fisiológico a 0,9%.

As soluções estavam estéreis (comprovadas por cultura negativa) e foram colocadas em estufa a 37,0°C e observadas até o 6.º dia.

Terceira parte — Dez pedaços de 10cm de cada tipo de fio (P 910, PGA e categute cromado) foram colocados em dois tipos de solução: a) 80ml de soro fisiológico 0,9%; 3g de uréia cristalizada e 30ml de urease. Solução estéril comprovada por cultura; b) mesma solução do item *a,* porém com uma substância tampão 5,0, para manter o pH nesse nível. Solução estéril comprovada por cultura.

As soluções foram colocadas em estufa a 37,0°C e observadas diariamente até o 3.º dia.

RESULTADOS

Primeira parte

Fios imersos na urina estéril — Tanto os fios orgânicos como os sintéticos estavam íntegros ao final do 6.º dia. As culturas realizadas no 1.º, 3.º e 6.º dia foram negativas. O pH elevou-se de 6,0 para 6,5 no segundo dia e manteve-se nesse valor até o 6.º dia.

Fios imersos na cultura contaminada por "E. coli" — Todos os fios estudados estavam íntegros ao final do 6.º dia. As culturas realizadas no 1.º, 3.º e 6.º dia acusaram somente a *E. coli* (10^6, 10^5 e 10^4col/ml, respectivamente). O pH elevou-se de 6,0 para 7,0 no 2.º dia e manteve-se nesse valor até o 6.º dia.

Fios imersos na urina contaminada por "Proteus mirabilis" — Os pedaços de categute estavam íntegros ao final dos seis dias, enquanto todos os pedaços de P 910 e PGA dissolveram-se no 2.º dia.

As culturas do 1.º, 3.º e 6.º dia confirmaram somente a contaminação pelo *Proteus mirabilis* (10^6, 10^5 e 10^3col/ml, respectivamente). O pH elevou-se de 7,0 para 9,0 no 2.º dia e para 10,0 no 3.º, onde se manteve até o 6.º dia.

Fios imersos no BHI contaminado pelo "Proteus mirabilis" — Todos os fios imersos nesse meio, inclusive os sintéticos, permaneceram íntegros nos seis dias. As culturas do 1.º, 3.º e 6.º dia foram positivas para *Proteus mirabilis* (10^6, 10^6 e 10^4col/ml, respectivamente). O pH manteve-se constante em 6,0.

Segunda parte

Todos os fios imersos no frasco com uréia e soro fisiológico mantiveram-se íntegros durante os seis dias. O mesmo ocorreu com os fios imersos no frasco com urease e soro fisiológico e com os imersos no frasco com hidróxido de sódio (pH 11,0).

Os fios imersos no frasco com amônia (sob a forma de hidróxido de amônio) tiveram comportamentos diferentes. Enquanto o categute cromado se manteve íntegro durante os seis dias, os fios de P 910 e PGA (sintético) dissolveram-se em menos de 25 horas.

Todas as culturas de todos os meios foram estéreis.

Terceira parte

Os fios de categute cromado permaneceram íntegros em ambas as soluções, enquanto que os fios sintéticos (P 910 e PGA) dissolveram-se em menos de 24 horas, tanto na solução com tampão 5,0 (pH 5,0) como na solução sem tampão 5,0 (pH 11,0).

As culturas de ambas as soluções foram estéreis.

O pH da 1.ª solução elevou-se de 8,0 para 11,0 no 2.º dia e, na 2.ª solução, o pH manteve-se em 5,0.

DISCUSSÃO

Ao analisarmos nossos resultados, observamos que na primeira parte ocorreu um fato interessante: os fios de P 910 e PGA imersos na urina infectada por *Proteus mirabilis* dissolveram-se, enquanto que os mesmos fios imersos na solução de BHI, sem urina, e contaminados

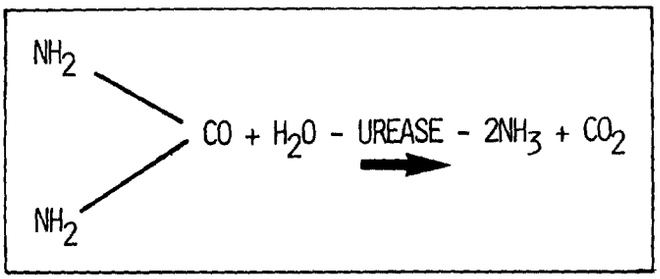

Fig. 1 — Esquema da reação do desdobramento da uréia em amônia pela urease

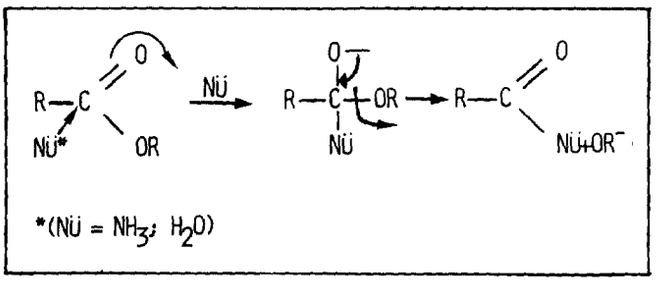

Fig. 2 — Esquema do mecanismo geral; ataque nucleofílico da ligação éster (H_2O/NH_3).

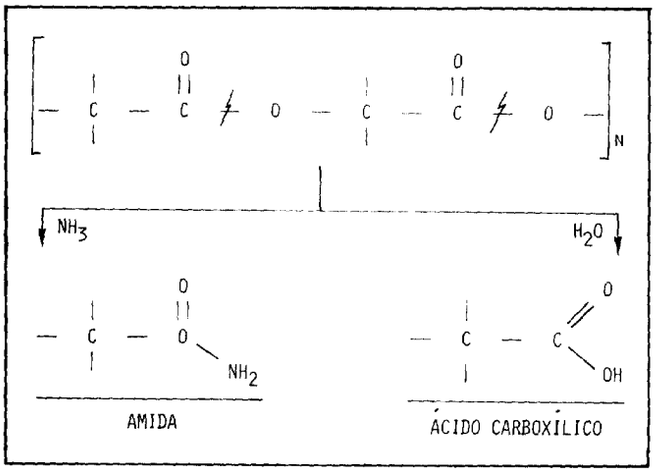

Fig. 3 — Esquema da reação de amonólise e hidrólise. Vemos que da amonólise resulta uma amida e da hidrólise um ácido carboxílico.

pela mesma bactéria *(Proteus mirabilis)* não se dissolveram.

Pudemos então constatar que o *Proteus mirabilis* não é diretamente responsável pela dissolução do fio e, teoricamente, a hipótese de Milroy[5], segundo a qual um metabólito excretado pela bactéria poderia ser o causador da dissolução, não se confirmou, pois, como vimos, os dois meios continham a mesma bactéria (confirmado por cultura) e os resultados foram diferentes.

O *Proteus mirabilis* é uma bactéria desdobradora de uréia. Enquanto a urina é um meio rico em uréia, o BHI, ao contrário, é pobre. Pensou-se que o elemento nocivo ao fio seria algum componente da reação de desdobramento de uréia em amônia através de urease (figura 1). Portanto, a segunda parte de nosso experimento teve como objetivo testar isoladamente cada componente desta reação com os fios e também estudar o comportamento dos fios diante do pH elevado.

Como vimos, o pH 11,0 não afetou os fios, assim como a uréia e a urease, enquanto que a amônia (sob forma de hidróxido de amônio) dissolveu a P 910 e o PGA. É importante ressaltar que todos os meios estavam estéreis.

Na terceira parte obtivemos a prova final, pois mimetizamos a reação de desdobramento de uréia em amônia no meio estéril e em níveis diferentes de pH (5,0 num frasco e 11,0 em outro). Vimos que em ambas as soluções os fios sintéticos dissolveram-se.

Assim, constatamos que o alto pH não é o responsável pela dissolução dos fios sintéticos, como suspeitavam Chu[2,3] e Milroy[5].

O mecanismo de absorção dos fios sintéticos é diferente dos orgânicos. Enquanto o categute é absorvido por fagocitose, os sintéticos são hidrolisados.

A P 910 é um copolímero formado por um lactídio e um glicosídio, e o PGA é um polímero linear do ácido glicólico, com alto peso molecular[8].

Para que ocorra hidrólise é necessária a presença de um éster de cadeia alifática, o qual irá reagir com a molécula de água, ocasionando a degradação do fio. Esse mecanismo ocorre inicialmente tanto *in vivo* como *in vitro*[3,8] (fig. 2). Existe uma reação denominada amonólise, que é análoga à hidrólise, só que em vez de o ataque à ligação éster acontecer através da molécula de água, ocorre através da molécula de amônia[7]. (fig. 3). Essa reação ocorre, porém, com maior velocidade, degradando o fio antes que ele exerça seu papel fundamental.

Devemos lembrar que todas as bactérias desdobradoras de uréia elevam o pH; talvez, por este motivo, Milroy[5] tenha sugerido que o pH fosse o responsável pela destruição do fio.

Parece existir relação direta entre concentração de amônia e tempo de exposição do fio, o que está sendo motivo de estudo em outro experimento, juntamente com a quantidade mínima de amônia necessária para dissolução dos fios sintéticos.

CONCLUSÕES

1) A amônia foi a responsável pela dissolução precoce dos fios de P 910 e PGA.

2) O categute cromado manteve-se integro em todos os meios estudados.

3) O pH (tanto ácido como alcalino) não influenciou a destruição precoce dos fios sintéticos estudados.

4) De acordo com nossos resultados, sugerimos não utilizar esses fios absorvíveis sintéticos estudados em meios ricos em amônia, ou em meios ricos em uréia, onde haja infecção por microorganismos desdobradores de uréia.

SUMMARY

In order to study the effects of the pH and the urine infected by Escherichia coli *and* Proteus mirabilis *on chromic catgut, polyglycolic (PGA) and polyglactin 910 (P 910), we divided the experiment into three steps.*

In the first step, we studied the behavior of suture material immersed in sterile urine, urine infected by Escherichia coli *and urine infected by* Proteus mirabilis *and in culture environment infected by* Proteus mirabilis. *The physical features were observed continuously up to the sixth day.*

In the second step, every element of the unfolding reaction was isolatedly studied, without the presence of bacterial agents.

And in the last step, that reaction was mimetized in sterile environment and in environments with acid and alkaline pH.

While the chromic catgut was kept entire in all the environments, the PGA and the P 910 dissolved in urine infected by Proteus *due to the amnonia resulting from the urea splitting.*

This dissolution was also observed in sterile environment (mimetization of the urea unfolding reaction by urease, with no Proteus*). The destruction of the sutures was not influenced by the pH variance.*

KEY WORDS: *SUTURE MATERIAL; BACTERIAL AGENTS; UROLOGICAL SURGERY.*

REFERÊNCIAS BIBLIOGRÁFICAS

1. Case, G.D.; Glenn, D.F.; Postlethwait, R.W.: Comparison of absorbable sutures in urinary bladder. Urology, 7: 165, 1976.
2. Chu, C.C.: The in vitro degradation of polyglycolic acid suture-effect of pH. J. Biomed. Mater. Res., 15: 794, 1981.
3. Chu, C.C.: A comparison of the effect of pH on the biodegration of two syntetic absorbable sutures. Ann. Surg, 195: 55, 1982.
4. Holbrook, M.C.: The resistence of polyglycolic acid suture to attack by infected humam urine. Br. J. Urol., 54: 313, 1982.
5. Milroy, E.: An experimental study of the calcification and absortion of polyglycolic acid and catgut sutures within the urinary tract. Invest. Urol., 14: 141, 1976.
6. Mahrouky, A.E.; Elhaney, J.; Bartone, F.; King, L.: In vitro comparison of the properties of polydroxanone; polyglycolic acid and catgut sutures in sterile and infected urine. J. Urol., 138: 913, 1987.
7. Morison, R.T. & Boyd, R.N.: Derivados funcionales de los ácidos carboxilicos. In _____: Química orgânica. 2 ed., México, Fondo Educativo Interamericano de C.V., 1985, p. 811.
8. Salthouse, T.N.; Matlaga, B.F.: Polyglactin 910 suture absorption and the role of cellular luzyme. Surg. Gynecol. Obstet., 142: 544, 1976.
9. Sebeseri, O.; Zingg, E.; Spreng, R.; Keller, V.: The physical properties of polyglicolic acid suture (dexon) in sterile and infected urine. Invest. Urol., 12: 490, 1975.

Plástica do canal inguinal para preservação do cordão espermático em pacientes adultos submetidos a transplante renal*

ARMANDO DOS SANTOS ABRANTES, HAYLTON JORGE SUAID, ADAUTO JOSÉ COLOGNA, SÍLVIO TUCCI JR., ÁUREO JOSÉ CICONELLI, ANTONIO CARLOS PEREIRA MARTINS

RESUMO — Propõe-se uma plástica cirúrgica do canal inguinal, a fim de preservar-se o cordão espermático em adultos submetidos a transplante renal, evitando-se assim alterações genitais homolaterais e as complicações do ato cirúrgico devido à presença do cordão. Os autores relatam 100% de bons resultados.

(J. Bras. Urol. 14: 29, 1988)

UNITERMOS: CORDÃO ESPERMÁTICO; TRANSPLANTE RENAL; PLÁSTICA DO CANAL INGUINAL.

A técnica cirúrgica para o transplante renal foi descrita por Küss e cols.[2] em 1951 e aprimorada por Murray e Harrinson[3] em 1963. Estes introduziram a reconstrução imediata do trato urinário e preconizaram a prática da ligadura do cordão inguinal, apesar das alterações genitais homolaterais que causa. Dentre estas, são freqüentes a hidrocele, a atrofia testicular e as alterações da fertilidade[4].

Essas complicações têm levado muitos cirurgiões a não fazer a ligadura do cordão espermático, descolando-o e rechaçando-o inferiormente, principalmente nos casos de retransplante em fossa ilíaca contralateral, quando na primeira cirurgia o cordão já foi ligado, ou em casos de cordão único no lado do transplante.

Esta prática, é claro, preserva o cordão, mas dificulta a cirurgia, já que há necessidade de afastar continuadamente o cordão inferiormente e além disso causa tração no testículo e trauma ao cordão, havendo ainda o risco da obstrução do ureter, conforme descrito por Murray e Harrinson[3].

Por esses motivos, praticamos e passamos a descrever uma técnica simples e rápida que permite preservar o cordão inguinal, sem que este cause dificuldades cirúrgicas, sem traumatizá-lo e sem as complicações que podem advir de seu simples descolamento e rechaço.

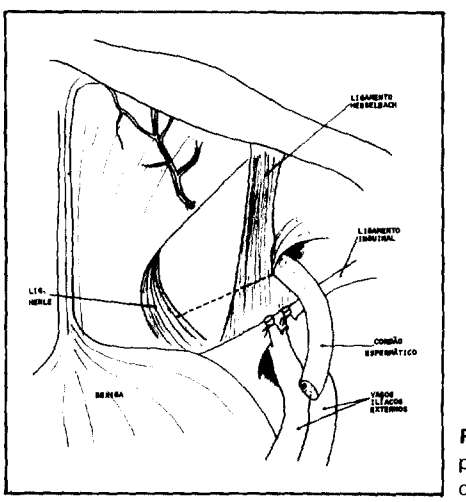

Fig. 1 — Incisão na parede posterior do canal inguinal

Esta técnica foi utilizada em 11 pacientes adultos do sexo masculino submetidos a alotransplante renal no Hospital das Clínicas de Ribeirão Preto no ano de 1986.

A técnica utilizada para o transplante foi a descrita por Murray e Harrinson[3], com implantação ureteral extravesical[1].

Após realizar a incisão de Gibson, procede-se à ligadura dos vasos epigástricos profundos e se inicia o deslocamento medial do peritônio; o cordão espermático é individualizado, assim como sua entrada no canal inguinal pelo orifício interno; o cordão corre oblíqua, inferior e medialmente, para se exteriorizar da cavidade abdominal.

Nesse trajeto pelo canal inguinal, limita-se anterior e superiormente com os músculos oblíquo externo e obli-

* Trabalho realizado na Disciplina de Urologia do Hospital das Clínicas da Faculdade de Medicina de Ribeirão Preto da Universidade de São Paulo.

Endereço para correspondência — Disciplina de Urologia da Faculdade de Medicina de Ribeirão Preto da USP, Campus Universitário, Bairro Monte Alegre, CEP 14048, Ribeirão Preto, SP.

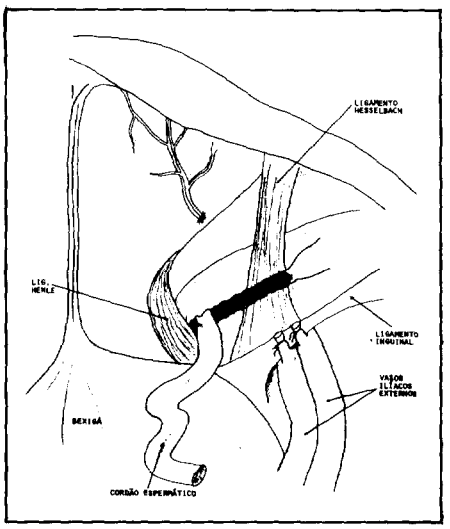

Fig. 2 — Canal inguinal aberto e "medialização" do cordão espermático

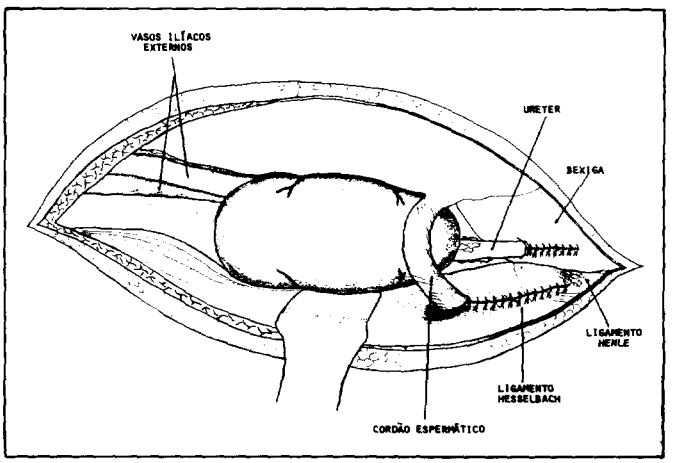

Fig. 3 — Rim transplantado. Fechamento do canal inguinal e posicionamento do cordão espermático.

quo interno, respectivamente. Posteriormente é protegido pelo músculo transverso, *fascia transversalis* e o ligamento de Hesselbach, que forma a porção medial e firme do orifício inguinal interno. Neste momento, descolamos suavemente o cordão inguinal da parede posterior do canal, que é então aberta longitudinalmente até o nível do anel inguinal externo (figura 1).

Isso permite o alongamento e frouxidão do cordão espermático exposto, que é então afastado com facilidade até ao púbis, sobre a bexiga (figura 2), oferecendo exposição equivalente àquela conseguida através da ligadura e secção do cordão. Após execução do transplante renal e imediatamente antes do fechamento da incisão de Gibson, procedemos ao reparo do canal inguinal e reposicionamento do cordão espermático, suturando-se a parede posterior incisada do canal com pontos separados de categute 0 cromado. O cordão espermático é posicionado cruzando a transição do 1/3 inferior com o 1/3 médio do rim transplantado, deslocando-se superiormente o anel inguinal interno na reconstrução da parede posterior do canal inguinal (figura 3).

A incisão de Gibson é então suturada da forma habitual, após posicionamento de dreno Penrose por contra-abertura lateral.

Os 11 pacientes submetidos a esta técnica não apresentaram nenhuma complicação cirúrgica que pudesse ser imputada à plástica usada. Não houve nenhum caso de hidrocele, atrofia testicular, ou hérnia, após seguimento médio de oito meses.

SUMMARY

The authors describe a surgical procedure on the inguinal region, to preserve the spermatic cord in adults submitted to renal transplantation. With this technique, there are no homolateral genital disorders or surgical difficults because of the presence of the spermatic cord. It is achieved 100% of good results.

KEY WORDS: *SPERMATIC CORD; RENAL TRANSPLANTATION; INGUINAL REGION.*

REFERÊNCIAS BIBLIOGRÁFICAS

1. Campos Freire, J.G.; Cabral, A.D.; Góes, G.M.; Toledo, W.P.; Arap, S.; Borrelli, M.; Campos Freire Fº, G.; Verginelli, G.; Sabbaga, E.: Homotransplante renal. *Gaz. Sanit.*, 2: 51, 1971.
2. Küss, R.; Teinturier, J.; Milliez, P.: Quelques essais de greffes du rein chez l'home. Mem. Acad. Chir., 77: 755, 1951.
3. Murray, J.E.; Harrinson, J.H.: Management of 70 patients with kidney transplants including 18 pair of twins. Am. J. Surg., 105: 205, 1963.
4. Yamasaki, R.; Ferreira, A.L.; Ciconelli, A.J.; Martins, A.C.P.: Lesões testiculares em pacientes com insuficiência renal crônica e após transplante renal. Rev. Assoc. Med. Brasil., 22: 318, 1976.

Cálculo coraliforme: nefrolitotomia anatrófica versus percutânea *

NELSON RODRIGUES NETTO JR., GUSTAVO C. LEMOS,
JOAQUIM FRANCISCO DE ALMEIDA CLARO, PAULO C. RODRIGUES PALMA

RESUMO — Retrospectivamente, foram analisados os resultados do tratamento de 85 doentes portadores de litíase renal coraliforme. De acordo com o tratamento instituído, foram estabelecidos dois grupos: grupo 1 — 29 pacientes submetidos à nefrolitotomia anatrófica; grupo 2 — 56 pacientes tratados por via percutânea, cinco por litíases bilaterais, representando 61 unidades renais. Os pacientes foram estudados quanto ao tempo cirúrgico, índice de sucesso, complicações, período de recuperação às atividades habituais e quantidade de analgésicos necessários no pós-operatório. Cinco doentes, tratados durante o período de aprendizagem, não foram incluídos no estudo, independentemente ao tipo de cirurgia, aberta ou percutânea. A remoção completa dos cálculos foi obtida em 82,1% na cirurgia anatrófica e 84,2% na percutânea. O grupo tratado por via percutânea apresentou estatisticamente menor tempo cirúrgico (mediana 147 *versus* 210 minutos), menor período de hospitalização (quatro *versus* sete dias), menor necessidade de analgésicos (mediana 1,03 *versus* 4,7 doses por paciente) e recuperação mais rápida, com volta às atividades físicas normais (nove *versus* 43 dias). Dentre os pacientes submetidos à cirurgia anatrófica, 14 (50 por cento) necessitaram cuidados adicionais no tratamento das complicações. Na cirurgia percutânea, apesar de 22,8 por cento dos casos serem submetidos a mais de um ato cirúrgico, o total de complicações não foi significativamente maior, não requerendo cirurgia aberta. Os resultados obtidos mostram menor índice de complicações e maior taxa de bons resultados com a cirurgia percutânea. Recomendamos assim nefrolitotomia percutânea como primeira opção no tratamento da litíase coraliforme.

(J. Bras. Urol. 14: 31, 1988)

UNITERMOS: LITIASE; CORALIFORME; CIRURGIA ANATRÓFICA; CIRURGIA PERCUTÂNEA.

INTRODUÇÃO

A extração do cálculo representa a parte principal do tratamento da litíase renal[1,10].

Inúmeras técnicas foram descritas para o tratamento do cálculo coraliforme; entretanto, a nefrolitotomia anatrófica acompanhada de hipotermia, geralmente, apresenta melhores resultados[2,3,4]. A litotrícia percutânea, no tratamento do cálculo localizado no trato urinário superior, é segura e eficaz. Além disso, a litotrícia ultra-sônica, em geral, é considerada o método de eleição na maioria dos cálculos renais[4,15,21].

Apesar da modificação completa observada no tratamento da litíase urinária com a introdução da cirurgia extracorpórea por ondas de choque (LEOC), a endourologia continua tendo indicação.

O presente estudo tem por finalidade comparar a eficiência da cirurgia anatrófica com a percutânea no tratamento do cálculo coraliforme no período anterior à utilização, em nosso serviço, da litotrícia extracorpórea.

CASUÍSTICA E MÉTODO

Retrospectivamente, analisaram-se 85 pacientes portadores de litíase coraliforme, bilateral em cinco, e, portanto, 90 unidades renais foram submetidas a tratamento cirúrgico no período de 1980 a 1987.

Definimos como cálculo coraliforme aquele que preenche o bacinete e um grupo calicial C1, bacinete e dois grupos caliciais C2 e completo aquele que ocupa to-

* Trabalho realizado na Disciplina de Urologia da Faculdade de Ciências Médicas da UNICAMP e no Hospital Israelita Albert Einstein, São Paulo, Brasil. O estudo estatístico foi realizado pelos Drs. Neil F. Novo e Iara Giuliano.

Endereço para correspondência — Nelson Rodrigues Netto Jr., Rua Augusta, 2.347, 3º, CEP 01413, São Paulo, SP.

do bacinete e os três grupos caliciais C3. A indicação da cirurgia foi similar em ambos os grupos.

Inicialmente, todos os pacientes foram submetidos à nefrolitotomia percutânea, sendo somente em setembro de 1982 introduzida a cirurgia percutânea[17]. Durante o período de aprendizagem do método, somente cálculos pequenos e de fácil localização foram tratados. Posteriormente, com a aquisição de maior experiência, o método foi ampliado para o tratamento dos cálculos coraliformes.

Com a finalidade de não haver pré-seleção dos casos submetidos à análise, cinco pacientes submetidos a ambos os tratamentos cirúrgicos, no período de aprendizagem, foram excluídos e não considerados neste estudo. Todos os cálculos operados a partir de julho de 1983 foram incluídos.

Oitenta pacientes portadores da litíase coraliforme, representando 85 unidades renais, foram distribuídos em dois grupos de acordo com o tratamento estabelecido.

Grupo 1 — Constituído por 28 doentes submetidos à nefrolitotomia anatrófica. Dezessete eram do sexo feminino e 11 masculino, cujas idades variavam de 11 a 57 anos, mediana de 32 anos.

A cirurgia foi realizada sob hipotermia e com clampeamento da artéria renal, de acordo com a técnica descrita por Boice[2]. O tempo de isquemia variou de 35 a 95 minutos, mediana 75 minutos. Infundibulotomia e calicoplastia foram realizadas para permitir a completa extração dos cálculos[22].

A drenagem renal foi interna com cateter ureteral de silástico ou externa através de sonda de nefrostomia. Em alguns casos a cápsula renal foi suturada sem que houvesse qualquer tipo de drenagem. A loja renal foi rotineiramente drenada com dreno de Penrose.

Grupo 2 — Constituído por 52 pacientes e 57 unidades renais. Trinta e cinco eram do sexo feminino e 17 do masculino. As idades variavam de 28 a 76 anos, mediana de 43 anos. A punção renal e a cirurgia foram realizadas em um único tempo com anestesia peridural contínua. Em posição de decúbito ventral horizontal, sob controle fluoroscópico, adentrou-se o sistema coletor por punção direta do cálculo com agulha de Chiba. Após a confirmação da posição, pela saída de urina, introduziu-se contraste diluído para visualização do sistema coletor. Em geral, optou-se pela punção do cálice infero-posterior como via de acesso ao rim.

A dilatação do trajeto cutâneo-renal, na maior parte das vezes, foi realizada com dilatadores fasciais plastificados e com auxílio do lombótomo. Após a dilatação variável de 24 a 32F, manteve-se no trajeto uma bainha de Amplatz (26 ou 30F)[20].

O tratamento do cálculo foi realizado com ultra-som em 47 unidades renais e de forma combinada, mecânica e ultra-som em dez rins. Quando necessário, punções adicionais foram efetuadas com intuito de permitir o acesso a fragmentos de cálculos localizados em cálices não acessíveis à primeira punção.

Completada a extração do cálculo manteve-se um cateter ureteral 8F e sonda de Foley 24F como nefrostomia. Sob controle fluoroscópico, 24 horas após, realizou-se a ureterografia e pielografia com o objetivo de confirmar a ausência de cálculos e a permeabilidade da via excretora, o que permitiu que as sondas fossem retiradas no dia seguinte, tendo os pacientes alta 24 horas após.

Os pacientes foram instruídos para voltar para seguimento, 30 dias após, ocasião em que foram efetuados os estudos metabólicos para avaliação da origem da litíase. Após três meses foram efetuadas urografia excretora e ultra-sonografia.

Os valores obtidos em ambos os grupos, quanto à taxa de hemoglobina, quantidade de analgésico, tempo de hospitalização e tempo de cirurgia foram analisados estatisticamente pelo teste de Mann-Whitney. O índice de sucesso foi analisado pelo teste exato de Fisher. A incidência de transfusão de sangue e presença de complicações foram estudadas estatisticamente pelo teste do X^2.

RESULTADOS

Considera-se sucesso o paciente em que, submetido a estudo radiológico, é confirmada ausência total de cálculos.

No grupo 1 obteve-se 82,1% (23/28) de sucesso e 84,2% (48/57) no grupo 2, não havendo diferença estatisticamente significante entre os dois grupos. A composição química dos cálculos está demonstrada na tabela 1.

No grupo submetido à cirurgia percutânea, 44 (77,2%) foram submetidos a um único ato operatório, 12 (21%) necessitaram uma segunda cirurgia e um (1,8%) foi submetido a três cirurgias com o intuito de extrair completamente o cálculo. Cálculos residuais foram identificados na radiografia de controle em nove rins (15,8%); entretanto, obteve-se sucesso em dois casos

TABELA 1
Comparação entre a nefrolitotomia anatrófica e percutânea nos cálculos coraliformes

Unidades renais	Anatrófica	Percutânea
	28	57
C 1	3	13
C 2	5	18
C 3	20	26
Nº operações	Pts (%)	Pts (%)
1	28 (100)	44 (77,2)
2	–	12 (21,0)
3	–	1 (1,8)
Sucesso	23 (82,1)	48 (84,2)
Tempo cirúrgico (minutos mediana)	210	147*
Dias hospitalização (mediana)	7	4*
Dose analgésicos/PT (mediana)	4,7	1,03*
Período recuperação (dias)	43	9*
Composição química (%)		
Fosfato cálcio	34	35
Fosfato amoníaco magnesiano (estrutiva)	55	59
Ácido úrico	7	1
Oxalato de cálcio	4	1
Cistina	0	1

* $p < 0,001$

com quimiolise com hemiacidrin. Sete doentes (12,2%) tiveram alta hospitalar assintomáticos, porém com calculose residual.

A mediana do tempo cirúrgico foi de 210 minutos no grupo 1, com variação de 120 a 390 minutos. No grupo 2 a mediana do tempo cirúrgico foi de 147 minutos, variando de 60 a 480 minutos, estatisticamente menor que no grupo 1 ($p < 0,001$).

O tempo de hospitalização variou de cinco a 37 dias (mediana sete dias) no grupo 1 e de três a 11 dias (mediana quatro dias) no grupo 2, estatisticamente menor no segundo grupo ($p < 0,001$).

A administração de narcóticos e analgésicos também foi comparada entre os grupos. Os doentes do grupo receberam mais medicação que os do grupo 2. A dose ediana por paciente foi significativamente maior no upo submetido à nefrolitotomia anatrófica, 4,7 no gru- 1 e 1,03 no grupo 2 ($p < 0,001$).

TABELA 2
Complicações em 28 nefrolitotomias anatróficas e 57 percutâneas

	Anatrófica		Percutânea	
	Nº	(%)	Nº	(%)
Diferença de hemoglobina pré e pós-cirúrgica	3,5		2,8	
Transfusão de sangue	4	(14,2)	13	(22,8)*
Urossepse	8	(28,5)	5	(8,7)
Fístula arteriovenosa	1		0	
Nefrectomia	1		0	
Perfuração cólon	–		1	
Total de complicações por cirurgia	14/28	(50,0)	19/57	(33,3)

* $p < 0,001$

Resultados semelhantes também foram observados quanto ao tempo de convalescença e retorno às atividades habituais, sendo de 43 dias no grupo 1 e de nove dias no grupo 2 ($p < 0,001$).

MORBIDADE E COMPLICAÇÕES

Perdas sanguíneas foram avaliadas através da determinação da concentração de hemoglobina no pré e pós-operatório. No grupo 1 a diferença na taxa de hemoglobina foi de 3,5g e, no grupo 2, de 2,8g. O estudo estatístico não demonstrou diferença significante entre os dois grupos ($X^2 = 0,85$). Transfusão sanguínea foi realizada em 4/28 doentes (14,2%) no grupo 1 e em 13/57 (22,8%) no grupo 2. No grupo 1 o volume transfundido foi de 1.000ml por paciente e, no grupo 2, oito pacientes receberam 500ml e cinco 1.000ml de sangue. A diferença entre os valores obtidos foi estatisticamente menor no grupo 2 ($p < 0,001$).

Urossepse (cultura urinária positiva, temperatura elevada e leucocitose) ocorreu em 8/28 (28,5%) no grupo 1 e em 5/57 (8,7%) no grupo 2, apesar da antibioticoterapia profilática. *Proteus* e *Klebsiella* foram os germes mais comumente responsáveis pelo quadro infeccioso, presentes antes da cirurgia em aproximadamente 75% dos pacientes de ambos os grupos.

Complicações maiores foram observadas em dois pacientes no grupo 1: fístula arteriovenosa em um doente, tratada com sucesso por embolização, e trombose da artéria renal, que evoluiu com nefrectomia, em outro caso.

No grupo 2 houve um caso de perfuração do cólon, tratada conservadoramente com o deslocamento da sonda de nefrostomia para o intestino[19].

O número de complicações por intervenção cirúrgica foi de 14/28 (50%) no grupo 1 e 19/57 (33,3%) no grupo 2 (tabela 2), não havendo diferença estatisticamente significante (X^2 = 2,20).

DISCUSSÃO

O conceito antigo de que o cálculo coraliforme assintomático, bem tolerado, deve ser tratado conservadoramente está totalmente ultrapassado. Atualmente admite-se que o cálculo é potencialmente lesivo para o rim e pode colocar em risco a própria vida do indivíduo[1,6].

A cirurgia percutânea é a primeira opção do tratamento do cálculo coraliforme, estando a cirurgia aberta reservada a um número extremamente reduzido de casos[18,23].

Apesar de todos os cálculos coraliformes poderem ser tratados por cirurgia percutânea, 22,8% dos pacientes necessitam duas ou três intervenções cirúrgicas para a completa extração destes.

Ainda que o maior número de cirurgias possa causar maior número de complicações, verificou-se que neste grupo as complicações foram menos freqüentes (33,3%) que no grupo 1 (50%). Além disso, verificou-se menor tempo cirúrgico, menor período de hospitalização, uso reduzido de analgésicos e narcóticos, bem como recuperação muito mais rápida com menor período de convalescença. Urossepse foi bem menos freqüente, indicando maior segurança e tolerância à cirurgia percutânea[5,8,14].

Dentre as complicações maiores, fístula arteriovenosa e um caso de trombose da artéria renal foram observados com a cirurgia anatrófica, ao passo que, na cirurgia percutânea, houve um caso de perfuração do cólon, porém com boa evolução e sem necessidade de intervenções adicionais. Portanto, deve-se salientar a inexistência de perda renal, bem como ausência de mortalidade. Teoricamente, o uso isolado na litotrícia extracorpórea por ondas de choque (LEOC) poderia parecer menos lesiva e mais efetiva[16]. Experiências extensas têm demonstrado o rápido aumento das complicações da LEOC proporcionalmente ao aumento do tamanho do cálculo[7,9,11,12].

A monoterapia com a LEOC no tratamento do cálculo coraliforme é acompanhada de maior número de complicações que qualquer outro método de tratamento[9,13,16].

A litotrícia percutânea, retirando a maior parte do cálculo coraliforme e, posteriormente, a LEOC, desintegrando os fragmentos remanescentes em locais de difícil acesso, constituem o tratamento mais adequado.

O grande esforço muitas vezes exigido no tratamento percutâneo destes cálculos coraliformes, sem dúvida, irá ser bastante reduzido com a introdução da LEOC em nosso serviço. O presente estudo representa a análise de uma época em que o tratamento era feito exclusivamente com a cirurgia percutânea e talvez esse resultado venha a ser melhorado com a associação com a LEOC. Por outro lado, isto também nos permite inferir que a cirurgia aberta venha a ocupar um lugar ainda mais restrito no tratamento da litíase renal.

SUMMARY

In a retrospective analysis percutaneous ultrasonic lithotripsy and anatrophic nephrolithotomy for staghorn stone were compared to evaluate morbidity. In 56 patients treated percutaneously and 29 patients treated by an open surgery the procedure time, success rate, complication rate, length of hospitalization, disability period, and amount of analgesics needed in the postoperative period were analysed. 5 patients treated during the learning period were not considered for this study, no matter if they were treated by open or percutaneous surgery. Complete removal of all stone fragments was achieved in 84.2% of the patients treated percutaneously. Calculi were removed successfully in 82.1% of the patients submitted to anatrophic lithotomy. The group treated percutaneously showed shorter procedural time (mean 147 versus 210 minutes), shorter hospitalization period (4 versus 7 days), less need for analgesics (mean 1.03 versus 4.7 doses per patient), and an earlier return to normal physical activities (9 versus 43 days). Among the patients who underwent open surgery, 14 (50%) required additional interventions to treated complications. Although in the percutaneous group 22.8% required more than one percutaneous intervention, the overall complication rate per surgery of 33.3% was significantly lower, with no need for open surgery. Percutaneous nephrolithotomy proved to be of significantly lower morbidity than anatrophic lithotomy.

KEY WORDS: RENAL CALCULI; STAGHORN; ANATROPHIC; PERCUTEANEOUS TECHNIQUE.

REFERÊNCIAS BIBLIOGRÁFICAS

1. Blandy, J.P.; Singh, M.: The case for a more agressive approach to staghorn stones. J. Urol., 115: 505, 1976.
2. Boyce, W.H.; Elkins, I.H.: Reconstructive renal surgery following anatrophic nephrolithotomy: follow up of 100 consecutive cases. J. Urol., 111: 307, 1974.
3. Brannen, G.E.; Bush, W.H.; Correa, R.J.; Gibbons, R.P.; Elder J.S.: Kidney stone removal: percutaneous versus surgical lithotomy. J. Urol., 133: 6, 1985.
4. Bush, W.H.; Brannen, G.E.; Burnett, L.L.; Wales, L.R.: Ultrasonic renal lithotripsy single-stage percutaneous technique and adjunt radiological procedures. Radiology, 142: 387, 1984.
5. Clayman, R.V.; Surya V.; Miller, R.P.; Castaneda-Zuniga, W.R.; Amplatz, K.; Lange, P.H.: Percutaneous nephrolithotomy an approach to branched and staghorn renal calculi. JAMA, 250: 73, 1985.
6. Denes, F.T.; Borrelli, M.; Goes, G.M.: Exploração intra-operatória na cirurgia da litíase coraliforme. Rev. Paul. Med., 101: 217, 1983.
7. Drach, G.W.; Drettler, S.; Fair, W.; Finlayson, B.; Gillenwater, J.; Grifftith, D.; Lingeman, J.; Newman, D.: Report of the Unites States Cooperative Study of extracorporeal shock wave lithotripsy. J. Urol., 135: 1.127, 1986.
8. Elder, J.S.; Gibbons, R.P.; Bush, W.H.: Ultrasonic lithotripsy of large staghorn calculus. J. Urol., 131: 1.152, 1984.
9. Eisenberger, F.; Fuchs, G.; Miller, K.; Bub, P.; Rassweiler, J.: Extracorporeal shock wave lithotripsy (ESWL) and endourology: an ideal combination for the treatment of kidney stones. W.J. Urol., 3: 41, 1985.
0. Goldwasser, J.L.; Weinerth, C.C.; Carson, C.; Dunnick, N.R.: Factors affecting success rate of percutaneous nephrolithotripsy and incidence of retained fragments. J. Urol., 136: 358, 1986.
11. Kulb, T.B.; Lingelman, J.E.; Coury, T.A.; Steele, R.E.; Newman, D.M.; Mertz, J.M.O.; Mosbaugh, P.G.; Knapp, P.: Extracorporeal shock wave lithotripsy in patients with a solitary kidney. J. Urol., 136: 786, 1986.
12. LeRoy, A.J.; Segura, J.W.; Williams Jr., H.J.; Patterson, D.E.: Percutaneous renal calculus removal in extracorporeal shock wave lithotripsy practice. J. Urol., 138: 703, 1987.
13. Lingelman, J.E.; Newman, D.; Mertz, J.H.O.; Mosbaugh, P.G.; Steele, R.E.; Kahnoski, R.J.; Coury T.A.; Woods, J.R.: Extracorporeal shock wave lithotrispy: the Methodist Hospital of Indiana experience. J. Urol., 135: 1.134, 1986.
14. Marberger, M.; Stackl, W.; Hruby, W.; Kroiss, A.L.: Late sequelae of ultrasonic lithotripsy of renal calculi. J. Urol., 133: 170, 1985.
15. Marberger, M.; Stackl, W.; Hruby, W.; Wurster, H.; Scnedl, W.: Ultrasonic lithotripsy and soft tissue. W.J. Urol., 3: 27, 1985.
16. Marberger, M.; Turk, C.; Steinkogler, I.: Painless piezo-eletric extracorporeal lithotripsy. J. Urol. (In press).
17. Rodrigues Netto Jr., N.; Lemos, G.C.; Claro, J.F.A.: Nefrolitotomia percutânea. Rev. Bras. Clin. Terap., 14: 840, 1985.
18. Rodrigues Netto Jr., N.; Lemos G.C.; Claro, J.F.A.; Palma, P.R.: Estudio comparativo entre la lumbotomia classica y la nefrolitotomia percutanea, en el tratamiento de la litiasis renal. Arch. Esp. Urol., 39 (Suppl. 2): 171, 1986.
19. Rodrigues Netto Jr., N.; Lemos G.C.; Fiuza, J.L.: Colon perforation following percutaneous nephrolithotomy. Urology (In press).
20. Rodrigues Netto Jr., N.: Endo-urologia e litotrícia extracorpórea. São Paulo, Pancast, 1987.
21. Segura, J.W.; LeRoy, A.J.: Percutaneous ultrasonic lithotripsy. Urology, 23: 7, 1984.
22. Smith, M.J.V.; Boyce, W.H.: Anatrophic nephrostomy and plastic calyrhaphy. J. Urol., 99: 521, 1986.
23. Snyder, J.A.; Smith, A.D.: Staghorn calculi: percutaneous extraction versus anatrophic nephrolithotomy. J. Urol., 136: 351, 1986.

Tumor bilateral de testículo*

UBIRAJARA FERREIRA, ALISTER MIRANDA CARÁ, ATHANASE BILLIS, SILVIA BRANDALISE, NELSON RODRIGUES NETTO JUNIOR

Apresentação do caso (Dr. Alister, R3 — Urologia)

G.R.B. 16 anos, hospitalizado por apresentar, há dois meses, aumento indolor do testículo direito. Referia, ainda, que há um mês apresentava cefaléia hemicraniana intermitente, associada ao aparecimento de linfonodos retroauriculares e occipitais. Acompanhavam o quadro episódios de febre não mensurada, duas vezes por semana, e emagrecimento de dois quilos.

Aos 5 anos teve caxumba e aos 7 hepatite. Ao exame físico, mostrava-se descorado (+), acianótico, anictérico e afebril. Presssão arterial e pulso normais. Presença de linfonodos, de 1cm, pouco dolorosos e móveis, nas regiões axilar esquerda, occipital, retroauricular e couro cabeludo. O fígado era palpável a 3 dedos do rebordo costal direito, pouco doloroso, com superfície lisa e endurecida. O baço não era palpável nem percutível. O testículo direito estava aumentado, quase atingindo o dobro do tamanho normal, indolor à palpação, com superfície lisa e endurecida. O testículo esquerdo estava pouco aumentado, com um nódulo de 1cm endurecido, indolor, próximo ao epidídimo. Epidídimos e cordões espermáticos eram normais à palpação.

O hemograma apresentava discreto aumento de neutrófilos. Protoparasitológico positivo para ancilóstoma e giardia. Desidrogenase lática e fosfatase alcalina estavam aumentados. Outros exames laboratoriais, tais como velocidade de hemossedimentação, tempo de protrombina, atividade de protrombina, urina tipo I, uréia e creatinina, glicemia, transaminases e contagem de plaquetas estavam normais. Alfa-fetoproteína e beta-HCG também normais.

Estudo radiológico (Dr. Alister)

Ao ultra-som observaram-se imagens heterogêneas, predominantemente hipoecóides, intratesticulares e bilaterais, estando o testículo direito aumentado difusamente. No lobo esquerdo do fígado, encontrou-se tumoração de 1,0 x 5,0cm, de aspecto heterogêneo, com áreas anecóides, sugerindo necrose. RX de tórax e urografia excretora normais.

Diagnóstico diferencial (Dr. Ubirajara — Assistente de Urologia)

Trata-se de um paciente jovem, com processo expansivo intratesticular bilateral. Primeiramente devemos analisar as possíveis causas benignas e malignas de aumento do volume testicular. Dentre as benignas, destacam-se os processos inflamatórios, como orquite ou orquiepididimite, os processos isquêmicos representados pela torção do cordão ou do apêndice *testis* e os tumores benignos.

Nesta faixa etária, o processo inflamatório não é freqüente. O quadro testicular do paciente em questão é indolor e evolui sem sinais flogísticos. A própria evolução clínica, mostrando progressão dos sintomas, principalmente gerais, contraria tal diagnóstico. Quanto ao processo isquêmico, apesar de ser comum nesta idade, é rejeitado pela história clínica não sugestiva de processo agudo e doloroso e pelo exame físico mostrando os cordões espermáticos e epidídimos normais à palpação. O tumor benigno de testículo é muito raro. Geralmente não causa aumento do volume do órgão, exceto os raríssimos tumores benignos originários do tecido conjuntivo e dos vasos sanguíneos. Estes, assim como os tumores benignos não germinativos, não causam sintomas gerais, como emagrecimento, febre e adenomegalia.

Aproximadamente 95% das neoplasias do testículo têm origem nas células germinativas, sendo quase todas altamente malignas[1].

O caso mostra acometimento de outros órgãos, denotando possíveis metástases. O fato dos marcadores tumorais estarem normais faz pensar em tumor de testículo de possível linhagem seminomatosa. Todavia, alguns dados são conflitantes, ou seja, a localização anormal dos linfonodos envolvidos e a bilateralidade do acometimento testicular. Geralmente a disseminação do tumor germinativo se faz para a cadeia linfática retroperitoneal e,

* Disciplina de Urologia da Faculdade de Ciências Médicas da UNICAMP.

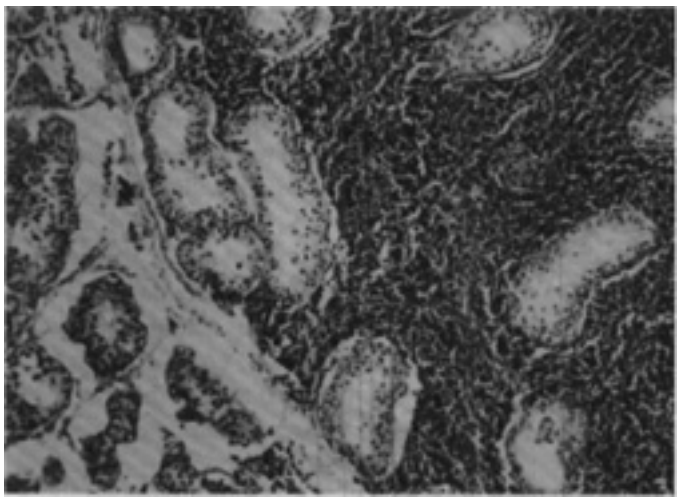

Fig. 1 — Biópsia testicular mostrando comprometimento intersticial por tecido linfóide que circunscreve os túbulos seminíferos à direita. Fotomicroscopia, HE, 83x.

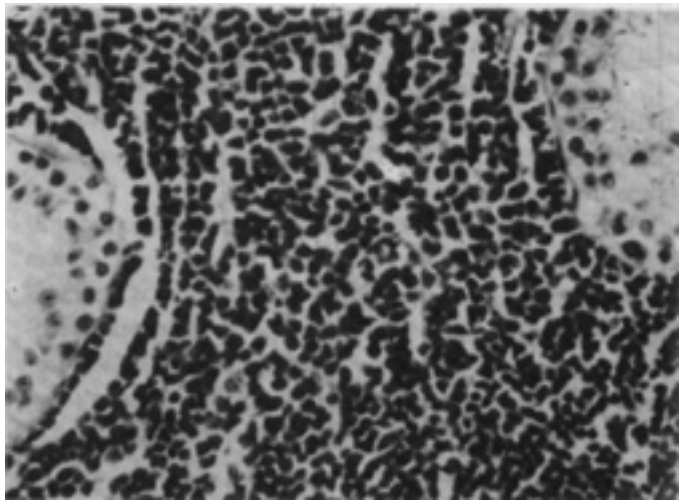

Fig. 2 — Detalhe da figura anterior, notando-se as células neoplásicas de linhagem linfóide, podendo tratar-se de linfoma ou infiltração leucêmica linfóide. Fotomicroscopia, HE, 330x.

menos freqüentemente, supraclavicular. Em apenas 1% dos casos, as neoplasias germinativas acometem os dois testículos[1].

Apesar de ser mais comum entre os 60 e 80 anos, o linfoma maligno também deve ser lembrado como possível diagnóstico, por representar mais de 50% dos tumores bilaterais de testículo[6].

Embora o hemograma esteja praticamente normal, a infiltração leucêmica não pode ser afastada.

Achado operatório (Dr. Alister)

O paciente foi submetido à biópsia aspirativa do gânglio retroauricular, cuja citologia mostrou células com características de malignidade. Três dias após, realizou-se exploração cirúrgica dos dois testículos por via inguinal. Efetuou-se extirpação do testículo direito, por apresentar aspecto tumoral. O nódulo suspeito do testículo esquerdo foi retirado e enviado para biópsia de congelação, tendo como resultado linfoma maligno. O órgão foi, então, preservado. A análise da biópsia de medula óssea, efetuada no pós-operatório imediato, levou ao diagnóstico de leucemia linfoblástica aguda.

Análise histopatológica (Dr. Athanase — Patologista)

A biópsia testicular mostrou, no interstício, tecido neoplásico de linhagem linfóide que envolvia os túbulos seminíferos (fig. 1). Estes mostravam, ora aplasia germinativa, ora parada de maturação. Do ponto de vista anatomopatológico, é difícil, senão impossível, distinguir linfoma testicular de infiltração leucêmica linfóide. Esta distinção se faz clínica e laboratorialmente (fig. 2).

A biópsia aspirativa ganglionar é de difícil interpretação, mesmo por patologistas experientes. Deve sempre complementar a biópsia ganglionar convencional e nunca ser o único dado a ser considerado na escolha da conduta cirúrgica.

Discussão (Dr. Netto — Professor de Urologia)

Nenhum órgão do corpo humano é vítima de tão grande variedade de neoplasias como o testículo. Conseqüentemente, existe uma gama enorme de apresentações clínicas, cujo conhecimento é decisivo para a terapêutica correta.

Pelo fato de o paciente apresentar evolução clínica incaracterística, seria de se esperar maior valorização da anamnese e do exame físico. O gânglio retroauricular deveria ter sido extirpado para uma análise histopatológica mais adequada, pois é de fácil acesso cirúrgico. O laudo da citologia ganglionar em nada ajudou a condução do caso, visto ser óbvia a origem maligna de todo o quadro clínico. Outro aspecto relevante é a bilateralidade do acometimento testicular. Ao contrário dos tumores germinativos, a infiltração leucêmica e os linfomas são freqüentemente bilaterais.

Por não haver conexões linfáticas ou venosas entre os testículos direito e esquerdo, a teoria mais aceita para explicar a bilateralidade é a da origem multicêntrica do linfoma maligno[6]. Já a infiltração leucêmica bilateral

do testículo ocorre pela quebra da barreira hematotesticular.

A incidência de envolvimento testicular na leucemia é muito variável. Comumente o que ocorre é recidiva testicular da ordem de 27 a 91% dos casos, durante ou após alguns meses da quimioterapia[3,5].

No paciente em estudo, houve quase que concomitância entre o acometimento geral e testicular, incidência verificada em aproximadamente 6% dos casos de infiltração leucêmica do testículo[2]. Apesar do grande acometimento da função testicular com a terapêutica radioterápica, a preservação do órgão se impõe, já que a recuperação, via de regra, ocorre em torno de 4 anos[1].

Aspectos hematológicos (Dra. Brandalise)

Em crianças até a puberdade, a causa mais comum do acometimento neoplásico maligno dos testículos se deve à leucemia aguda. A infiltração leucêmica dos testículos varia de 7% a 14% nas diversas casuísticas. A leucemia é o tipo mais comum de neoplasia neste grupo etário, correspondendo a cerca de 35% de todas as patologias malignas pediátricas. A ocorrência de manifestações sistêmicas da doença, como palidez, febre, fadiga, dor óssea, adenomegalia e perda de peso, como apresentadas por este paciente, sugere o diagnóstico de leucemia aguda, cuja comprovação é feita pelo mielograma. O hemograma normal não afasta o diagnóstico de leucemia, visto que em 20% encontra-se inalterado, ou podem estar presentes linfoblastos que freqüentemente são confundidos com linfócitos atípicos ou pró-linfócitos.

O acometimento do testículo nos linfomas não Hodgkin é infreqüente, ocorrendo na maioria dos casos quando já houve a transformação leucêmica do linfoma. O linfoma primário do testículo é muito raro[7]. A queixa comum nos linfomas pediátricos caracteriza-se pelo rápido e progressivo aumento dos gânglios, em geral localizados e não dolorosos. Nesses pacientes, a anamnese não é conclusiva, podendo, no início, simular outra doença. Queixas sistêmicas de febre, anorexia e perda de peso são raras.

Aspecto diferencial importante é a unilateralidade nos tumores primários testiculares. Somente em 2% dos casos verifica-se acometimento bilateral[4], contrastando com o envolvimento leucêmico, onde é comum a bilateralidade.

Uma vez estabelecido o diagnóstico unilateral, não há indicação de biópsia do testículo contralateral, visto que as indicações terapêuticas são as mesmas: quimioterapia e radioterapia em ambos os testículos. A dose de radioterapia é de 2.400 Gy.

A leucemia infiltrando o testículo não representa prognóstico mais grave. Os índices de gravidade são dados pela contagem inicial de leucócitos acima de 50.000/mm^3, presença de massa mediastinal, envolvimento leucêmico do SNC, idade acima de 10 anos e inferior a 18 meses. Qualquer um desses fatores, isolados ou associados, define o grupo de alto risco.

Atualmente, com as técnicas de poliquimioterapia, a sobrevida de 5 anos, livre de doença, é de 50% na leucemia linfóide aguda, em crianças acima de 5 anos. No grupo específico de baixo risco, estas cifras alcançam em alguns estudos até 80% de sobrevida livre de doença.

A recidiva testicular, observada durante o tratamento, representa uma séria ameaça à cura. A mudança para uma terapia mais agressiva e a radioterapia local conseguem resgatar cerca de um terço dos pacientes.

REFERÊNCIAS BIBLIOGRÁFICAS

1. Barzell, W.E.I.; Whitmore Jr., W.F.: Neoplasms of the testis. In: Harrison, J.H.; Gittes, R.F.; Perlmutter, A.D.; Stamey, T.A.; Walsh, P.C.: Campbell's Urology, 4ª ed., 1979. Vol. 2, p. 1.125.
2. Eden, O.B.; Hadisty, R.M.; Innes, E.M.; Kay, H.E.M.: Testicular disease in acute lymphoblastic leukemia in childhood. Br. Med. J., 1: 334, 1978.
3. Givler, R.L.: Testicular involvement in leukemia and lymphoma Cancer, 23: 1.290, 1969.
4. Johnson, D.E.; Morneau, J.: Bilateral sequential germ cell tumors of the testis. Urology, 4: 567, 1974.
5. Stoffel, T.J.; Nesbit, M.E.; Levitt, S.H.: Extramedullary involvement of the testis and childhood leukemia. Mayo Clin. Proc., 53: 212, 1978.
6. Sussman, E.B.; Hajdu, S.I.; Lieberman, P.H.; Whitmore, W.F.: Malignant lymphoma of the testis: a clinicopathologic study of 37 cases. J. Urol., 118: 1.004, 1977.
7. Young, J.L.: Surveillance, epidemiology and end results: incidence and mortality data, 1973-77. National Cancer Institute Monogr. 57, 1981.

Hipospádia: nova técnica de correção em tempo único*

RICARDO CABRAL DE MEDEIROS, MÁRIO RONALSA BRANDÃO FILHO, JOSÉ DE RIBAMAR RODRIGUES CALIXTO

RESUMO — Os autores descrevem uma nova técnica de correção de hipospádia em tempo único, utilizando retalho pediculado ao meato original, de fácil execução e com resultados satisfatórios. O índice de sucesso foi de 69,2%.

(J. Bras. Urol. 14: 39, 1988)

UNITERMOS: HIPOSPÁDIA; RETALHO; TEMPO UNICO.

INTRODUÇÃO

Existem inúmeras técnicas descritas para a correção cirúrgica das hipospádias em um ou mais tempos, que nem sempre obtêm o resultado desejado e que causam grande trauma físico e psíquico aos pacientes, que são na maioria crianças.

Propomos mais uma opção terapêutica, em tempo único, de fácil execução, que utiliza um retalho pediculado ao meato original.

TÉCNICA CIRÚRGICA

A técnica cirúrgica proposta baseia-se em alguns conceitos primordiais para obtenção de bons resultados: resultados plástico e anatômico perfeitos, boa irrigação do retalho, fácil execução, possibilidade de realização em tempo único e segurança e possibilidade de novas intervenções, em casos de insucesso.

Inicialmente é realizada uma cistostomia clássica, que garante boa drenagem urinária por 12 a 15 dias (fig. 1). A seguir, libera-se um retalho a partir do meato original (figs. 2 e 3), ressecando-se simultaneamente o *chordee* venéreo. O retalho segue a linha de circulação terminal (superficial) do pênis (fig. 4), o que garante uma boa irrigação (que também é auxiliada pelo corpo esponjoso) (fig. 5). Disseca-se o retalho com folga e boa espessura; o mesmo é invertido sobre molde de *nelaton,* para evitar-se fístulas (figs. 6 e 7). Utiliza-se como molde um

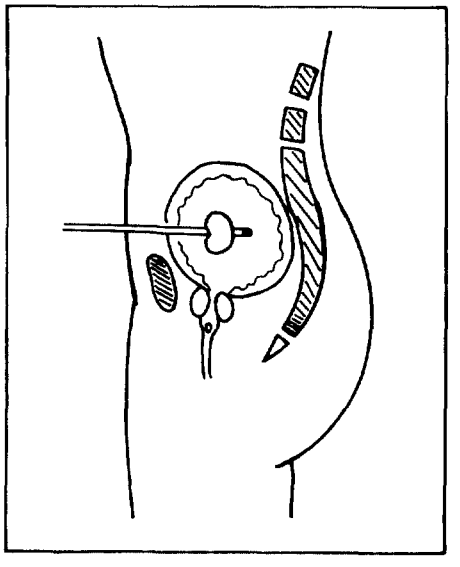

Fig. 1 Cistostomia suprapúbica

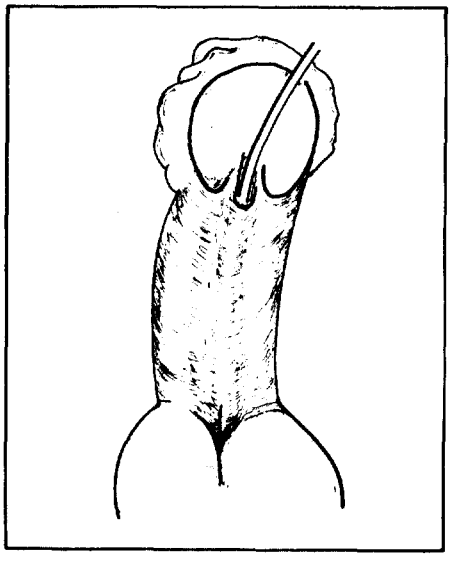

Fig. 2 Liberação do retalho

* Trabalho realizado no Hospital das Clínicas da Faculdade de Medicina de Teresópolis e Hospital das Forças Armadas, Brasília, DF.

Endereço para correspondência — Hospital das Forças Armadas, Estrada do Contorno do Bosque, Brasília, DF. CEP 70603.

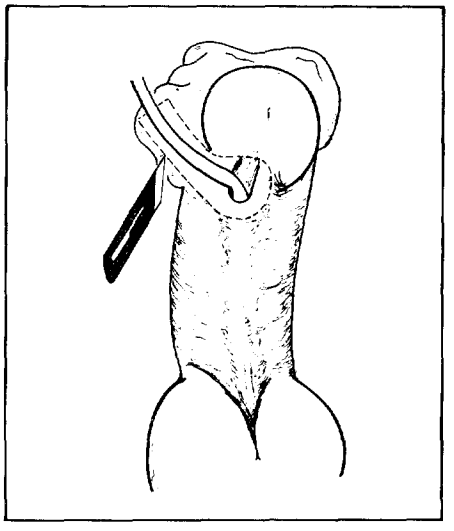

Fig. 3 — Ressecção da corda venérea

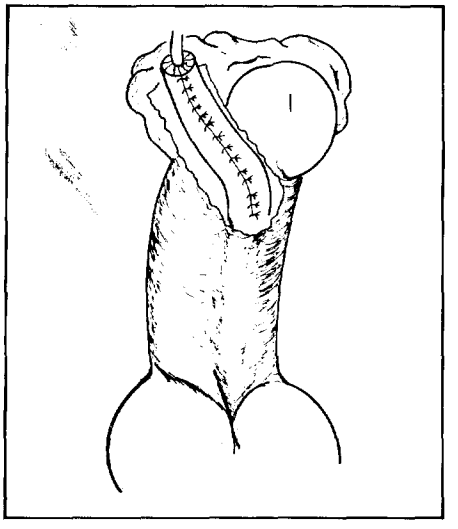

Fig. 4 — Tubulização do retalho

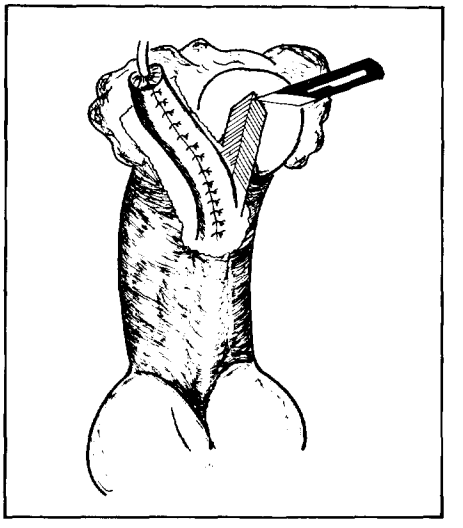

Fig. 5 — Papel dos corpos cavernosos na irrigação do retalho

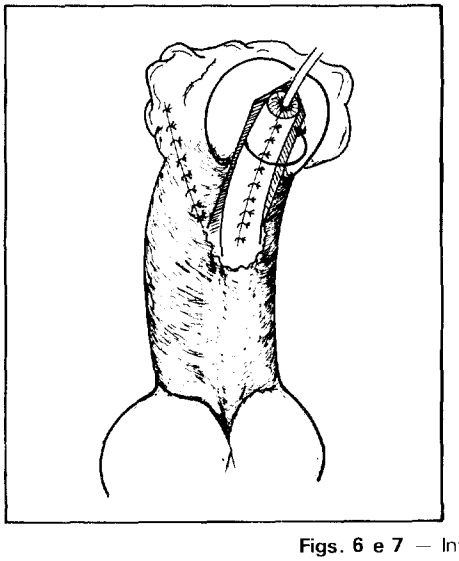

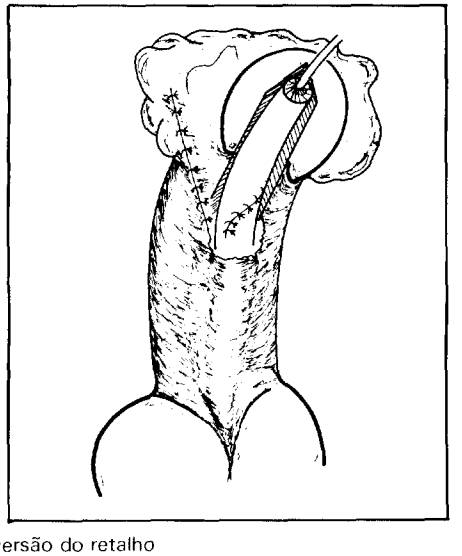

Figs. 6 e 7 — Inversão do retalho em molde de "nelaton"

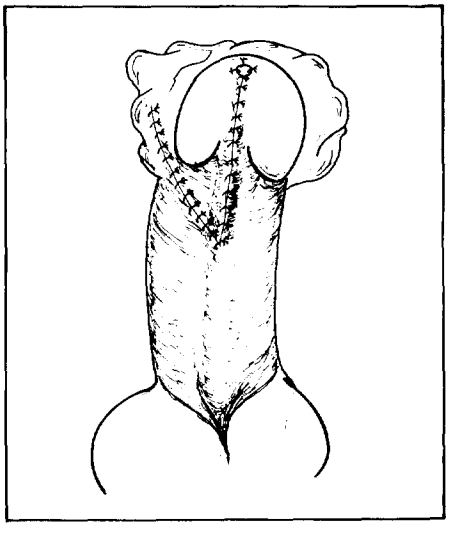

Fig. 8 — Aspecto final com meato glandar

cateter de *nelaton* do maior calibre possível; o retalho é suturado através de sutura linear total, utilizando-se *dexon* 5-0. O neomeato uretral é colocado na região anatômica normal (fig. 8). O curativo é trocado diariamente; em todos os casos, deve-se preservar o prepúcio restante para eventuais reintervenções.

Desde fevereiro de 1981, foram realizadas 52 intervenções cirúrgicas, que incluíram três casos já submetidos a cirurgias anteriores por outras técnicas.

Dentre as cirurgias realizadas, 48 casos eram de hipospádias coronais e quatro penoescrotais. Em seis casos, houve infecção do retalho, sendo esta uma complicação ruim, pois causou a perda do trabalho realizado. Não se observou nenhum caso de necrose por isquemia. Em dois pacientes, foi necessária a ressecção *a posteriori* da uretra redundante, que se pronunciava para além da glande.

Houve estenose da neouretra em três casos, devido a dificuldades técnicas. Foi necessária a dilatação da neouretra. Em cinco casos houve desenvolvimento de fístula uretral; três regrediram espontaneamente.

O índice total de sucesso alcançado com a nova técnica foi de 69,2%.

Suspensão endoscópica do prolapso da cúpula vaginal*

PAULO CÉSAR RODRIGUES PALMA, NELSON RODRIGUES NETTO JR., JOSÉ ARISTODEMO PINOTTI

RESUMO — Os autores descrevem técnica cirúrgica para o tratamento do prolapso da cúpula vaginal, que associa aspectos da cirurgia ginecológica, urológica e endoscópica.

(J. Bras. Urol. 14: 41, 1988)

UNITERMOS: CÚPULA VAGINAL; PROLAPSO; CORREÇÃO CIRÚRGICA.

INTRODUÇÃO

O prolapso da cúpula vaginal pós-histerectomia, entidade pouco freqüente em ginecologia, é um problema relevante, pois as técnicas cirúrgicas clássicas de correção apresentam altos índices de recidiva.

Os autores apresentam uma nova possibilidade do tratamento do prolapso da cúpula vaginal, que associa aspectos da cirurgia ginecológica, urológica e endoscópica.

TÉCNICA CIRÚRGICA

A cirurgia é realizada com a paciente em posição de litotomia.

A cúpula vaginal é tracionada com o auxílio de duas pinças de Allis e sua parede é incisada a bisturi, longitudinalmente, de ambos os lados (fig. 1).

A mucosa é descolada por dissecção romba e a seguir realiza-se uma sutura helicoidal a cada lado na fáscia endopélvica, utilizando-se fio de propil-propileno nº 2.

A parede vaginal é então fechada sobre as suturas helicoidais, utilizando-se categute 2-0 cromado, deixando-se para fora as extremidades dos fios de propil-propileno (fig. 2).

Faz-se então uma incisão suprapúbica transversa de aproximadamente 5cm até a aponeurose dos músculos retos abdominais. A seguir, introduz-se agulha de Stamey pela região suprapúbica, até a vagina, no bordo lateral da incisão, passando-a lateralmente ao colo vesical, que é identificado pelo dedo indicador que palpa o balão do cateter de Foley colocado previamente na bexiga.

O controle cistoscópico é realizado para verificar se não houve perfuração da bexiga. No caso de perfuração vesical, retira-se a agulha e repete-se a manobra.

O fio de propil-propileno é então introduzido no orifício existente na extremidade da agulha de Stamey posicionada na vagina. A agulha é então retirada, exteriorizando-se o fio de propil-propileno na região supra-

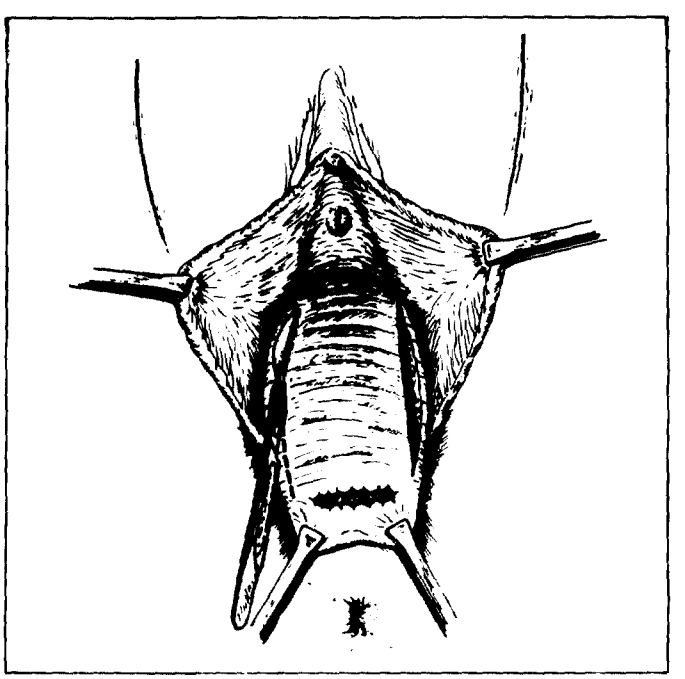

Fig. 1 — Cúpula vaginal tracionada com pincas de Allis, incisão longitudinal bilateral

* Trabalho realizado nas Disciplinas de Urologia e Ginecologia da Faculdade de Ciências Médicas, UNICAMP, Campinas, SP.

Endereço para correspondência — Hospital das Clínicas, UNICAMP, Disciplina de Urologia, CEP 13100, Campinas, SP.

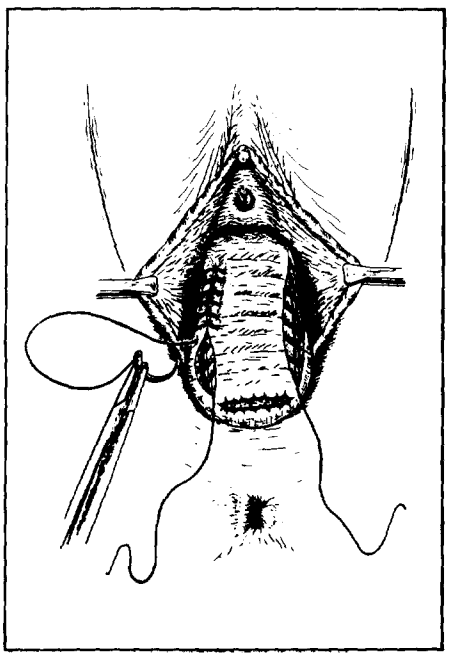

Fig. 2 — Sutura da parede vaginal por sobre as suturas helicoidais

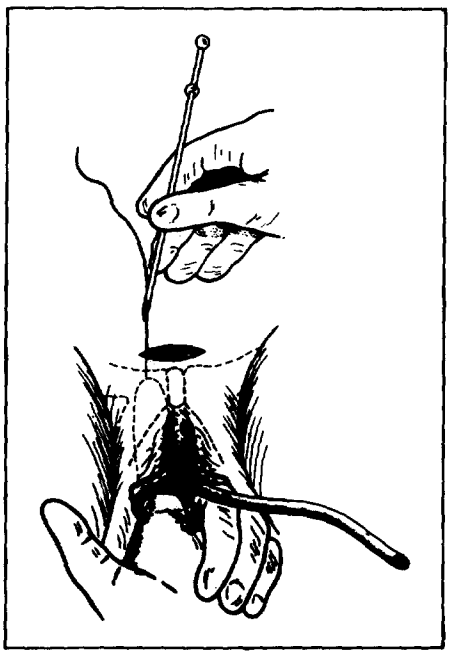

Fig. 3 — Utilização da agulha de Stamey para tração suprapúbica

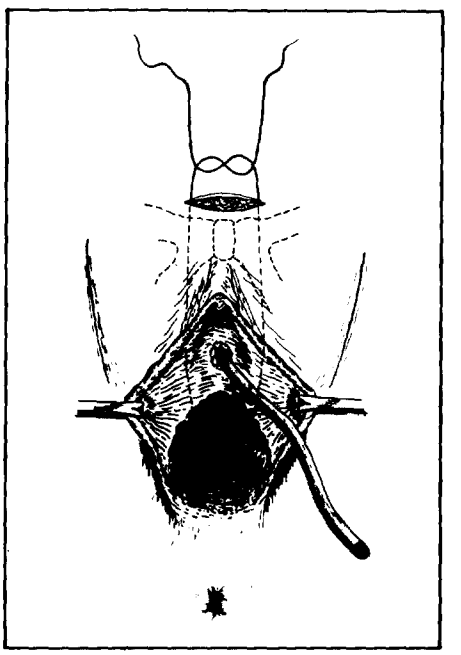

Fig. 4 — Tração suprapúbica dos fios de sutura e suspensão da cúpula vaginal

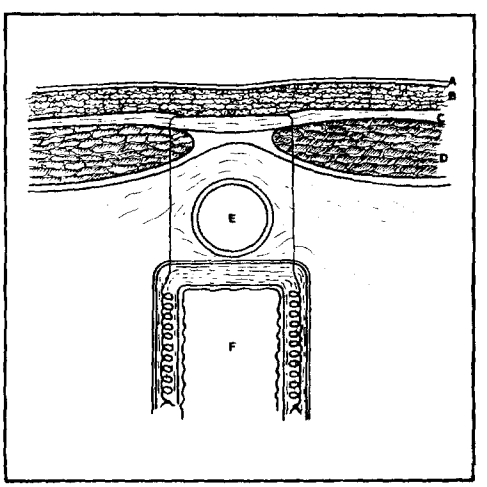

Fig. 5 — Representação esquemática do aspecto final da cirurgia. **A)** pele; **B)** tecido celular subcutâneo; **C)** aponeurose dos músculos retos abdominais; **D)** músculo reto abdominal; **E)** colo vesical; **F)** vagina.

púbica. A mesma manobra é repetida do outro lado, com o outro fio (fig. 3).

Os fios são amarrados contra a aponeurose dos músculos retos abdominais, de forma a trazer a cúpula vaginal para a oposição inicial (figs. 4 e 5). Deve-se tomar cuidado para não haver tração exagerada dos fios para que não haja compressão do colo vesical.

A incisão abdominal é fechada de maneira convencional e a bexiga permanece drenada pelo cateter de Foley por 24 horas. Quando necessária, a perineoplastia pode ser realizada concomitantemente.

A cirurgia é facilmente exequível em pacientes obesas e mesmo naquelas que tenham sido submetidas a múltiplas cirurgias prévias.

Ureterocele ortotópica prolapsada: relato de um caso*

EDSON GURFINKEL, AMÍLCAR M. GIRON, SAMI ARAP

RESUMO — Os autores relatam um caso de paciente feminino com 30 anos de idade, com diagnóstico de ureterocele ortotópica prolapsada, manifestada clinicamente como tumoração vulvar; discutem as várias modalidades de tratamento da ureterocele na literatura.

(J. Bras. Urol. 14: 43, 1988)

UNITERMOS: URETEROCELE ORTOTOPICA; PROLAPSO.

INTRODUÇÃO

Ureterocele ortotópica prolapsada constitui uma doença muito rara, tanto na infância[8] como em adultos. Aas[1], em 1960, cita nove casos de prolapso observados em 68 adultos com ureterocele. Shaw[10], em 1973, refere dois casos de prolapso em 47 ureteroceles. A incidência é maior no sexo feminino e predomina a doença unilateral.

RELATO DO CASO

Paciente do sexo feminino, 30 anos, branca, apresentou-se com queixas de esforço e dificuldade à micção. Concomitantemente foi diagnosticada infecção urinária. Os sintomas exarcebaram-se e, subitamente, houve exteriorização de massa tumoral pela uretra, seguida de retenção urinária. Em decúbito horizontal, a massa prolapsada desaparecia. Em diversas ocasiões foram realizadas reduções digitais da massa prolapsada. Foi submetida à correção de cistocele por via vaginal; no 15.º dia pós-operatório, quando da retirada da sonda vesical, houve novamente prolapso da massa tumoral pela uretra, situação que persistia quando procurou nosso atendimento.

Ao exame físico, verificou-se que a bexiga era percutível. Notou-se presença de tumor avermelhado, rugoso, de aproximadamente 3cm de diâmetro, exteriorizado pelo meato uretral, de consistência cística e amolecida. Com manobras digitais suaves e relaxamento da paciente, conseguiu-se redução do tumor para o interior da bexiga (fig. 1).

A urografia excretora evidenciou trato urinário normal à direita. Presença de uretero-hidronefrose modera-

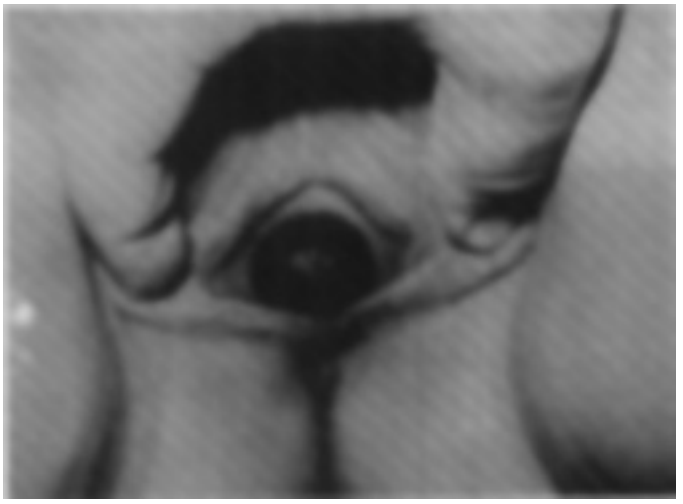

Fig. 1 — Inspeção vulvar do prolapso de ureterocele

da à esquerda, com evidência de unidade excretora única. Falha de enchimento vesical ao nível do colo vesical (fig. 2).

Cistografia miccional com ausência de refluxo vesicoureteral, bexiga trabeculada, divertículos na parede lateral esquerda, falha de enchimento no assoalho vesical e resíduo pós-miccional importante (fig. 3).

Com diagnóstico de ureterocele ortotópica prolapsada, foi submetida à ressecção transvesical de ureterocele com subseqüente reimplante ureteral, por via suprapúbica (fig. 4).

A evolução foi satisfatória; atualmente a paciente urina sem esforço, com jato normal. O controle radiológico mostrou regressão das alterações anteriores (figs. 5 e 6).

DISCUSSÃO

A obstrução urinária ocasionada por ureterocele simples ou ortotópica é muito rara, quando comparada

* Trabalho realizado na Clínica Urológica do Hospital Umberto I (ex-Matarazzo).

Endereço para correspondência — Dr. Edson Gurfinkel, Rua Urbanizadora, 160, ap. 31, CEP 01252, São Paulo, SP.

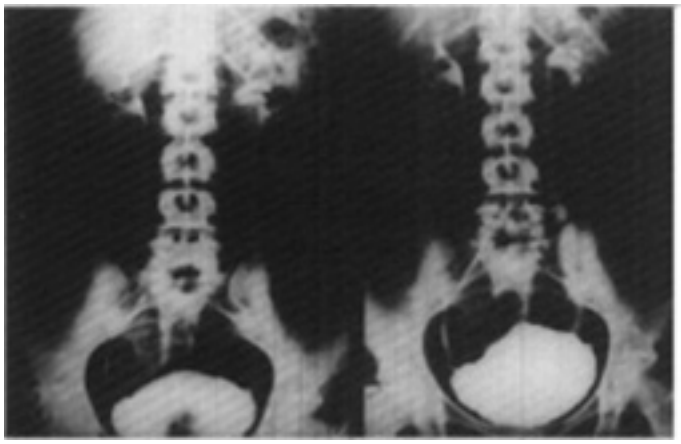

Fig. 2 — Urografia excretora (pré-operatória) com trato urinário normal à direita. À esquerda, observa-se sistema excretor único, com discreta ureteropielectasia e falha de enchimento vesical.

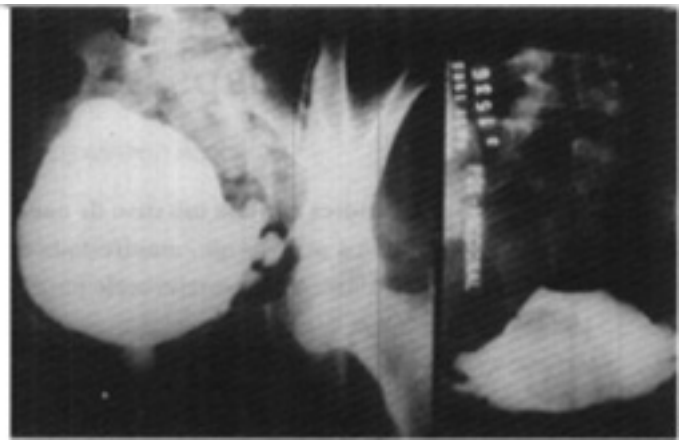

Fig. 3 — Cistouretrografia evidenciando bexiga de esforço com divertículos, colo vesical alargado e presença de resíduos pós-miccional; a ureterocele é bem visualizada.

Fig. 4 — Aspecto intravesical da ureterocele, com a bexiga aberta. O meato ureteral está cateterizado. Observa-se coloração heterogênea da ureterocele, correspondendo à porção prolapsada.

Fig. 5 — Urografia excretora tardia, após ressecção da ureterocele e reimplante ureterovesical

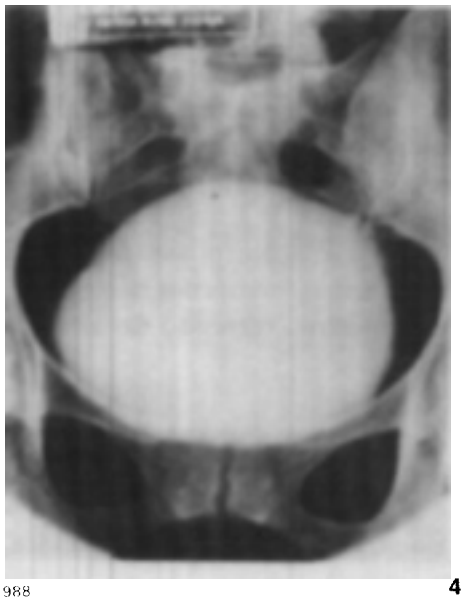

Fig. 6 — Cistografia mostrando bexiga de paredes lisas e ausência de refluxo vesicoureteral

com ureteroceles dependentes de duplo sistema excretor (ureterocele ectópica).

A grande maioria dos pacientes é do sexo feminino[6,8]. Nos adultos, os sintomas geralmente estão relacionados com lombalgia e infecção urinária. O diagnóstico é feito através da urografia excretora, a qual define a dilatação cística do ureter intravesical.

No caso relatado, as grandes dimensões da ureterocele, de certa forma, favoreceram os constantes episódios de prolapso através do meato uretral. Deve ser diferenciada de outras tumorações vulvares, como prolapso de útero, sarcoma botrióide, eversão e prolapso de bexi-

ga[6]. Nossa paciente, por erro diagnóstico, foi inclusive submetida à correção de cistocele por via vaginal.

A cistoscopia é outro recurso propedêutico adicional, podendo auxiliar no diagnóstico de ureterocele, na avaliação da situação e no aspecto dos meatos ureterais. O aspecto radiológico associado com a visualização macroscópica da massa através do meato uretral levou-nos a dispensar esse procedimento.

O tratamento das ureteroceles em geral é cirúrgico, porque, quando feito o diagnóstico, na maioria dos casos, já existem os efeitos da obstrução. As alternativas para abordagem dependem do comprometimento do parênquima renal, da infecção urinária associada e da faixa etária do paciente.

A nefroureterectomia é realizada quando o rim correspondente à ureterocele não apresenta função ou, em caso contrário, preconiza-se a desobstrução da via excretora[12].

A meatotomia endoscópica é um procedimento que pode ser realizado em crianças, principalmente do sexo feminino e assintomáticas, em que o comprometimento renal é pequeno. Sabe-se que tal método tem sido efetivo em pacientes adultos, podendo ser seguido de refluxo vesicoureteral e infecção ascendente, às vezes necessitando de cirurgia adicional posteriormente.

A técnica cirúrgica preferida para a ureterocele ortotópica talvez seja a completa excisão da ureterocele, mobilização extravesical do ureter correspondente e reimplante ureterovesical com adequado trajeto submucoso, para prevenir o refluxo vesicoureteral[6,9]. No caso aqui relatado, a conduta foi similar, com evolução clínica e radiológica tardia satisfatória.

SUMMARY

The authors present the case of an 30 year old female with a prolapsed ureterocele, presenting as a vulval mass. The operative management of that rare pathology is presented and discussed.

KEY WORDS: *ORTHOTOPIC URETEROCELE; PROLAPSE*

REFERÊNCIAS BIBLIOGRÁFICAS

1. Aas, T.M.: Ureterocele: a clinical study of 68 cases in 52 adults. Br. J. Urol., 32: 133, 1960.
2. Assadi, F.; Caldamone, A.; Cornfield, D.; Duckett, J.; Norman, M.: Ureteroceles in children: clinical study and report of 58 cases. Clin. Nephrol., 21: 5, 1984.
3. Caldamone, A.A.; Snyder, Mc C.H.; Duckett, J.W.: Ureteroceles in children: followup of management with upper tract approach. J. Urol., 131: 1.130, 1984.
4. Clason, A.E.; Mc. George, A.; Wong A.L.; Davidson, P: The management of ureteroceles: a review of 45 patients. Scott. Med. J., 27: 229, 1982.
5. Feldman, S.; Lome, L.: Surgical management of ectopic ureterocele. Urology, 17: 3, 1981.
6. Kasby, C.B.; Parsons, K.F.: Prolapsed ureterocele presenting as a vulval mass in a child. Br. J. Obstet. Gynecol., 87: 1.178, 1980.
7. Kroovand, R.L.: Ureterocele. Urol. Clin. North Am., 10: 3, 1983.
8. Malek, R.S.; Kelalis, P.P.; Burke, E.C.; Stickler, G.B.: Simple and ectopic ureterocele in infancy and childhood. Surg. Gynecol. Obstet., 134: 611, 1972.
9. Moore, T.: Orthotopic ureterocele presenting as swelling at the external urinary meatus. Br. J. Urol., 54: 197, 1982.
10. Shaw, R.E.: Ureterocele. Br. J. Surg., 60: 337, 1973.
11. Sidi, A.A.; Jonas, P.; Hertz, M.; Goldwasser, B.; Many, M.: Experience with surgical management of ectopic ureterocele. Isr. J. Med. Sci., 19: 530, 1983.
12. Snyder, H.M.; Johnston, J.H.: Orthotopic ureteroceles in children. J. Urol., 119: 543, 1978.

Endometriose vesical*

FLAVIO LUIS ORTIZ HERING, JAMIL CHADE, PAULO DE QUEIROZ SANTOS, CEZAR A. GALLETTI JR., JOSÉ CARNEIRO NETO

RESUMO — A endometriose vesical é uma enfermidade rara. Apresentamos dois casos e comentamos os aspectos clínicos, diagnósticos e terapêuticos, baseados na literatura.

(J. Bras. Urol. 14: 46, 1988)

UNITERMOS: ENDOMETRIOSE; BEXIGA.

INTRODUÇÃO

A endometriose é a localização ectópica de tecido endometrial. Ela pode ocorrer em vários órgãos e, quando situada no miométrio, é denominada adenomiose.

A endometriose vesical foi descrita pela primeira vez em 1921 por Judd, que apresentou 1,1% de todos os casos descritos[2]. Dentre os órgãos do aparelho urinário, a bexiga, o ureter e o rim são os mais atingidos, na proporção de 40:5:1, respectivamente[11]. Ela acomete preferencialmente as pacientes entre 20 e 40 anos de idade[10], porém existem casos descritos em mulheres menopausadas[6] e em um paciente masculino orquiectomizado sob estrogenoterapia devido a adenocarcinoma prostático[7].

Realizamos revisão da literatura e encontramos aproximadamente 160 casos descritos de endometriose vesical.

Neste trabalho, descreveremos mais dois casos e abordaremos alguns aspectos clínicos, diagnósticos e terapêuticos desta patologia.

DESCRIÇÃO DOS CASOS

Caso 1 — H.P.A., 32 anos, branca, três cesáreas anteriores, referia há três meses dor suprapúbica que se acentuava no período menstrual, acompanhada de disúria e hematúria macroscópica cíclica. No exame de urina tipo I observava-se hematúria e a urografia excretora apresentava falha de enchimento na cúpula vesical. A ultra-sonografia demonstrou massa arredondada com 3,5cm de diâmetro. Foi realizada cistoscopia, encontrando-se lesão escura em cúpula, que foi biopsiada, confirmando-se o diagnóstico de endometriose vesical.

A paciente foi submetida a cistectomia parcial, tendo boa evolução. Após dois anos e meio, está assintomática.

Caso 2 — H.M.T., 41 anos, amarela, dois partos normais, apresentava há quatro meses disúria, dor suprapúbica e dispareunia. Nos últimos dois meses apresentava episódios de hematúria, que coincidiam com o período menstrual. O exame de urina tipo I mostrava hematúria macroscópica e leucocitúria. A urografia excretora revelou imagens lacunares no lado esquerdo da bexiga, com irregularidade dos contornos da luz, sugerindo lesão infiltrativa e vegetante (fig. 1). A ultra-sonografia mostrou imagem ecogênica que media 1,5x2,5x2,5cm na parede posterior da bexiga (fig. 2). Foi realizada cistos-

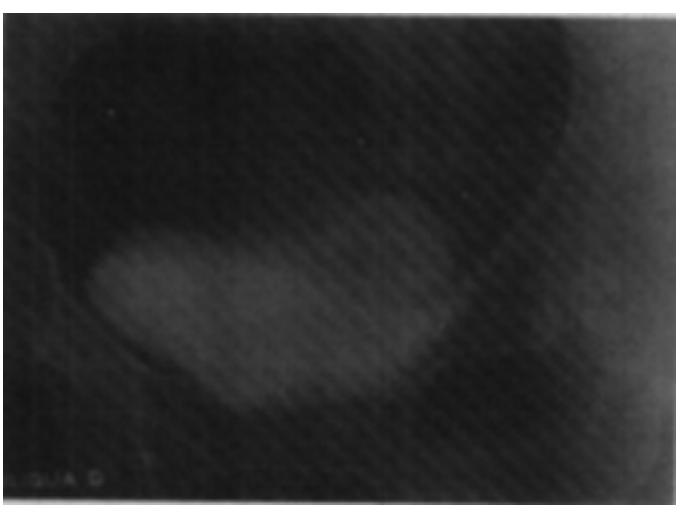

Fig. 1 — A urografia excretora revelou imagens lacunares no lado esquerdo da bexiga, com irregularidade dos contornos da luz, sugerindo lesão infiltrativa e vegetante

* Trabalho realizado no Serviço de Urologia do Hospital do Servidor Público Municipal de São Paulo, SP.

Endereço para correspondência — Rua Dr. Nicolau de Sousa Queirós, 199, casa 5, CEP 04105, São Paulo, SP.

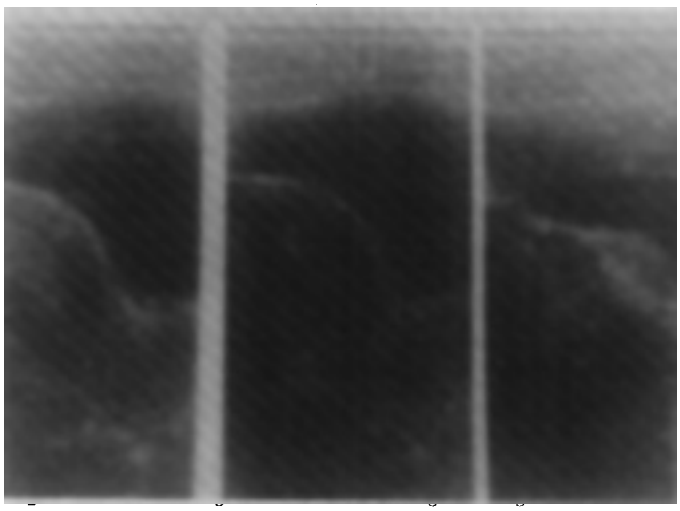

1,5 x 2,5 x 2,5cm na parede posterior da bexiga

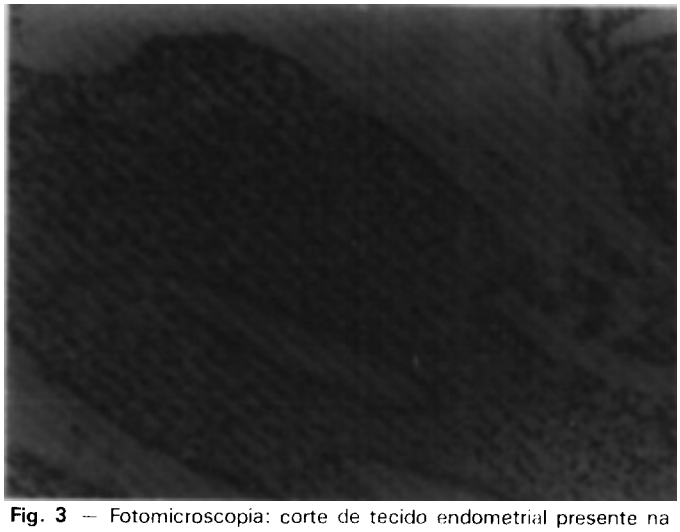

Fig. 3 — Fotomicroscopia: corte de tecido endometrial presente na massa retirada da bexiga (x70; HE)

copia, visualizando-se lesão escura, que foi ressecada por via transuretral. O exame anatomopatológico diagnosticou endometriose vesical (fig. 3).

A paciente evoluiu bem e após um ano encontra-se assintomática.

DISCUSSÃO

A patogenia da endometriose ainda não é bem determinada, porém existem algumas teorias que tentam explicá-la. São elas: a) migratória; b) embrionária; c) metaplásica; d) estimulação hormonal; e e) inflamatória. A teoria mais aceita é a migratória[12].

A endometriose vesical pode ter relação com fluxo menstrual retrógrado ou implantação do endométrio através de cirurgias ginecológicas[1].

Embora não exista nenhum sintoma patognomônico, a endometriose vesical geralmente apresenta-se com sintomas como desconforto e dores na região suprapúbica e pélvica, dispareunia, hematúria (que pode ser cíclica), dores nos flancos, urgência miccional, disúria, massa pélvica palpável, sintomas e sinais de hidronefrose (quando acomete meatos ureterais)[8,10].

Segundo Skor e col.[10], 78% das pacientes apresentam dor suprapúbica; um terço, hematúria macroscópica e metade possui massa pélvica palpável.

Nossas pacientes apresentaram dor suprapúbica, hematúria macroscópica cíclica e disúria, porém nenhuma delas apresentou massa palpável.

O diagnóstico é realizado de acordo com o quadro clínico, exame físico e ginecológico.

O exame de urina tipo I pode apresentar hematúria e leucocitúria e a citologia urinária pode acusar células endometriais.

A urografia excretora ou uretrocistografia e a ultra-sonografia podem revelar a lesão, porém a cistoscopia com biópsia é a que fornece o diagnóstico definitivo, como ocorreu em nossos casos.

Na cistoscopia, teremos aparências diferentes da lesão, de acordo com a fase hormonal[1,4]: a) período pré-menstrual: elevação, congestão e edema da mucosa vesical; b) período menstrual: edema congesto, com áreas escuras e presença de sangramento; c) período pós-menstrual: diminuição do edema e dos cistos negros; d) fase intermenstrual: diminui ainda mais a congestão e os cistos negros e a mucosa ficam com formato irregular e coloração avermelhada.

No diagnóstico diferencial devemos incluir tumores malignos, angiomas, esquistossomose vesical, tuberculose vesical, tumores inflamatórios, varizes vesicais e papilomas.

Fatores como a idade da paciente, estado civil, projeto de prole, associação com outros focos de endometriose e extensão da lesão vesical podem influir na escolha do tratamento.

Entre as opções terapêuticas, temos a castração (cirúrgica ou radioterápica), hormonioterapia e cirurgia para ressecção da lesão (cistectomia parcial ou ressecção transuretral de bexiga)[1]. No tratamento hormonal utilizamos danazol, na dose de 200 a 400mg diários.

Em nossas pacientes, devido à faixa etária, optamos apenas por ressecção da lesão. Na primeira paciente, realizamos cistectomia parcial devido ao tamanho e localização da lesão, e a segunda paciente, com uma lesão menor, foi facilmente tratada por ressecção transuretral da bexiga.

Somos de opinião que todas as lesões de endometriose vesical devem ser removidas devido à possibilidade de malignização. Brooks & Wheeler[3] e Schneider e col.[9] descreveram quatro casos de adenocarcinomas originados em foco de endometriose vesical.

Como vimos, a endometriose vesical, embora seja uma patologia rara, tem alguns sinais e sintomas que levam a uma forte suspeita diagnóstica, e seu tratamento deve ser bem planejado para não proporcionar problemas futuros às pacientes.

SUMMARY

Vesical endometriosis is an uncommon disease. Two cases are presented and the clinical features, diagnosis and management are discussed, based on a review of the literature.

KEY WORDS: *ENDOMETRIOSIS; BLADDER.*

REFERÊNCIAS BIBLIOGRÁFICAS

1. Abeshouse, B.S.; Abeshouse, G.: Endometriosis of the urinary tract: a review of the literature and report of four cases of vesical endometriosis. J. Int. Coll. Surg., 34: 43, 1960.
2. Arap Neto, W.; Lopes, R.N.; Cury, M.; Montelatto, D.I.D.; Arap, S.: Vesical endometriosis. Urology, 24: 271, 1984.
3. Brooks, J.J.; Wheeler, J.E.: Malignancy arising in extragonodal endometriosis: a case report and summary of the world literature. Cancer, 40: 3.065, 1977.
4. Iwano, J.H.; Ewing, G.E.: Endometriosis of the bladder. J. Urol., 100: 614, 1968.
5. Judd, E.S.: Adenomyomata presenting as tumor of the bladder. Surg. Clin. North Am., 1: 1.271, 1922.
6. Plous, R.H.; Sunshine, R.; Goldman, H.; Schwartz, J.S.: Ureteral endometriosis in post-menopausal woman. Urology, 26: 408, 1985.
7. Pinkert, T.C.; Catlow, C.E.; Straus Reuben: Endometriosis of the urinary bladder in a man with prostatic carcinoma. Cancer, 43: 1.562, 1979.
8. Ranney, B.: Endometriosis: complete operations. Am. J. Obstet. Gynecol., 109: 1.137, 1971.
9. Schneider, V.; Smith, V.M.J.; Frable, W.J.: Urinary cytology in endometriosis of the bladder. Acta Cytol., 24: 30, 1980.
10. Skor, A.B.; Warren, M.N.; Mueller, E.O.: Endometriosis of the bladder. Urology, 9: 689, 1977.
11. Stillwell, T.J.; Kramer, S.A.; Lee, R.A.: Endometriosis of the ureter. Urology, 28: 81, 1986.
12. Vorstman, B.; Lynne, C.; Politano, V.A.: Post-menopausal vesical endometriosis. Urology, 22: 540, 1983.

Instilação de nitrato de prata em hematúria por anemia falciforme: apresentação de caso *

WALTER J. BESTANE, CÂNDIDO S. COELHO, RICARDO A. AUN, WOITE A.B. MELONI, REGINALDO TEIXEIRA, JOSÉ ADEMIR DE SALES

RESUMO — Os autores apresentam um caso de hematúria unilateral rebelde e grave, num paciente portador de traço de anemia falciforme. Após dois meses de hematúria ininterrupta e 20 dias de tratamento conservador e transfusões de sangue sem resultado, foi tentada, como opção à lombotomia exploradora, uma instilação de nitrato de prata diretamente na pelve renal, o que causou imediata cessação da hemorragia, pelo menos durante três semanas de seguimento, sem seqüelas. Os autores sugerem que essa tentativa pode ser feita em casos selecionados, mesmo que não de anemia falciforme.

(J. Bras. Urol. 14: 49, 1988)

UNITERMOS: NITRATO DE PRATA; HEMATURIA; ANEMIA FALCIFORME.

INTRODUÇÃO

Dentre as causas de hematúria de origem renal, uma das mais importantes nos indivíduos originários da raça negra é a anemia falciforme[14]. O tratamento desse tipo de hematúria varia de acordo com os autores e com a gravidade do caso, incluindo alcalinização, diurese forçada, instilações da pelve com ácido épsilon-aminocapróico e nitrato de prata[1,2,3], ureteropieloscopia e nefrectomia parcial ou total[4,6]. No presente trabalho, apresenta-se um caso grave, tratado com sucesso pela simples instilação de nitrato de prata na pelve renal.

DESCRIÇÃO DO CASO

J.M.S., masculino, 43 anos, cor parda. Apresenta, à admissão, hematúria macroscópica intensa, indolor, ininterrupta há dois meses, acompanhada de astenia intensa. Nos últimos dois anos apresentou alguns episódios de hematúria efêmera por 1 a 2 dias. O exame físico geral e o especial eram normais, exceto pela palidez intensa de pele e mucosas. Exames principais: G.V. 2.550.000/mm^3, Hb 6g%, Htc 20%, plaquetas 240.000/mm^3, reticulócitos 4,8%, ferro sérico 21, prova de falcização — negativa. Eletroforese de Hb — HBF 1,5%, HBS 22,05%, HBA 76,45%; raio X simples do abdome — calcificação de vesícula biliar, com aspecto de "vesícula em porcelana"; urografia excretora, com planigrafia — normal (fig. 1); cistoscopia, (repetida duas vezes) — hematúria proveniente do ureter E.

Fig. 1 — Urografia excretora inicial. Aspecto normal das vias excretoras.

Durante 20 dias o paciente foi acompanhado com exames e tratado com alcalinização, manitol, repouso no leito e 3 frascos de transfusão sanguínea, persistindo a hematúria com a mesma intensidade, sem remissões. Optou-se então pela tentativa de instilação de nitrato de prata. Antes da cistoscopia, o paciente recebeu 1 grama de cefalotina EV. Através de cateter ureteral 5 F, introduzido até a pelve E, foram injetados 8ml de nitrato de prata a 1%. A urina que gotejava do rim passou a ficar progressivamente mais clara e após 10 minutos e injeção de mais 8ml, já apresentava cor normal. O cateter foi imediatamente retirado. O paciente evoluiu sem dor, febre ou outras anormalidades, persistindo com urina clara

* Trabalho realizado no Hospital Ana Costa, Santos, SP.
Endereço para correspondência — Av. Cons. Nébias, 441, CEP 11050, Santos, SP.

Fig. 2 — *Urografia excretora cinco dias após instilação de nitrato de prata no rim E. Ausência de alterações. Observa-se aspecto da vesícula biliar "em porcelana"*

até um seguimento de 20 dias após a instilação. A urografia excretora no 5º dia foi normal (fig. 2).

DISCUSSÃO

O presente caso é ilustrativo de uma hematúria grave e rebelde em paciente portador de estigma de anemia falciforme, com presença de 22,05% de HBS na eletroforese de hemoglobina, tratada com sucesso por medida conservadora.

A hematúria, nesses casos, ocorre com certa freqüencia, originária principalmente das papilas renais, onde as condições de baixa tensão de oxigênio e hiperosmolaridade favorecem a deformação, empilhamento e ruptura das hemácias, com microtromboses e extravasamento tubular e peritubular. Pode haver necrose papilar parcial ou total, principalmente do rim E, cuja veia renal, por ser mais longa e receber algumas tributárias, tem o fluxo mais lento, favorecendo a hipóxia medular[1,5]. Radiologicamente, como no presente caso, nem sempre é possível demonstrar a necrose papilar, seja ela parcial ou total. A tendência à litíase da vesícula biliar ocorre nessa moléstia devido aos surtos de hemólise e conseqüente aumento de oferta de bilirrubinas, fato demonstrado no presente caso, cuja calcificação da vesícula biliar lhe conferia o aspecto de "porcelana" (fig. 1).

Devido à persistência de hematúria grave após 20 dias de tratamento conservador e algumas transfusões de sangue e devido ao fato de não possuirmos ureteropieloscópio, estávamos propensos a praticar a lombotomia exploradora para eventual nefrectomia, parcial ou total[4]. Entretanto, baseados em recente trabalho de Bahnson[1], resolvemos antes tentar a instilação de nitrato de prata ali descrita, que provocou a cessação súbita e surpreendente do sangramento, sem seqüelas ou recidivas pelo menos nas três primeiras semanas.

O nitrato de prata é um agente cáustico, que cauteriza quimicamente as superfícies com as quais entra em contato; sua aplicação direta na pelve renal tem sido feita muito raramente, sem quaisquer conseqüências[1,2,3].

Já que o procedimento parece realmente inócuo e o produto disponível em qualquer maternidade sob a forma de colírio para credé em recém-nascidos, sugerimos que o mesmo pode ser tentado em casos selecionados de hematúria unilateral rebelde, não só por anemia falciforme, mas também naquelas sem diagnóstico etiológico comprovado, sempre com prévia administração de antibiótico, e quando o caso for de tal gravidade que essa conduta seja apenas uma opção "heróica" antes da lombotomia.

SUMMARY

The authors present a patient with sickle cell anemia and serious unilateral hematuria. After two months of continuous hematuria and twenty days of conservative treatment and blood transfusions with no successful results, the authors tried, instead of the classic exploration lombotomy, the instillation of silver nitrate into the renal pelvis, which immediatly stopped bleeding. Absence of haemorrhage lasted for three consecutive weeks. No sequels were observed.

Relevant data suggest the procedure may be carried out in selective cases, even if not in sickle cell disease.

KEY WORDS: *SILVER NITRATE; HEMATURIA; SICKLE CELL*

REFERÊNCIAS BIBLIOGRÁFICAS

1. Bahnson, R.R.: Silver nitrate irrigation for hematuria from sickle hemoglobinopathies. J. Urol., 137: 1.194, 1987.
2. Goodwin, W.E.; Alston, E.F.; Semans, J.H.: Hematuria and sickle cell disease: unexplained, gross unilateral, renal hematuria in Negroes, coincident with the blood sickling trait. J. Urol., 63: 79, 1950.
3. Harrison, F.G.; Harrison Jr. F.G.: Hematuria with sickle cell disease. J. Urol., 68: 943, 1952.
4. Klein, L.A.; Bennet, A.H.: Sickle cell disease. Em: Campbell's Urology, 4ª Ed., Philadelphia, W.B. Saunders, 1979. Vol. 3, p. 1.985.
5. Mapp, E.; Karasick, S.; Pollack, H.; Wechsler, R.J.; Karasick, D.: Uroradiological manifestations of S-hemoglobinopathy. Seminars in Roentgenology, 22: 186, 1987.
6. Meinnes, III; Benjamim, K.: The management of hematuria associated with sickle hemoglobinopathies. J. Urol., 124: 171, 1980.

Hemangioma do cordão espermático *

JORGE EDUARDO NUDEL

RESUMO — O autor apresenta um caso de hemangioma do cordão espermático. Os hemangiomas da área genital são considerados raros. O tratamento cirúrgico apresenta bons resultados, sendo considerado conduta de escolha.

(J. Bras. Urol. 14: 51, 1988)

UNITERMOS: HEMANGIOMA; CORDAO ESPERMATICO.

INTRODUÇÃO

Os hemangiomas são lesões benignas dos vasos sanguíneos, geralmente congênitas[8].

Os hemangiomas da área genital podem surgir na glande[1], testículo[2], escroto[7], uretra[5], próstata[9]. À revisão da literatura nos últimos 10 anos, não encontramos nenhum caso de hemangioma do cordão espermático, o que nos motivou ao relato deste caso, acreditando tratar-se de caso raro.

DESCRIÇÃO DO CASO

J.B.F., branco, brasileiro, 31 anos, referia há aproximadamente nove meses o aparecimento de um nódulo indolor, ao lado do testículo esquerdo.

Ao exame físico, o paciente apresentava nódulo firme, indolor à palpação na hemibolsa escrotal esquerda, de mais ou menos 3cm de comprimento por 2cm de largura. O testículo e o epidídimo eram normais.

O ultra-som da bolsa escrotal revelou presença de massa de características indefinidas e testículo e epidídimo normais.

O paciente foi submetido à exérese cirúrgica da massa, que se encontrava aderida ao cordão espermático (figura 1).

O exame anatomopatológico revelou presença de hemangioma capilar.

Alta hospitalar verificou-se no 4º dia pós-operatório; na última revisão, realizada três meses após, apresentava boas condições gerais e exame físico normal.

Fig. 1 — Aspecto intra-operatório do testículo, epidídimo e cordão espermático. As setas largas delimitam o hemangioma capilar do cordão espermático. A estrela e as setas menores mostram, respectivamente, o epidídimo e o testículo normais.

DISCUSSÃO

Os hemangiomas capilares são assim denominados porque são compostos de vasos sanguíneos, que geralmente têm o mesmo calibre dos capilares normais[6].

Gibson[3] descreve um caso de hemangioma de glande após trauma. Simpson[8], num estudo de 170 casos de hemangiomas, encontrou cinco casos referentes à genitalia, correspondendo a 3% dos hemangiomas em geral.

Simpson[8] acredita que não se deve intervir nos hemangiomas até a idade de cinco anos, pois há resolução espontânea de mais de 50% dos casos.

Apesar de não se ter evidências de que os hemangiomas se malignizem[5], vários autores[1,2,5,7] acreditam ser o tratamento cirúrgico o de eleição, com bom prognóstico. A radioterapia também é descrita como método terapêutico[4].

* Trabalho realizado no Hospital São Camilo, São Paulo, SP.

Endereço para correspondência — Av. Angélica, 916, cj. 206, CEP 01228, São Paulo, SP.

O risco de sangramento tem sido usado como argumento em favor do tratamento cirúrgico. Simpson[8] relata 16 casos de ulceração e sangramento dos hemangiomas, sendo um deles da genitália.

SUMMARY

The author presents a case of hemangioma of the spermatic cord. Hemangiomas are rare in the genital area. The surgery is the best form of treatment.

KEY WORDS: *HEMANGIOMA; SPERMATIC CORD; SURGERY.*

REFERÊNCIAS BIBLIOGRÁFICAS

1. Degni, M.; Ribeiro, C.; Nudel, J.E.: Hemangioma de glande. Rev. Paul. Med. 94: 40, 1979.
2. D'Esposito, R.F.; Ferraro, L.; Wogalter, H.: Hemangioma of the testis in an infant. J. Urol., 116: 677, 1976.
3. Gibson, T.E.: Angioma of glans penis: report of a case. J. Urol., 20: 501, 1928.
4. Jimenez, J.F.; Garcia, L.; Sole Ballcells, F.: Hemangioma renal. J. Urol. Nephrol., 1: 2, 1977.
5. Manuel, E.S.; Seery, W.H.; Cole, A.T.: Capillary hemangioma of the male uretra. Case report with literature review. J. Urol., 117: 804, 1977.
6. Robbins, S.L.: Patologia. 2ª Ed., Rio de Janeiro, Ed. Guanabara Koogan, 1969. p. 606.
7. Rodrigues Netto Jr., N.; Matucci, R.C.; Reinato, J.A.: Hemangioma penoescrotal. Rev. Assoc. Med. Bras., 22: 256, 1976.
8. Simpson, J.R.: Natural history of cavernous haemangiomata. Lancet, 2: 1.057, 1959.

Cisto hidático retrovesical*

JORGE EDUARDO NUDEL

RESUMO — O autor apresenta um caso de cisto hidático retrovesical, como causa de retenção urinária. O paciente foi submetido a cirurgia (marsupialização do cisto), evoluindo bem, voltando a apresentar micções normais.

(J. Bras. Urol. 14: 53, 1988)

UNITERMOS: HIDATIDOSE; CISTO RETROVESICAL.

INTRODUÇÃO

O primeiro caso de cisto hidático retrovesical foi descrito por Tysou (citado por Iacapraro[11]), em 1687. Em 1722, Morandi (citado por Ducassou[7]) apresentou um caso de retenção urinária devido a esta afecção. Muitos anos após, Deve[5], em 1901, descreveu sua patogenia, que mais tarde, em 1908, foi completada por Cranwell (citado por Pobil[14]). Benllch[1], numa revisão, relatou 177 casos publicados.

O cisto hidático retrovesical constitui rara localização da hidatidose, secundariamente a um cisto primitivo. Este localiza-se em uma víscera abdominal, em geral o fígado, que constitui o primeiro obstáculo à vinculação do parasita. O cisto primitivo pode localizar-se também no baço ou no epíploon[5]. A rotura do cisto primitivo pode liberar uma vesícula na serosa peritoneal e alcançar, por gravidade, o fundo de saco de Douglas, onde se fixa.

A sintomatologia está relacionada diretamente com a localização e tamanho do cisto. Nos cistos de pequeno tamanho, a sintomatologia é vaga ou pode não existir. Nos cistos hidáticos retrovesicais, a polaciúria e a disúria são os sintomas mais freqüentes[2].

DESCRIÇÃO DO CASO

J.N.A., espanhol, branco, 50 anos, apresentou-se com quadro de retenção urinária. Como antecedentes, referia que há um ano (1985) havia sido submetido a cirurgia da próstata e que há oito anos foi submetido a tratamento de cisto hidático hepático.

Ao exame físico, constatou-se massa no hipogástrio, que permaneceu de igual volume, consistência e localização após a sondagem e esvaziamento da bexiga. O toque retal revelou loja prostática vazia e presença de tumor liso, de consistência cística, superiormente à loja prostática. Os exames de laboratório revelaram discreta anemia com eosinofilia, reação de Weinberg positiva e reação de Cassoni negativa.

Fig. 1 — Urografia excretora, demonstrando desvio e dilatação dos ureteres devido à presença do cisto hidático retrovesical. A bexiga não está contrastada.

A urografia excretora demonstrou desvio e dilatação dos ureteres (figura 1). A cistografia (figura 2), em projeção lateral, mostrou a bexiga projetada para frente, devido à presença do cisto. O ultra-som demonstrou duas estruturas sem presença de ecos em seu interior, uma de menor tamanho, que correspondia à bexiga (em seu interior podia-se notar a presença do balão da sonda de Foley), e uma posterior, que correspondia ao cisto hidático (fig. 3).

O paciente foi submetido a cirurgia, tendo sido realizada a marsupialização do cisto. Teve alta hospitalar no 10º dia pós-operatório em boas condições.

* Trabalho realizado no Hospital São Camilo, São Paulo, SP.

Endereço para correspondência — Av. Angélica, 916, cj. 206, CEP 01228, São Paulo, SP.

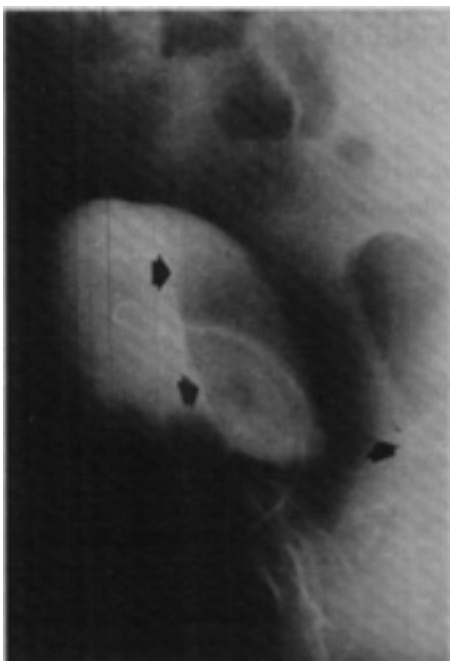

Fig. 2 — Cistografia (projeção lateral). Bexiga projetada para frente, deslocada pelo cisto. As setas delimitam o cisto.

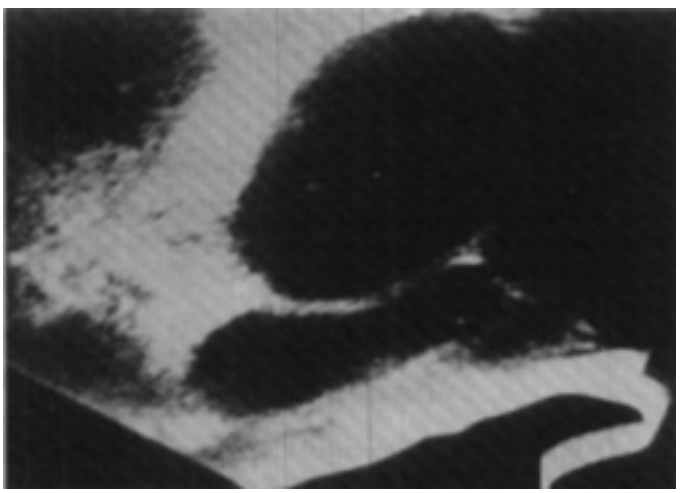

Fig. 3 — Ultra-sonografia pélvica, demonstrando duas estruturas sem ecos em seu interior; a de menor tamanho corresponde à bexiga e a maior ao cisto hidático.

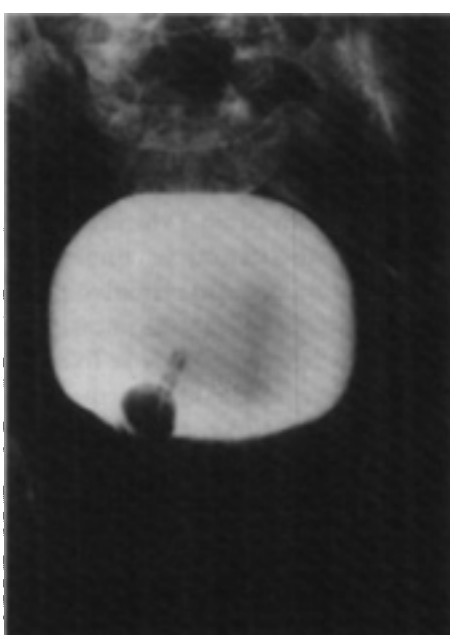

Fig. 4 — Cistografia: o contraste é rechaçado para a periferia, sem preenchimento do centro da bexiga devido à presença do cisto.

DISCUSSÃO

Os exames físico, radiográfico, ultra-sonográfico e laboratorial revelaram a presença de cisto hidático retroperitoneal.

Ao exame físico, alguns sinais permitem-nos diferenciar bexigoma de cisto hidático retrovesical. O sinal de Surraco[2] representa a possibilidade de se deprimir com facilidade o espaço retropúbico em caso de cisto. A permanência do tumor cístico, com igual característica de volume, consistência e localização[9], após a sondagem e esvaziamento da bexiga, alerta-nos para o diagnóstico. A percussão do cisto pode evidenciar o frêmito hidatídico, que, segundo Hughes[10], é patognomônico da enfermidade.

Ipiens[12] descreve um sinal característico nos casos de compressão central da bexiga exercida pelo cisto. À cistografia, o contraste é rechaçado para a periferia, devido à presença do cisto no centro da bexiga (figura 4).

As reações biológicas podem contribuir para a determinação da natureza da tumoração retrovesical. A positividade das reações depende do poder antigênico de cada cisto e da permeabilidade de suas paredes: os cistos jovens com paredes íntegras não apresentam reações positivas[4].

A eosinofilia está presente em 3 a 10% dos casos[13], não sendo considerada específica. A reação de Cassoni é positiva em 50% dos casos, mas não é prova específica, pois pode ser positiva em neoplasias renais e pulmonares[8]. A reação de Weinberg é positiva em 40% dos casos; quando positiva, tem valor quase absoluto para o diagnóstico[4].

O diagnóstico diferencial é feito com outras tumorações sólidas ou líquidas que oferecem semiologia semelhante à do cisto hidático retrovesical, como: diverticulos da parede posterior da bexiga, lipomas retrovesicais, cisto da vesícula seminal, cistos e tumores do úraco, cisto

do aparelho genital feminino, tumorações do reto e sigmóide, ascite tabicada e hidronefrose em rim ectópico[4].

SUMMARY

The author report a case of hydatic cist in retrovesical situation, causing urinary retention. The patient underwent surgery, and the follow up was good, with an adequate bladder voiding.

KEY WORDS: *HYDATIC CIST; BLADDER SURGERY.*

REFERÊNCIAS BIBLIOGRÁFICAS

1. Benllch, N.R.: Quiste hidatidico retrovesical de gran tamaño. Cirurg. Ginecol. Urol., 4: 150, 1952.
2. Benllch, R.; Sosa, P.: Grave insuficiencia renal por quiste hidatidico retrovesical. Arch. Esp. Urol., 12: 106, 1956.
3. Chauvin, H.F.; Bricot, R.: Hydatidose pelvienne à masque urologique. J. Urol. Nephrol. (Paris), 71: 107, 1964.
4. Cols, A.; Idoipe, J.I.; Solis, W.A.; Ferré, J.: Quiste hidatidico retrovesical; estudio de tres casos. An. Fund. Puigvert, 3: 237, 1973.
5. Deve, F.: L'echinococcose secondaire. Paris, Sociète d'Editions Scientifiques, 1901. p. 95.
6. Dimopoulos, C.: Kyste hydatique retrovesical associé à un adénome prostatique. J. Urol. Nephrol. (Paris), 73: 89, 1967.
7. Ducassou, J.: Encyclopédie Medico-Chirurgicale. Rein organes génito-urinaries. Paris, Editions Techniques, 1966. Tomo 11.
8. Ercole, R.: Quiste hidatídico retrovesical. Rev. Arg. Urol., 17: 113, 1948.
9. Gil Vernet, S.: Patologia urogenital. Madrid, Paz Montalvo, 1955. Tomo 11, Vol. 2, p. 1.469.
10. Hughes, F.A.; Schenone, H.: Urologia pediátrica. Buenos Aires, Intermedica, 1971. p. 550.
11. Iacapraro, G.: Quiste hidatídico retrovesical. Rev. Arg. Urol., 4: 211, 1935.
12. Ipiens, L.P.: Quiste hidatídico retrovesical. Cirurg. Ginecol. Urol., 13: 66, 1952.
13. Molina, L.R.: Quiste hidatídico retrovesical. Rev. Arg. Urol., 15: 251, 1946.
14. Pobil, J.; Diaz, M.: La hidatidosis paravesical. Cirurg. Ginecol. Urol., 4: 235, 1952.
15. Surraco, L.A.: Los quistes hidatidicos retrovesicales. Actas 11 Cong. Arg. Urol., Buenos Aires, 1973.

Co-denominação de Merle às técnicas de plicatura peniana para a correção da doença de Peyronie: uma justa homenagem

Através de recente revisão da literatura sobre a doença de Peyronie[1], pudemos observar que as técnicas cirúrgicas propostas são relativamente novas. Dentre elas, as de plicatura da túnica albugínea, com ou sem sua excisão, representam uma simplificação de procedimentos e garantia de bons resultados[2,4]. Entretanto, um trabalho praticamente desconhecido entre os especialistas demonstra que Merle, em 1899, foi o primeiro a utilizar a plicatura contralateral à curvatura peniana, a fim de reduzir o desvio ocasionado pela doença de Peyronie[3]. Dessa forma, nada mais justo do que homenagear esse autor, que ainda no século passado propôs um tratamento cirúrgico original, histórico e ao mesmo tempo atual para a moléstia de Peyronie, acrescentando seu nome como co-autor ou mesmo pai das técnicas de plicatura do eixo peniano.

REFERÊNCIAS BIBLIOGRÁFICAS

1. Begliomini, H; Gorga, C.F.A.: Doença de Peyronie: uma revisão objetiva. (No prelo).
2. Borrelli, M. et al.: Surgical correction of Peyronie's disease using Nesbit's technique — An excellent way to reconstruct erectile potency. World J. Urol., 1: 257, 1983.
3. Merle, N.M.: Contribution à l'étude de l'induration des corps caverneux, thèse, Toulouse, 1899, 320. Citado por Jolidon, C.; Zephir, D.; Ybert, G.: Considérations historiques sur la maladie de la Peyronie. Peu de choses ont change! J. Urol. Nephrol. (Paris), 90: 365, 1984.
4. Nesbit, R.M.: Congenital curvature of the phallus: report of three cases with description of corrective operation. J. Urol., 93: 230, 1965.

HÉLIO BEGLIOMINI
CLÁUDIO FRANCISCO ATÍLIO GORGA
Serviço de Urologia do HSPE-FMO

Em relação ao trabalho "A correção do sistema Gleason de graduação histológica com a presença de metástases ganglionares no adenocarcinoma da próstata", Palma, P.C.R.; Netto Jr., N.R., J. Bras. Urol., 13: 91, 1987, quais são as vantagens desse sistema sobre os demais?

GERALDO EDUARDO FARIA
Rio Claro, SP

Dentre os sistemas mais utilizados estariam os de Gleason, Mostofi e Böecking, dos quais os dois últimos levam em conta os caracteres citológicos, sendo classificados entre três graus.

O sistema Gleason não leva em consideração os caracteres citológicos; apresenta entretanto boa relação prognóstica, tanto com referência à sobrevida, quanto à presença de metástases. Além disso, é fácil de ser ensinado e aprendido, sendo o sistema de maior reprodutibilidade, tanto em estudos intra-observador, quanto inter-observador, permitindo avaliação multicêntrica bastante homogênea.

PAULO CESAR RODRIGUES PALMA
Professor Assistente de Urologia, Faculdade de Ciências Médicas, UNICAMP.

Em relação ao trabalho "Perfuração do cólon na nefrolitotomia percutânea", J. Bras. Urol., 13: 24, 1987, Netto Jr., N.R.; Lemos, G.C.; Fiuza, J.L.

Acredito que a baixa incidência de perfurações colônicas na realização da nefrolitotomia percutânea não justifique a realização de tomografia computadorizada em todos os casos, porém em situações especiais como o caso de rim em ferradura esta é imperativa, pelas alterações anatômicas, que aumentam em muito o risco de lesão do cólon.

SIDNEY GLINA
Urologista do Instituto H. Ellis

De acordo com o exposto no artigo, não recomendamos o uso rotineiro da tomografia computadorizada na realização da nefrolitotomia percutânea. Em alguns casos, como no sexo feminino e pacientes muito delgadas, o rim pode estar posicionado posteriormente no espaço retrorrenal, favorecendo a lesão do cólon nos procedimentos endourológicos. No rim em ferradura, a localização e morfologia anômalas exigem que a punção seja realizada póstero-medial e, portanto, em região mais afastada do cólon. A possibilidade de lesão do cólon é muito remota no rim em ferradura.

NELSON RODRIGUES NETTO JR.
Professor Titular de Urologia, FCM — UNICAMP.

DESTAQUE

CONDUTA NO CÂNCER PROSTÁTICO LOCALIZADO

Management of clinically localized prostate cancer.

National Institutes of Health Consensus Development Conference, june 15-17, 1987.

J. Urol., 138: 1.369, 1987.

A Sociedade Americana de Combate ao Câncer prevê 96.000 novos casos de câncer da próstata em 1987, dos quais, segundo o Colégio Americano de Cirurgiões, 50.000 são clinicamente localizados. A Sociedade de Câncer estima em 26.000 o número de mortes por câncer prostático em 1987.

O diagnóstico é em geral estabelecido pelo toque retal, em consulta de rotina ou em material proveniente de próstatas aumentadas e submetidas a ressecção endoscópica. Pacientes portadores de carcinoma localizado da próstata são assintomáticos ou apresentam sinais de retenção urinária.

Alguns tópicos controversos serão analisados:

1. *Qual a contribuição anatomopatológica e das técnicas por imagem no estadiamento do câncer prostático?*

É fundamental que sejam obtidos fragmentos, quer por biópsia, quer derivados de ressecção transuretral, ou também, através de citologia aspirativa da próstata, necessários para o estabelecimento do diagnóstico e estadiamento, os quais são essenciais para o planejamento terapêutico e avaliação do prognóstico.

Diversos métodos são usados e o sistema Gleason fornece cinco parâmetros tumorais, sendo os padrões predominante e secundário quantitativamente expressos, permitindo a avaliação numérica final.

A urocitometria, que analisa o conteúdo de ácido desoxirribonucléico (DNA), poderá indicar a maior agressividade biológica das células portadoras de DNA anormal. Entretanto, há necessidade de serem desenvolvidos mais estudos até que este método seja aceito como de valor prognóstico na prática médica.

A linfadenectomia pélvica é o método necessário para o reconhecimento de metástases ganglionares pélvicas. A indicação desse procedimento é parte integrante no planejamento da prostatectomia radical. Nenhum outro método substitui a linfadenectomia pélvica.

A avaliação bioquímica é essencial na fase inicial do estadiamento neoplásico. Fosfatases alcalina e ácidas são de valia na identificação de pacientes com doenças metastáticas. O antígeno específico prostático é específico do tecido prostático, porém não do câncer da próstata. Em geral, encontra-se mais freqüentemente elevado que a fosfatase ácida, em homens com câncer da próstata. Admite-se ter grande utilidade na monitorização da resposta terapêutica, quer local quer sistêmica.

O diagnóstico por imagem inclui: mapeamento ósseo, radiografia do tórax e avaliação do trato urinário superior (urografia excretora ou ultra-sonografia). Outros exames como ultra-sonografia transretal são de valor relativo, dependentes da experiência do examinador. A contribuição desse exame é a de tentar observar a integridade capsular, anatomia intraprostática e envolvimento das vesículas seminais. A tomografia axial computadorizada e a ressonância nuclear magnética, a exemplo da ultra-sonografia transretal, podem analisar a anatomia prostática, extensão tumoral periprostática e comprometimento das vesículas seminais. Entretanto, a adenopatia pélvica não é detectável.

2. *Qual é o paciente ideal para prostatectomia radical? Qual a morbidade do método e como minimizá-la, sem diminuir o potencial de cura?*

A prostatectomia radical consiste na extração completa da próstata e vesículas seminais, quer por via retropúbica quer perineal. O candidato à cirurgia deve ser um indivíduo em boas condições gerais, cujo tumor deverá estar definitivamente diagnosticado como forma localizada (A_2, B_1 e B_2). A linfadenectomia, em geral, é realizada precedendo a prostatectomia retropúbica e os glânglios deverão ser negativos. A linfadenectomia restrita às áreas da artéria hipogástrica, ilíaca externa e do nervo obturador diminuirá a incidência de linfedema e linfocele.

As complicações da cirurgia radical incluem a incontinência urinária, estreitamento uretral, impotência sexual e complicações menos freqüentes derivadas da anestesia e próprias das grandes cirurgias.

Incontinência urinária e estreitamento uretral são menos freqüentes e a potência sexual pode ser alcançada com o uso de técnicas de preservação dos nervos. Na maioria dos indivíduos mais jovens e com tumor de tamanho menor, restrito a um lobo, a potência sexual é preservada e a sobrevida de 15 anos equipara-se à população geral na mesma faixa etária.

3. *Quais os candidatos para radioterapia? Quais os métodos recomendados e qual o resultado a longo prazo quanto ao controle local da doença e sobrevida? Qual a morbidade do método e como evitá-la sem prejuízo do potencial curativo?*

Os candidatos à radioterapia são os pacientes cujo diagnóstico anatomopatológico definitivo é de estádio A_2, B e C. Os pacientes deverão, ao final do estadiamento, apresentar-se negativos quanto a metástases à distância.

A modalidade mais aconselhável é a radioterapia externa, podendo em casos selecionados ser usada a radiação intersticial, com ou sem associação à radioterapia externa.

A radioterapia como terapêutica exclusiva é acompanhada de lesões agudas e crônicas de tecidos normais, incluindo proc-

tite, enterite e cistite. Em geral, são fatos aceitáveis e de reversão espontânea; entretanto, podem adquirir caráter crônico e serem responsáveis por lesões graves e corrigíveis somente por cirurgias de grande porte. Os efeitos deletéricos da radioterapia podem ser diminuídos com o uso de procedimentos mais sofisticados, como o acelerador linear, planejamento terapêutico minucioso, incluindo o emprego da simulação e teste da tolerância individual.

A avaliação do resultado, à custa de biópsia pós-tratamento, pode ser de valor, porém ainda existem pontos obscuros. Admite-se que quando a biópsia mantém-se positiva, a chance de evolução da doença é maior.

A sobrevida nos tumores menos invasivos e mais diferenciados (A_2 e B) é equivalente à sobrevida da população geral da mesma faixa etária, numa análise efetuada dez anos posteriormente ao tratamento.

Nos tumores nos quais a invasão é maior, a sobrevida é menor, conseqüente à morte pela neoplasia.

4. *Deve-se utilizar como método adjuvante a radioterapia, hormonioterapia ou quimioterapia nos pacientes de alto risco?*

Não existem evidências científicas capazes de defenderem o uso de adjuvantoterapia pós-radioterapia ou cirurgia radical.

Conclusão — A prostatectomia radical e a radioterapia são formas efetivas de tratamento de tumores limitados à próstata. Diversos estudos efetuados demonstram resultados comparáveis quanto à sobrevida após dez anos. No entanto, existe documentação revelando que em grupos selecionados de pacientes a sobrevida após 15 anos e com ausência de neoplasia equivale à população geral da mesma faixa etária. Por outro lado, não existem dados suficientes para avaliar o resultado tardio da radioterapia quanto à capacidade de erradicação do tumor numa mesma porporção de pacientes. (N.R.N.J.)

ANDROLOGIA

EFEITO DO FUMO NA EREÇÃO PENIANA

The effect of cigarette smoking on penile erection.

K.P. Juenemann; T.F. Lue; J. Luo; N.L. Benowitz; M. Abozeid e E.A. Tanagho — Department of Urology, University of California School of Medicine e Clinical Pharmacology Unit, Medical Service, San Francisco General Hospital, San Francisco, Califórnia.

J. Urol., 138: 438, 1987.

A observação clínica sugere que o uso de cigarro diminui a função erétil em pacientes com insuficiência arterial moderada. Para avaliar os efeitos do fumo na fisiologia da ereção, os autores estudaram seis cães adultos e normais, da raça mongrel, nos quais se implantaram eletrodos bipolares ao redor dos nervos cavernosos. Após estimulação elétrica e obtenção da ereção peniana, a fumaça de um cigarro coletada em seringa de 60ml era liberada próxima à boca do animal, para ser inalada naturalmente. O nervo cavernoso foi estimulado repetidas vezes e amostras de sangue, para dosagens de nicotina e cotinina, além de gasometria, foram colhidas após cada cigarro. A pressão arterial sistólica, a pressão intracavernosa, o fluxo através da artéria pudenda interna e o fluxo venoso do corpo cavernoso foram medidos basalmente e com cada eletroestimulação, após inalação da fumaça. Cinco dos seis cães não obtiveram ereção completa após a inalação da fumaça de dois ou três cigarros. Ocorreu pequena diminuição do fluxo através da artéria pudenda interna e a capacidade de restrição ao fluxo venoso foi quase completamente abolida pelo fumo. Paralelamente, os mesmos fenômenos foram observados quando se injetou nicotina por via endovenosa em dois outros cães. Estes achados reforçaram a idéia de que o uso do cigarro pode contribuir para a impotência em alguns pacientes. (S.G.)

Duas figuras, seis tabelas e 17 referências.

PAPEL DO GIFT NO TRATAMENTO DO HOMEM OLIGOSPÉRMICO

The role of gamete intrafallopilan transfer (GIFT) in the treatment of oligospermic infertility

P.L. Matson; D.G. Blackledge; P.A. Richardson; S.R. Turner; J.M. Yovich e J.L. Yovich — University Australia, Nedlands, Western Australia e PIVET Medical Centre, Leederville, Perth, Western Australia.

Fertil. Steril., 48: 608, 1987.

A transferência de gametas intratrompas (GIFT) foi usada para tratar 32 casais nos quais o marido era oligospérmico ($< 12 \times 10^6$ espermatozóides móveis por ml de sêmen). Inicialmente, 100.000 espermatozóides móveis foram transferidos por trompa e não ocorreu gestação em 11 casos. A técnica foi então modificada de maneira que um número maior de espermatozóides móveis fosse transferido (de 110.000 a 900.000 espermatozóides por trompa) e 29% das mulheres engravidaram, sendo 325.000 espermatozóides o número mínimo transferido associado à gestação. Os autores concluem que a técnica do GIFT modificada, em que um maior número de espermatozóides é transferido com os oocitos, é uma terapia efetiva no tratamento de infertilidade por oligospermia. (S.G.)

Uma figura, duas tabelas e 21 referências.

QUAL É A INCIDÊNCIA DE VARICOCELE EM UMA POPULAÇÃO FÉRTIL?

What is the incidence of varicocele in a fertile population?

E.D. Kursh — Department of Surgery/Urology, Case Western Reserve University, Cleveland, Ohio.

Fertil. Steril., 48: 510, 1987.

O autor apresenta uma série de 100 homens com fertilidade comprovada, que se candidataram à vasectomia e que foram

examinados para a presença de varicocele. O diagnóstico foi feito clinicamente (varicocele clínica) e com estetoscópio Doppler (varicocele subclínica). Adicionalmente, o tamanho testicular foi medido. A faixa etária dos pacientes variou de 28 a 52 anos (média 36 anos). A média de filhos por homem foi de 2,5.

O diagnóstico de varicocele foi estabelecido em 61%. Em 17 pacientes a varicocele foi clinicamente encontrada, enquanto que em 44 era subclínica (oito bilaterais). O tamanho dos dois testículos foi discrepante em 22 pacientes, dos quais oito homens não tinham varicocele e em sete a varicocele era subclínica. O autor conclui que varicocele especialmente subclínica é achado extremamente comum, mesmo em populações de homens férteis; o que sugere que a varicocele subclinica não desempenha papel algum na infertilidade masculina. (S.G.)
Quatro referências.

NOVO MÉTODO PARA AVALIAR A MORFOLOGIA ESPERMÁTICA, COM VALOR PROGNÓSTICO PARA A FERTILIZAÇÃO "IN VITRO"

T.F. Kruger; A.A. Acosta; K.F. Simmons; R.J. Swanson; J.F. Matta; L.L. Veeck; M. Morshedi e S. Brugo — Clinica de Infertilidade do Hospital Tygerberg e Universidade de Stellenbasch, Africa do Sul, Departamento de Obstetricia e Ginecologia, Divisão de Endocrinologia Reprodutiva, Eastern Virginia Medical School e Laboratório de Andrologia, Departamento de Ciências Biológicas, Old Domimian University, Norfolk, Virginia.
Urology, 30: 248, 1987.

Estudo prospectivo foi planejado para avaliar a morfologia espermática como parâmetro para prever a ocorrência de fertilização em um programa de fertilização *in vitro*. Casais foram admitidos neste projeto quando a concentração espermática era > 20 milhões por ml e a motilidade > 30%. Baseado em novo e rigoroso critério de morfologia espermática, foram divididos prospectivamente em dois grupos. No grupo I (25 pacientes), a presença de espermatozóides normais foi < 14% e no grupo II (17 pacientes) a presença de espermatozóides normais foi > 14%, utilizado critério estabelecido previamente. Análise de regressão múltipla usada para avaliar diferentes parâmetros: concentração, motilidade e morfologia, contra fertilização e clivagem. O único fator que foi significantemente correlacionado com fertilização e clivagem foi morfologia espermática normal > 14% ($P < 0,0001$). O índice de fertilização por oocito e o índice de clivagem foi de 49,4% e 47,6% no grupo I e de 88,3% e 87% no grupo II ($P < 0,0001$). A taxa de gestação em desenvolvimento por laparoscopia e por embrião transferido foi de 4% e 5,5%, respectivamente, no grupo I e 18,3% e 18,5%, respectivamente, no grupo II (diferença não significante). Este estudo demonstra o valor da análise da morfologia do espermatozóide, segundo o critério recomendado em termos de previsão da ocorrência da fertilização e talvez gestação. (S.G.)
Uma tabela e 10 referências.

TRATAMENTO DA IMPOTÊNCIA SEXUAL NÃO-ORGÂNICA E DA DIMINUIÇÃO DO DESEJO SEXUAL COM GONADOTROFINA CORIÔNICA HUMANA: ESTUDO DUPLO CEGO

Human chorionic gonadotropin treatment of nonorganic erectile failure and lack of sexual desire: a double-blind study

J. Buvat; A. Lemoire e M. Buvat-Herbant — Association pour l'etude de la pathologie de l'Appareil reproducteur e de la Psychosomatique, Lille, França.
Urology, 30: 216, 1987.

Quarenta e cinco casos de impotência sexual não orgânica (39) a diminuição do desejo sexual (6) foram tratados, por um mês, com gonadotrofina coriônica humana (5.000 IU IM, duas vezes por semana) ou com placebo, usando método duplo cego. O tratamento com gonadotrofina obteve melhores resultados que o placebo (47% x 12%, $p < 0,05$) e houve melhora de um número maior de parâmetros sexuais (6/7) que com o placebo (2/7). O efeito da gonadotrofina no comportamento sexual não se correlaciona com a elevação dos níveis plasmáticos de testosterona. Aparentemente a gonadotrofina coriônica humana é uma opção útil no tratamento sexológico da disfunção erétil e diminuição do desejo sexual. (S.G.)
Três tabelas e 19 referências.

ESCAPE CAVERNOSO ATRAVÉS DA CRURA

Leakage through the crural edge of corpus cavernosum.

P. Puech-Leão; J.M.S.M. Reis; S. Glina; A.C. Reichelt — Instituto H. Ellis, São Paulo, Brasil.
Eur. Urol., 13: 163, 1987.

A drenagem venosa do corpo cavernoso é feita de dois sistemas: o da veia dorsal profunda do pênis e o das veias que se originam na extremidade crural de cada corpo cavernoso.

Em 24 pacientes com suspeita clínica de escape cavernoso e que não obtiveram ereção após intracavernosa de cloridrato de papaverina, associado a infusão de solução salina com fluxos maiores que 30ml/min, a compressão digital das raízes dos corpos cavernosos produziu ereção em sete, após a injeção de papaverina. Cinco pacientes obtiveram ereção e necessitaram fluxos de manutenção menores que 20ml/min para mantê-la, durante a compressão dos corpos cavernosos.

Vinte pacientes impotentes não responsivos à papaverina foram submetidos à cavernometria com e sem compressão dos corpos cavernosos. Destes, 17 apresentavam fluxos de manutenção de ereção maiores que 60ml/min, sendo que 14 mostraram redução de até 20% ou mais do fluxo após a compressão e em seis os valores enquadraram-se na faixa de normalidade.

Oito pacientes com o diagnóstico de escape cavernoso através do sistema crural foram submetidos à ligadura dos corpos cavernosos, 1cm abaixo da união destes, com o objetivo de excluir sua porção proximal. Sete referiram melhora significante da rigidez das ereções em um seguimento curto. Não houve complicações operatórias. (S.G.)
Uma tabela, três figuras e oito referências.

EFEITOS DO ULTRA-SOM NA ULTRA-ESTRUTURA DO TESTÍCULO HUMANO

Effects of ultrasound on ultrastructure of human testes

I. Grunberger; M.J. Suhrland; M.A. Greco; J. Glasser e S. Al-Askari — Departamentos de Urologia e Patologia, New York University Medical Center, New York, New York.

Urology, 30: 201, 1987.

Nos últimos anos o exame com ultra-som tem sido usado extensivamente na prática urológica. O aumento da exposição da população a essa técnica levanta questões quanto à possibilidade de eventuais efeitos indesejáveis.

Os autores estudaram 10 homens com idades entre 65 e 82 anos portadores de carcinoma metastático de próstata e que iriam ser submetidos a orquiectomia. Um dos testículos foi examinado continuamente durante 15 minutos com sonda de ultra-som de 3,5 MHZ, enquanto o outro testículo foi protegido. A orquiectomia foi realizada entre 24 e 72 horas após a exposição ao ultra-som e os testículos examinados por microscopia eletrônica. As células de Sertoli e as células germinativas em diversos estágios de diferenciação não apresentaram diferenças significativas entre o testículo exposto ao ultra-som e o controle.

Os autores concluem que todos os dados disponíveis são sugestivos de que o ultra-som não causa danos aos tecidos ou alterações genéticas. (J.C.S.T.)

INCONTINÊNCIA URINÁRIA

FENILPROPALAMINA NO TRATAMENTO DA INCONTINÊNCIA URINÁRIA DE ESFORÇO: ESTUDO DUPLO CEGO CONTROLADO EM 24 PACIENTES

Phenylpropanolamine in treatment of female stress urinary incontinence: double blind placebo controlled study in 24 patients.

L. Collste e M. Lindskog — Departamento de Urologia, Huddinge University Hospital, Estocolmo, e Departamento Médico, Laboratórios de Pesquisa, AB Leo, Helsingborg, Suécia.

Urology, 30: 398, 1987.

Vinte e quatro mulheres com incontinência urinária leve ou moderada foram tratadas com fenilpropanolamina (FPA), 50mg em duas doses orais por dia e com placebo por períodos de duas semanas, de acordo com estudo randomizado duplo cego cruzado. Aumento significante da pressão máxima de fechamento uretral foi notado após tratamento com FPA, mas o comprimento funcional na uretra não se modificou. A freqüência de perdas urinárias diminuiu significativamente durante o tratamento com FPA, embora a freqüência das micções não se tenha alterado. Catorze mulheres preferiram o tratamento com FPA, quatro preferiram o placebo e seis consideraram ambos inefetivos. Houve significante correlação entre a avaliação subjetiva, diminuição do número de episódios de perda urinária e aumento da pressão máxima de fechamento uretral. Os níveis plasmáticos de FPA não mostraram correlação com qualquer dos efeitos notados. Reações adversas foram poucas e sem importância. (S.G.)
Duas tabelas, três figuras e 23 referências.

INFECÇÃO

AIDS E TUMORES DE CÉLULAS GERMINATIVAS DO TESTÍCULO

AIDS and germ cell tumors of testis

A.N. Tessler e A. Catanese

Urology, 30: 203-204, 1987.

Os autores fizeram uma análise retrospectiva de todos os tumores testiculares tratados no "New York University Medical Center" entre 1980 e 1986, num total de 115 casos. Esses casos foram distribuidos em dois grupos: pacientes sem AIDS e pacientes com AIDS, *AIDS — related complex,* ou de alto risco. No grupo da AIDS foram observados 25 casos de tumores testiculares.

Os autores chamam a atenção para o aparecimento de grande número de tumores testiculares de células germinativas não seminomatosos e aventam a possibilidade deste tumor ser a primeira manifestação urológica da AIDS. Obviamente são necessárias maiores observações e análises estatísticas antes que essa conclusão seja estabelecida definitivamente. J.C.S.T.

"CHLAMIDIA TRACHOMATIS" E EPIDIDIMITE

The role of chlamydia trachomatis in epididymitis

J.B.F. Grant; C.B. Costello; P.J.L. Sequeira; N.J. Blacklock

Br. J. Urol. 60: 355, 1987.

Há evidências crescentes de que a *Chlamydia trachomatis* é causa importante de infecção no trato geniturinário.

Os autores realizaram estudos microbiológicos em 54 pacientes com epididimite e identificaram microorganismos infectantes em 28 pacientes (52%). *Chlamydia trachomatis* foi o agente infeccioso mais comumente isolado, ocorrendo em 15

pacientes; a seguir, *E. coli*, em nove pacientes. Em outros 17 pacientes (31%), cuja cultura foi negativa para qualquer tipo de germe, observaram evidências sorológicas sugestivas de infecção recente por *Chlamydia t.* A maioria dos pacientes com *Chlamydia* tinha menos de 26 anos, ao contrário dos pacientes acima de 35 anos, nos quais o germe mais freqüentemente isolado foram os coliformes.

Foram examinadas 12 companheiras dos pacientes com epididimite por *Chlamydia*, dos quais nove também foram positivas para este microorganismo.

Estes achados têm implicações terapêuticas importantes em pacientes com diagnóstico de epididimite, especialmente nos grupos etários mais jovens. (J.C.S.T.)

ONCOLOGIA

SUBFERTILIDADE: UM FATOR ETIOLÓGICO NO DESENVOLVIMENTO DO CÂNCER DE TESTÍCULO?

Subfertility: an etiologic factor in development of testicular cancer?

D.E., Johnson; J.J., Fueger; P.J. Alfaro; M.R. Spitz e G.R., Newell — Departamentos de Urologia e Prevenção e Controle de Câncer, Hospital M. D. Anderson, Universidade do Texas, e Tumor Institute, Houston, Texas.

Urology, 30: 199, 1987.

Disfunção gonodal com subfertilidade tem sido implicada como possível fator etiológico do câncer de testículo. A análise de 57 homens que eram casados antes do diagnóstico do câncer do testículo revelou que apenas 4 (9%) casais apresentaram problemas com a fertilidade. Os autores concluem que estes dados não corroboram a premissa de que o carcinoma testicular está associado à infertilidade masculina primária. (S.G.)
Um tabela e 16 referências.

TERAPIA TRÍPLICE NO TUMOR DE WILMS DO ADULTO

Triple therapy for adult Wilms tumor

C.J. Godec; S.J. Smith; M.B. Belzer e R.L. Strom.

Urology, 30: 147, 1987.

O tumor de Wilms em adultos é ainda considerado uma raridade. Foram relatados aproximadamente 170 casos na literatura. O diagnóstico final é geralmente estabelecido durante a cirurgia. Não há um diagnóstico radiológico específico para tumor de Wilms no adulto. Os autores relatam um caso de tumor de Wilms num homem preto de 22 anos de idade. O tumor foi removido por nefrectomia radical e foi classificado como estágio II. No pós-operatório, recebeu radioterapia na loja renal (4.000 rads) e quimioterapia com actinomicina D e vincristina. O paciente não apresentava recidiva seis anos após a cirurgia. Os autores fazem um revisão dos casos publicados de tumor de Wilms em adultos e enfatizam a importância do uso de esquema triplo (cirurgia, quimioterapia e radioterapia) no tramento desses casos. (J.C.S.T.)

ASSOCIAÇÃO DE ADENOCARCINOMA DA PRÓSTATA EM PACIENTES SUBMETIDOS À CISTOPROSTATECTOMIA POR CARCINOMA VESICAL

Coexisting adenocarcinoma of prostate in patients undergoing cystoprostatectomy for bladder cancer

H.N. Winfield; P. Reddy e P.H. Lange.

Urology, 30: 100, 1987.

Os autores avaliaram a histopatologia da próstata em 80 homens que entre 1981 e 1985 foram submetidos a cistoprostatectomia radical por carcinoma invasivo de células de transição de bexiga, operados no "Veterans Administration Medical Center", Minneapolis, Minnesota, EUA.

Estes estudos são justificados, porque nos últimos anos tornou-se comum o uso de cirurgias de substituição da bexiga por um reservatório intestinal continente após cistoprostatectomias radicais.

Nessas cirurgias, a manutenção da continência urinária depende não só da magnitude e freqüência das pressões dentro do segmento intestinal, mas também da boa preservação do esfíncter uretral externo. Assim sendo, alguns autores sugerem que o ápice da próstata, ou pelo menos sua cápsula, seja preservado para facilitar a anastomose da alça intestinal para obtenção de melhor continência urinária.

Das 80 peças cirúrgicas estudadas, 22 (28%) apresentaram também adenocarcinoma da próstata.

Os autores concluem que a alta incidência de adenocarcinoma de próstata concomitante, não diagnosticada pré-operatoriamente, desaconselha a preservação do ápice da próstata ou de sua cápsula nas cistoprostatectomias radicais, mesmo nos casos em que se pretende utilizar técnicas de substituição vesical (J.C.S.T.)

PEQUENOS CARCINOMAS RENAIS BILATERAIS

Small bilateral renal cell carcinomas

R.J. Coombs; E.J. Phillips; e S.H. Selman

Urology, 30: 111, 1987.

Os autores apresentam um caso de pequenas lesões renais bilaterais que foram observadas na tomografia computadorizada (TC) e que inicialmente foram interpretadas como cistos renais benignos. Na TC, os critérios de diagnóstico de cisto renal benigno são: 1) valores homogêneos de atenuação próximos da água; 2) ausência de ganho com injeção de contraste EV;

3) parede do cisto de espessura não mensurável; 4) superfície de transição regular com o parênquima renal.

No caso apresentado, todos os critérios de diagnósticos eram de cisto, com exceção dos altos valores de atenuação com 1,5mm de colimação. Ao ultra-som, a falta de aparência cística confirmou a característica sólida da lesão. A biópsia de aspiração com agulha fina não definiu a natureza benigna ou maligna. A biópsia a céu aberto demonstrou tratar-se de carcinoma renal múltiplo bilateral, sendo de 2,5cm o diâmetro do maior tumor.

Os autores concluem que na TC as pequenas lesões bem definidas, com coeficientes relativamente altos de atenuação, não podem ser interpretadas como cistos, sem prévia confirmação com o ultra-som. (J.C.S.T.)

HEMORRAGIA: UMA COMPLICAÇÃO DO CORIOCARCINOMA METASTÁTICO DE TESTÍCULO

Hemorrhage: a complication of metastatic testicular choriocarcinoma

R.J. Motzer e G.J. Bosi

Urology, 30: 119-122, 1987.

Os pacientes com coriocarcinoma apresentam risco de hemorragia. A maioria dos casos referidos ocorreu em pacientes com doença trofoblástica da gestação. Embora o coriocarcinoma no homem seja de ocorrência menos comum, existe tendência hemorrágica semelhante. Os autores apresentam três pacientes masculinos do "Memorial Sloan Kettering Cancer Center" que apresentaram hemorragia como conseqüência direta de coriocarcinoma metastático. A perda sanguínea foi maciça e resultou na morte de dois pacientes.

A hemorragia ocorreu em duas situações distintas: imediatamente após a quimioterapia e em pacientes com doença avançada, rapidamente progressiva.

O reconhecimento precoce dessa condição e o tratamento rigoroso têm importância crítica na conduta desses pacientes. A remoção cirúrgica das metástases sangrantes pode ser benéfica em casos selecionados. Esta se justifica, tendo em vista que o uso de quimioterapia combinada (tendo a cisplatina como base) apresenta resultados favoráveis em 70 a 80% dos pacientes com tumor testicular disseminado de células germinativas. J.C.S.T.

METÁSTASE DE ADENOCARCINOMA RENAL NO COTO URETERAL

Ureteral stump metastases from renal adenocarcinoma

K.E. Psihramis

Urology, 30: 220, 1987.

Os tumores uroteliais do sistema coletor renal e ureter recidivam freqüentemente no trato urinário inferior, na ordem de 20 a 58% dos casos em que é realizada nefroureterectomia incompleta. Em contraste, os tumores do parênquima renal só raramente dão metástases para o trato urinário inferior.

Os autores relatam um caso de adenocarcinoma renal que apresentou metástases no coto ureteral (32º caso da literatura de língua inglesa) um ano após a nefrectomia radical e que se manifestou por hematúria macroscópica. O diagnóstico pré-operatório foi realizado por pielografia ascendente do coto ureteral (defeito de enchimento) e biópsia do tumor (ureteroscopia).

Os autores discutem os diferentes mecanismos de propagação dessas metástases e consideram a via hematogênica a mais provável. Não é possível predizer quando ocorrerá a disseminação hematogênica do adenocarcinoma renal para o coto ureteral. Entretanto, se células neoplásicas são encontradas na citologia urinária antes da nefrectomia, ou se o tumor invade os vasos renais ou o sistema pielo-calicial, existe grande probabilidade de o paciente desenvolver metástase no coto ureteral; nesses casos, estaria indicada a nefroureterectomia completa. (J.C.S.T.)

BETA-HC6 FALSO-POSITIVO NO CÂNCER TESTICULAR

False positive beta-human chorionic gonadotropin in testicular cancer

J.L. Mohler; P.F. Siami; e R.C. Flanigan

Urology, 30: 252, 1987.

Determinações séricas de beta-gonadotrofina coriônica humana (β-HCG) são fundamentais na avaliação de pacientes portadores de tumor testicular de células germinativas. O β-HCG é uma glicoproteína normalmente elaborada por células multinucleadas gigantes sinsiciotrofoblásticas e pode ser detectada em mais de 60% de pacientes com tumores de células germinativas não seminomatosos. Seu valor como marcador tumoral está bem estabelecido. Os níveis de β-HCG normalizam-se após completa remoção cirúrgica e/ou quimioterápica. A persistência de níveis elevados sugere resposta terapêutica incompleta; elevações após a normalização dos níveis séricos indicam recidiva tumoral.

Os autores relatam um caso de paciente com câncer testicular submetido à cirurgia por doença residual após quimioterapia, porque apresentava níveis persistentemente elevados de β-HCG e presença de massa retroperitoneal demonstrada pela tomografia computadorizada. Entretanto, a peça cirúrgica não mostrava células tumorais viáveis; continha somente tecido necrótico. Exames especializados revelaram na mesma níveis elevados de β-HCG. Aparentemente a β-HCG estava contida dentro das metástases necróticas e, à medida que este tecido era fagocitado, a β-HCG era lentamente liberada na circulação, mantendo assim níveis séricos elevados, dando interpretações falso-positivas.

Este caso sugere que os pacientes com tumor testicular que foram tratados por quimioterapia e que aparentemente obtiveram resposta completa por todos os outros critérios de avaliação, a persistência de níveis séricos de B-HCG discretamente elevados não significa necessariamente que o mesmo apresenta carcinoma residual. (J.C.S.T.)

PROGNÓSTICO DE PORTADORES DE CARCINOMA DE CÉLULAS TRANSICIONAIS DA PELVE E URETER PROXIMAL

Prognostic variables in patients with transitional cell carcinoma of the renal pelvis and proximal ureter

C. Reitelman; I.S. Sawczuk; C.A. Olsson; P.J. Puchner e M.C. Benson

J. Urol., 138: 1.144, 1987.

Numerosas publicações têm advogado o uso de condutas conservadoras de cirurgias com preservação do parênquima renal, em casos de carcinoma de células de transição do trato urinário superior. Avanços tecnológicos recentes, tais como ureteroscopias e nefroscopias percutâneas, tornaram possível a remoção desses tumores com preservação do parênquima renal. Para definir o valor desses procedimentos na abordagem terapêutica dessas neoplasias, os autores analisaram retrospectivamente 31 pacientes que foram submetidos a nefroureterectomias por carcinomas de células de transição de pelve renal e/ou ureter superior. Eles observaram que carcinomas de células de transição de alto grau histológico (III ou IV) ou com história de tumor vesical de aparecimento simultâneo ou posterior, representavam fatores desfavoráveis no prognóstico. Por outro lado, quando a histologia desses tumores era de baixo grau (I ou II), a perspectiva de cinco anos de sobrevida era de 100%.

Em vista desses achados, os autores consideram que somente os pacientes com tumores de baixo grau histológico e sem história pregressa ou atual de tumor vesical poderiam ser considerados candidatos para tratamentos conservadores ou com preservação do parênquima renal. (J.C.S.T.)

TUMORES MÚLTIPLOS DE URÓTELIO BILATERAIS E SIMULTÂNEOS DA PELVE RENAL

Multiple simultaneous bilateral urothelial tumours of the renal pelvis

G. Aselmo; A. Rizzotti; E. Felici; E. Bassi e Maccatrozzo

Br. J. Urol., 60: 312-315, 1987.

Os tumores uroteliais bilaterais simultâneos são raros e sua incidência é de 2 a 9% para tumores ureterais e de 1 a 1,9% para tumores da pelve renal. Esses tumores bilaterais apresentam extrema dificuldade ao urologista na escolha de conduta terapêutica adequada.

Os autores apresentam três casos de carcinoma de células de transição da pelve renal de ocorrência bilateral simultânea. Em um dos casos, a bexiga e a uretra também estavam envolvidas. As informações obtidas com estudos ràdiológicos (particularmente a angiografia renal) e a citologia urinária permitiram definir com precisão a localização dos tumores e o grau de malignidade dos mesmos. Baseada nos achados pré-operatórios, a abordagem cirúrgica foi adaptada para cada caso individual e consistiu de papilectomia, pielectomia parcial ou heminefrectomia associada com nefroureterectomia contralateral. Num dos casos, foi realizada cistouretrectomia total. Longo seguimento pós-operatório de 5 a 8 anos revelou ausência de recidiva tumoral. J.C.S.T.

TERAPIA COADJUVANTE NO TRATAMENTO DE METÁSTASES CEREBRAIS DE TUMORES NÃO SEMINOMATOSOS DO TESTÍCULO

Improved survival after brain metastases in nonseminomatous germ cell tumours with combined modality treatment

D. Raghavan; J.F. Mac Intosh; R.M. Fox; J. Rogers; P. Duval e M. Besser

Br. J. Urol., 60: 364, 1987.

No passado, o desenvolvimento de metástases centrais no câncer testicular geralmente indicava péssimo prognóstico, com sobrevida média de seis semanas.

Os autores apresentam quatro casos de pacientes com tumor testicular não seminomatoso de células germinativas, que revelaram metástases cerebrais clinicamente documentados. Três desses pacientes sobreviveram mais de 12 meses após o diagnóstico das metástases; dois deles ainda estavam vivos e sem manifestações de doença, após, respectivamente, 78 e 31 meses. Todos esses pacientes receberam simultaneamente diferentes modalidades de tratamento: irradiação cerebral total e/ou craniotomia; quimioterapia sistêmica polivalente (tendo a cisplatina como base); metotrexato intratecal (três pacientes); tratamento sintomático com corticosteróide e anticonvulsivantes.

Os autores concluem, com base nessa experiência e de outros (total de 14 casos com mais de 12 meses de sobrevida), que os resultados são encorajadores e acreditam que esses pacientes deveriam ser tratados intensivamente, numa tentativa de obtenção de cura. (J.C.S.T.)

TRAUMA

INSUFICIÊNCIA RENAL E MORTALIDADE APÓS NEFRECTOMIA POR TRAUMA SEVERO EM PACIENTE POLITRAUMATIZADO: SEM RISCOS EXCESSIVOS

Renal failure and mortality after nephrectomy for severe trauma in multiply-injured patient: no inordinate risk

A.S. Cass; F.B. Cerra; M. Luxemberg; R. Strate; J.F. Perry
Urology, 30: 213-215, 1987.

O tratamento do trauma renal grave continua controvertido. Recentemente, dois artigos conflitantes descreveram os efeitos da nefrectomia parcial ou total na função renal de politraumatizados com lesão renal grave. Um grupo de pesquisadores concluiu que a cirurgia renal causou nítido comprometimento da função renal e contribuiu para o aumento da incidência de insuficiência renal aguda e da taxa de mortalidade nesses pacientes. Outro grupo de pesquisadores observou que a insuficiência renal somente ocorreu após a nefrectomia por trauma renal e nos casos em que havia associação de septicemia grave.

Os autores fizeram um estudo retrospectivo para avaliar o efeito da nefrectomia total ou parcial em pacientes politraumatizados, tendo em vista o fato de serem favoráveis à indicação de cirurgia imediata no tratamento desses casos. Estudaram 88 pacientes que se enquadravam dentro do critério de politraumatizado com lesão renal grave (laceração, ruptura ou lesão de pedículo) e que apresentavam avaliação da função renal. Neste grupo, foram realizados 50 nefrectomias (total ou parcial), 23 renografias e em 15 pacientes não foi realizada nenhuma cirurgia renal.

Os autores confirmaram que a nefrectomia por si não foi a principal causa de insuficiência renal aguda ou de morte. Os pacientes submetidos a nefrectomia por laceração renal apresentaram os mesmos índices de insuficiência renal aguda e mortalidade que aqueles que receberam tratamento conservador.

Os autores concluem que os urologistas não devem hesitar em realizar uma nefrectomia total ou parcial em casos de trauma renal, quando julgarem que esta cirurgia está indicada, apenas por temerem que essa conduta poderá precipitar uma insuficiência renal letal. J.C.S.T.

TRAUMA UROLÓGICO NOS POLITRAUMATIZADOS

Urological trauma and severe associated injuries

S.J.M. Monstrey; C.V. Werken; F.M. Debruyne, R.J.A. Goris
Br. J. Urol., 60: 393, 1987.

Apesar da crescente experiência na manipulação das lesões do trato urinário, permanecem ainda sem resposta muitas questões referentes aos métodos ideais de diagnóstico e de tratamento. Mesmo em casos de lesão isolada do rim, da bexiga e da uretra, pode haver variação na abordagem terapêutica. Nos pacientes com múltiplos traumas e lesões graves, a manipulação dos mesmos é ainda mais controvertida.

Os autores apresentam uma análise de 653 pacientes traumatizados, que foram atendidos entre 1972 e 1983, dos quais 212 casos portavam lesões do trato urinário, associadas a lesões múltiplas de outros órgãos.

Esses dados foram comparados com 441 casos de outros pacientes que apresentavam lesões isoladas do trato urinário e que foram atendidos no mesmo período.

Os autores enfatizam vários aspectos: 1) a grande incidência e maior gravidade do trauma urológico nos casos de pacientes politraumatizados; 2) dificuldades para o diagnóstico dessas lesões e a necessidade de avaliação radiológica imediata; 3) o uso de derivação urinária nos casos de lesão do trato urinário inferior; 4) discutem diferenças na abordagem terapêutica das lesões renais dos pacientes politraumatizados. Os autores salientam a indicação de exploração cirúrgica nos casos de laceração renal associada a lesões graves de outros órgãos. (J.C.S.T.)

DIVERSOS

UM SUBSTITUTO VESICAL COM ESFÍNCTER CONTROLADO: TÉCNICA DE "KOCK POUCH"

An appliance-free sphincter-controlled bladder substitute: the urethral Kock Pouch

M.A. Ghoneim; N.G. Kock; G. Lycke; E.L. Shehab e A.B. Din
J. Urol., 138: 1.150-1.154, 1987.

A derivação urinária faz parte de qualquer operação que acarrete a remoção da bexiga para o tratamento do câncer. Para atenuar a significativa perda funcional das cistectomias e os problemas decorrentes do uso de bolsas coletoras nas derivações urinárias, foram propostas muitas operações que visaram criar um reservatório urinário com controle esfincteriano. Os autores apresentam os resultados operatórios de uma bolsa de Koch modificada que foi realizada em 16 pacientes submetidos a cistoprostatectomia radical por câncer de bexiga. A técnica consiste na criação de uma bolsa de Koch com uma válvula para a prevenção de refluxo urinário para os ureteres. A bolsa depois é anastomosada ao coto uretral. O seguimento pós-operatório foi de apenas três a nove meses; entretanto, à urografia excretora, não foram observadas deteriorações do trato urinário superior e a neobexiga apresentou boa capacidade evacuadora com volume residual mínimo. Estudos urodinâmicos revelaram reservatórios com volume maior de 300ml e pressões inferiores a 40cm de água. Todos os pacientes apresentaram continência diurna e apenas quatro apresentaram incontinência noturna, três dos quais mostraram resposta favorável ao tratamento medicamentoso. Os autores concluem que essa cirurgia é adequada para os casos de cistectomia por câncer, em que é possível preservar a uretra. J.C.S.T.