VOLUME 1 Abril-Junho de 1975 NÚMERO 2

JORNAL BRASILEIRO DE UROLOGIA

Redator Chefe: Alberto Gentile

Editor: Bernardo M. de Almeida

Cons. Editorial:Aday Coutinho, Pedro Albuquerque, Rodolpho Flávio Forster, Roger Guimarães Levinsohn e Sergio d'Avila Aguinaga.

SUMÁRIO

EDITORIAL

FLAGRANTES HISTÓRICOS

RIM EM FERRADURA

ADENOCARCINOMA MUCINOSO PRIMÁRIO DA PELVE RENAL

LITÍASE EM BACINETE INTRA - RENAL

CARBENICILINA ORAL NA INFECÇÃO URINÁRIA

PIONEFROSE

EXTRAVAZAMENTO PERIPÉLVICO DURANTE A UROGRAFIA

ALCAPTONÚRIA

ANOMALIAS URETERAIS

BLASTOMICOSE URETERAL. UM ACHADO DE NECRÓPSIA

URETEROLITOTOMIA VAGINAL

DIAGNÓSTICO CLÍNICO DA TUBERCULOSE URINÁRIA

TRATAMENTO CIRÚRGICO DO REFLUXO VÉSICO - URETERAL PRIMÁRIO PELA TÉCNICA DE GREGOIR

40 ANOS DE EXPERIÊNCIA NO DIAGNÓSTICO E TRATAMENTO DE INCONTINÊNCIA URINÁRIA NA MULHER

LA HEMOLISIS NO ES LA CAUSA DEI SÍNDROME TRANSURETRAL. EL USO DE SOLUCIONES NO HEMOLITICAS NO PREVIENE QUE OCURRAM DICHOS SÍNDROMES

HIPOSPÁDIAS

TRATAMENTO CIRÚRGICO DA ELEFANTÍASE PENOESCROTAL

CRIPTORQUIDIA E TUMOR

CARCINOMA ESPINOCELULAR DA URETRA BULBOMEMBRANOSA COM FÍSTULA URETRO - PERINEAL

ORGANIZAÇÃO DE UMA COMUNIDADE UROLÓGICA

NOTICIÁRIO

XV CONGRESSO BRASILEIRO DE UROLOGIA – PALÁCIO DAS CONVENÇÕES ANHEMBI – DE 9 A 14 DE NOVEMBRO DE 1975 – SÃO PAULO

JORNAL BRASILEIRO DE UROLOGIA
ÓRGÃO OFICIAL DA SOCIEDADE BRASILEIRA DE UROLOGIA

DIRETORIA

Presidente:
Thirso dos Santos Monteiro (RS)

Vice-Presidente:
João Átila Rocha (PR)

Secretário Geral:
Sérgio d'Avila Aguinaga (RJ)

Secretários:
Roger Guimarães Levinsohn (RJ)
Pedro de Albuquerque (RJ)
Gilberto Meneses de Góes (SP)

Tesoureiros:
Rodolpho F. Forster (RJ)
Aday Coutinho (RJ)

Bibliotecário:
José Oswaldo Soares (CE)

Redatores dos Anaes:
Geraldo Aguiar Chaves (PI)
Ubaldino Barbosa (BA)
Jacinto Londres Gonçalves Medeiros (PB)

Presidentes das Seções Estaduais:
Adroaldo Rodrigues Neiva – (BA)
Eudes Fernandes de Andrade – (DF)
Roberto Zanandréa – (ES)
Corintho Santos F.º – (GO)
Aparício Silva de Assis (MG)
Roberto Lobato da Costa – (PA)
Jacinto Londres Medeiros – (PB)
João Átila Rocha – (PR)
Ruy Pinto Cunha – (PE)
Gerardo Aguiar Chaves – (PI)
Carlos Ary Vargas Souto – (RS)
Léo Mauro Xavier – (SC)
Gilberto Meneses de Góes – (SP)
José Oswaldo Soares – (CE)

REDAÇÃO E ADMINISTRAÇÃO

AV. COPACABANA, 1183 – GR 1104 – TELEFONE – 267-4296
Copacabana – ZC-37
20.000 – Rio de Janeiro – RJ

Composto e impresso nas oficinas do Serviço Gráfico do IBGE. – Avenida Brasil, 15.671.
Rio de Janeiro – RJ

CONSELHO CONSULTIVO

Afiz Sadi (SP), Alberto Motta (RJ), Álvaro Cumplido de Sant'Ana (RJ), Antero Coelho (DF), Aparício Silva de Assis (MG), A.A. da Mota Pacheco (SP), Carlos Cardoso Rudge (RJ), Carlos Pandolpho Teixeira (ES), Darcy Vilela Itiberê (SP), Domilson Maul de Andrade (PB), Gerardo Aguiar Chaves (PI), Gilberto Menezes de Góes (SP), João Átila Rocha (PR), Jorge Valente Filho (BA), Léo Mauro Xavier (SC), Marcelo Costa Lima (PE), Nader Salles Nahar (RJ), Nilton Velmovitsky (RJ), Paulo F. Albuquerque (RJ), Roberto Lobato da Costa (PA), Roberto Rocha Brito (SP), Ruy Goyana (RJ), Thirso dos Santos Monteiro (RJ) e Wilton Adriano da Silva (GO).

Editor-Geral:
Bernardo M. de Almeida
Secretário de Redação:
Aday Coutinho

Para referência bibliográfica:
J. Br. Urol.

AOS COLABORADORES

O "Jornal Brasileiro de Urologia" propõe-se a publicar artigos originais, notas prévias, atualizações e outras notas que representem significativa contribuição ao avanço do conhecimento em todos os campos da Urologia e todas as especialidades relacionadas, de autoria de especialistas ou outras profissões técnicas.

Todo e qualquer material deverá ser enviado à Sociedade Brasileira de Urologia, Av. Copacabana n.º 1183 gr. 1104 – ZC.37 Rio de Janeiro – E. do Rio de Janeiro – 20.000, recebendo o autor um comprovante da entrega do artigo, que será submetido à apreciação do Conselho Editorial, o qual julgará da oportunidade de sua publicação e poderá propor modificações necessárias ao seu enquadramento nas normas da revista.

Os artigos deverão ser datilografados em espaço duplo, com ampla margem e apresentação facilmente compreensível e metódica. As ilustrações deverão ter no verso, escrito a lápis, o nome do autor e o título do trabalho e virem acompanhadas das respectivas legendas. As cópias fotográficas devem ser tiradas em papel brilhante e os desenhos devem ser feitos a tinta preta (nanquim) sobre papel branco.

É obrigatório o envio dum resumo do artigo, vertido para o inglês.

As referências deverão obedecer às normas da Associação Brasileira de Normas Técnicas, Normalização da documentação no Brasil, 2. Ed., Rio de Janeiro, Inst. de Bibliografia e Documentação, 1964.

Separatas em número de 25 serão fornecidas gratuitamente aos autores quando solicitadas antecipadamente.

O "Jornal Brasileiro de Urologia" é editado trimestralmente com 4 números que compõem um volume.

O preço da assinatura anual é de Cr$ 200,00.

Mudança de endereços deve ser comunicada com 60 dias de antecedência.

Para as citações de artigos de periódicos, a referência deve ser assim estabelecida: autor do artigo, sobrenome em letras maiúsculas, seguido do(s) prenome(s) separado(s) do sobrenome por vírgula, ponto; título do artigo, ponto; título do periódico em grifo ou negrita, vírgula; local de publicação, vírgula, número do volume, em destaque; número do fascículo, entre parênteses; páginas, inicial e final do artigo, precedidas por dois pontos, vírgula: data do volume ou fascículo, ponto. Ex.: KIM, H.C. & D'IORIO, A. Possible enzymes of monoamine oxidase in rat tissues. *Canad. J. of. Biochem.*, Ottawa, 46 (4): 295-297, abril 1968.

Para as citações de livros, a referência deve ser assim estabelecida: autor, sobrenome em letras maiúsculas, seguido do(s) prenome(s) separado(s) do sobrenome por vírgula, ponto; título da publicação, em grifo ou negrita, ponto; número de edição, ponto; local de publicação, vírgula; editor, vírgula; ano de publicação, ponto, número de páginas ou de volumes (havendo mais de um). Ex.: RACE, R.R. & SANGER, R. *Blood groups in man.* 4. ed. Philadelphia, F.A. Davis Co., 1962. 231 p.

Para as citações de trabalhos publicados em livros, a referência deve ser assim estabelecida: autor da colaboração, sobrenome em letras maiúsculas, seguido do(s) prenome(s) separado(s) do sobrenome por vírgula, ponto; título da colaboração, ponto; editor-autor (diretor, organizador, compilador, etc.), precedido de *"In"*, título da publicação, em grifo ou negrita, ponto; número de edição, ponto; local de publicação, vírgula; editor, vírgula; data, vírgula; páginas, inicial e final, ou página determinada da colaboração. Ex.: BLATNER, R. J. Measles. *In*: NELSON, E.W. *Textbook of pediatrics.* 2. ed. London, W.B. Saunders, 1964, p. 352.

Em qualquer caso, o sobrenome dos autores será indicado por ordem alfabética, prevalecendo, no caso de haver mais de um no mesmo trabalho, o do primeiro citado.

N.B. – O JBU reserva-se todos os direitos sobre os artigos nele publicados. Sua reprodução, parcial ou total, deve indicar a fonte de origem.

editorial

JERÔNIMO GERALDO DE CAMPOS FREIRE

Em seu primeiro editorial, sentimos as palavras de Geraldo de Campos Freire, impregnadas de vida e de fé no futuro desta revista, no qual prometia todo o seu apoio, convocando, outrossim, todos os urologistas brasileiros a lutarem sempre pelo seu engrandecimento.

Longe estávamos de pensar que o destino o arrebataria de nosso convívio tão brusca e violentamente.

Há homens que são aquinhoados, além de uma inteligência excepcional, também de uma vontade férrea e tenacidade no querer.

Geraldo de Campos Freire possuía tais predicados.

Para personalidades deste jaez, todas as tarefas são fáceis, não existindo barreiras ou obstáculos capaz de detê-los.

Faleceu quando na Presidência da Sociedade Brasileira de Urologia. Era filho do Dr. Norberto de Campos Freire e de Dna. Balbina de Campos Freire. Nascido em Campinas, a 11 de agosto de 1910, fez seus primeiros estudos nessa cidade, concluindo o curso secundário no Ginásio Culto à Ciência, em 1930. Ingressou, em 1931, na Faculdade de Medicina, onde colou grau em 1936, iniciando sua carreira universitária como urologista.

Transfere-se, em 1946, para o Rio de Janeiro, onde, após submeter-se a concurso, para o Hospital dos Servidores do Estado, é aprovado em primeiro lugar. Em 1948, conquistou a docência-livre na Faculdade Fluminense de Medicina e na Faculdade de Medicina do Paraná. Em 1950, fez a docência-livre na Faculdade de Medicina de São Paulo, sendo aprovado com distinção e, em 1953, venceu o concurso à cátedra de Urologia da Faculdade de Medicina da Universidade de São Paulo.

Possuía grande número de trabalhos publicados, destacando-se os referentes às bexigas artificiais, hipertensão renovascular e transplantes renais, de que foi o pioneiro no Brasil, tendo, juntamente com sua equipe, realizado cerca de 260 intervenções de transplante.

Proferiu conferências em grandes centros médicos americanos e europeus sobre este assunto. Era membro efetivo e delegado brasileiro junto à Sociedade Internacional de Urologia.

Todos nós temos a consciência da perda sofrida e o quanto ele ainda poderia dar à urologia brasileira.

A Geraldo de Campos Freire, mestre, nossas lágrimas e nossas saudades.

A Geraldo de Campos Freire, nosso adeus, até a eternidade.

THIRSO MONTEIRO

flagrantes históricos

No expediente da sessão de 8.6.27, Estellita Lins fez referência ao tópico do Estatuto que recomendava à Sociedade promover "Congressos de Urologia". Enalteceu o valor dessas reuniões, tanto do ponto de vista científico como no respeitante ao aspecto social. E consultou a Casa sobre a organização, ainda naquele ano, de uma reunião de tal importância e magnitude.

Na sessão de 22.6.27, e ainda com referência ao Congresso Brasileiro de Urologia em perspectiva, o Dr. Rolando Monteiro propõe, e é aprovado, que "não sejam dadas quaisquer teses para discussões", destarte permitindo-se ampla liberdade a seus participantes na escolha de temas individuais a serem no mesmo apreciados. Todavia, pelas pesquisas realizadas, esse Congresso não veio a se concretizar.

Na sessão de 6.7.27, é recebido como Titular na Sociedade, e na ocasião saudado pelos Drs. Rolando Monteiro e Castro Lima, o eminente clínico Dr. Crissiuma Filho que, em 1929, veio a ser eleito seu terceiro Presidente. Nesta reunião, o Dr. Amarílio Sucena voltou a focalizar o assunto das "Anurias ophidicas", concluindo que a "decapsulação renal", método terapêutico então em uso, era contra-indicada em tais casos.

Em 20.7.27, a Sociedade Brasileira de Urologia homenageou o Dr. Oscar Ivanissevich, quando este compareceu à sessão para realizar uma conferência sobre "A operação racional para o tratamento da varicocele (processo do Autor)", cuja técnica descreveu e foi muito aplaudida. Tanto Ivanissevich como o Prof. José Arce, seu Chefe, foram na ocasião eleitos membros honorários da S.B.U.

rim em ferradura

ROBERTO ROCHA BRITO – RONALDO ZULIAN – JOSÉ ALBUQUERQUE – AMILTON JOSÉ BORGES

O rim em ferradura (R.F.) origina-se, entre as 4.ª e 5.ª semanas da vida intra-uterina, da fusão dos dois blastemas renais, antes de sofrerem migração e rotação.

As massas renais localizam-se, por isso, mais caudalmente, na altura da 3.ª ou 4.ª vértebra lombar, e as pélvis apresentam-se em posição anterior.

A fusão pelo pólo inferior ocorre em 95% dos casos. Outras anomalias podem coexistir. O istmo geralmente cruza diante dos grandes vasos e contém parênquima funcionante [4, 7, 11].

Sua incidência é calculada em 1:500 a 1:1000 nascimentos, [4, 7] ou ainda, em 0,1 a 0,2% da população.

O clássico estudo de Gutierrez [11] divide clinicamente os casos de R.F. em 3 categorias:

1 – RIM EM FERRADURA: Sem alterações patológicas nem sintomas.

2 – DOENÇA DO RIM EM FERRADURA: Sem alterações patológicas, mas com sintomas gastrintestinais, miccionais, dores lombares ou mesmo a síndrome de Rovsing, constituída por crise dolorosa lombar à hiperextensão da coluna, com alívio à anteflexão. A compressão dos plexos nervosos e da drenagem urinária é considerada responsável pelo quadro sintomático.

3 – RIM EM FERRADURA DOENTE: Por qualquer alteração patológica que possa afetar um rim normal (uronefrose, cálculo, infecção, tumor).

As geralmente delicadas intervenções operatórias em casos de R.F. impõem, devido às anomalias vasculares, a necessidade de uma definição diagnóstica precisa e rigorosa pelo urologista, visando orientação terapêutica segura.

DIAGNÓSTICO DO R.F.

É geralmente conseguido pelos exames radiográficos, já que a palpação da anomalia é raramente conseguida no exame de rotina e os sintomas não são patognomônicos.

A radiografia simples poderá mostrar o contorno do R.F. ou um cálculo sobre a coluna lombar (fig. 1). Na urografia excretora, as pélvis anteriorizadas e mal rodadas, quando elas não se superpõem à coluna, formam com esta um ângulo agudo, e alguns cálices se orientam medial e inferiormente (fig. 2). A uronefrotomografia permite melhor visibilização do istmo (sínfise), bem como das vias coletoras, em seus vários cortes.

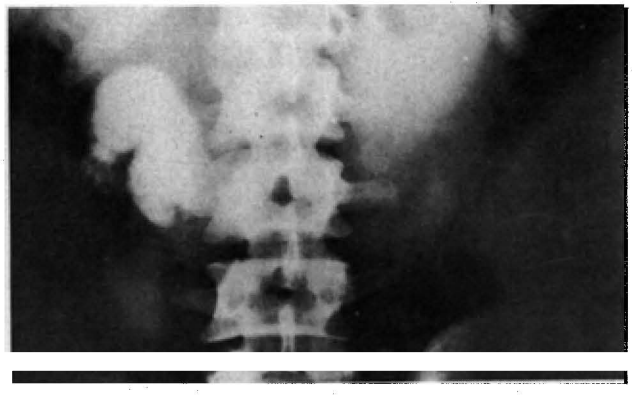

Fig. 1 — RX simples: cálculo coraliforme em rim em ferradura

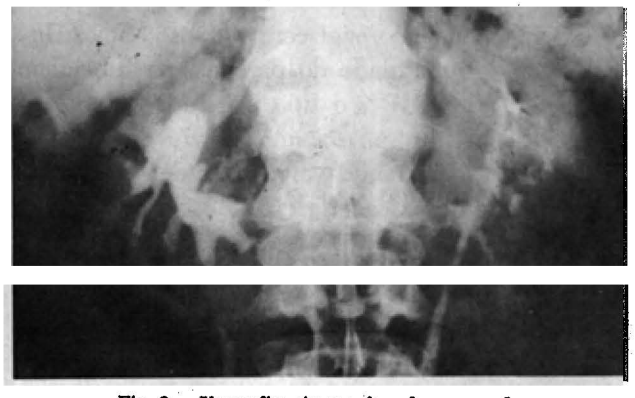

Fig. 2 – Urografia: rim em ferradura normal

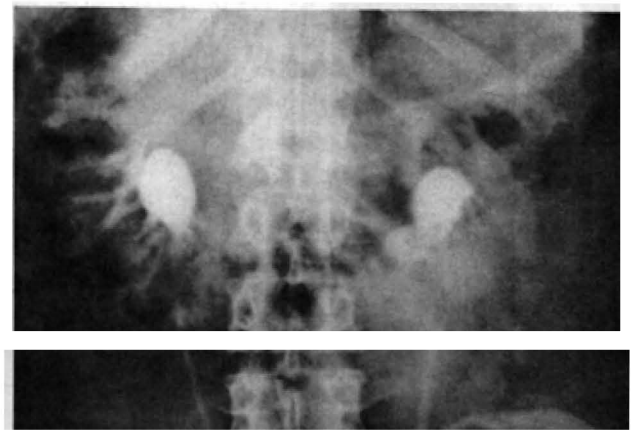

Fig. 3 – Urografia: diagnóstico duvidoso de R. F. confirmado pelo mapeamento (fig. 4)

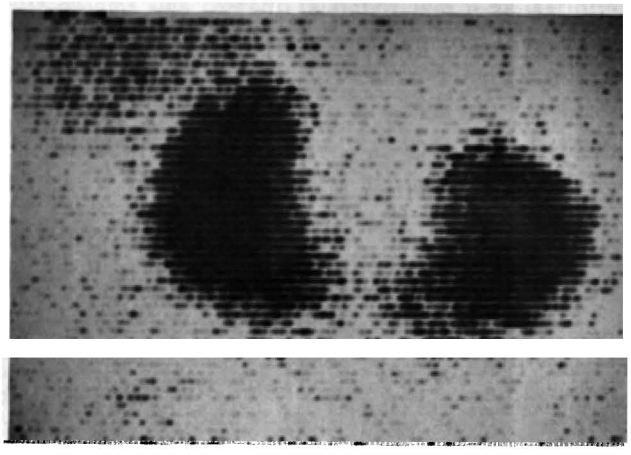

Fig. 4 – Mapeamento: diagnóstico de R. F. confirmado. Pouca captação pela sínfise

A ureteropielografia retrógrada define melhor as estruturas anômalas, bem como a presença da obstrução e do seu tipo, tendo importância a prova do esvaziamento.

O mapeamento renal com radioisótopos (Hg), revelando a quantidade do parênquima funcionante existente no R.F., o tipo de sínfise, se parenquimatosa ou fibrosa, e a intensidade de captação na sínfise, é de grande valor no diagnóstico e na orientação terapêutica (figs. 3 e 4).

Para a avaliação dos resultados pós-operatórios, todos os exames se completam, mas o mapeamento e o nefrograma com isótopos vêm trazer maior precisão em determinar o grau de funcionamento, possíveis áreas isquêmicas e a recuperação do rim.

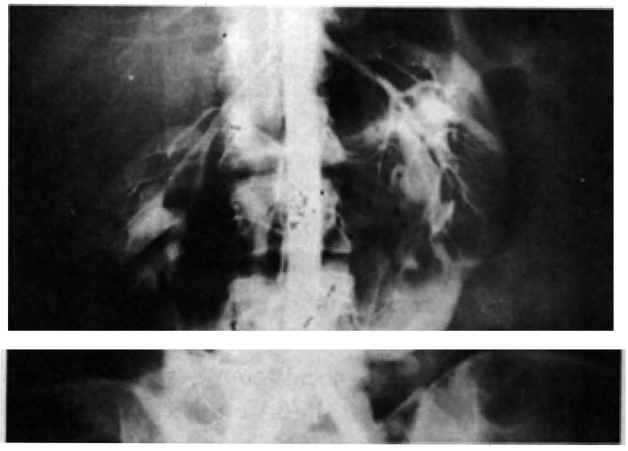

Fig. 5 — Aortografia demonstrando irrigações pelos pólos superiores e pela sínfise

A aortografia deve ser bem executada e interpretada para auxiliar o diagnóstico e o ato operatório, principalmente a sinfisotomia (fig. 5).

CASUÍSTICA

São analisados 65 casos de R.F., sendo que em 28 (43,08%) foram realizadas 31 operações, e os 37 restantes não apresentavam sintomalogia que necessitasse intervenção operatória.

A proporção foi de 3:1, favorecendo o sexo masculino (quadro 1).

QUADRO 1

SEXO			
MASCULINO	=	49	(75,38%)
FEMININO	=	16	(24,62%)
TOTAL	=	65	(100,00%)

Distribuição por sexo

A distribuição etária está relacionada ao quadro 2, sendo a dor lombar ou cólica renal o sintoma mais freqüente (quadro 3).

A urografia excretora permitiu o diagnóstico em todos os casos, menos em um, que foi esclarecido com o mapeamento renal (figs. 3 e 4). Foi

considerada normal em 29 casos e revelou uronefrose em igual número. A ureteropielografia retrógrada tem sido ultimamente reservada para o lado que requeira correção cirúrgica ou que apresente dúvida quanto ao diagnóstico (quadro 4).

QUADRO 2

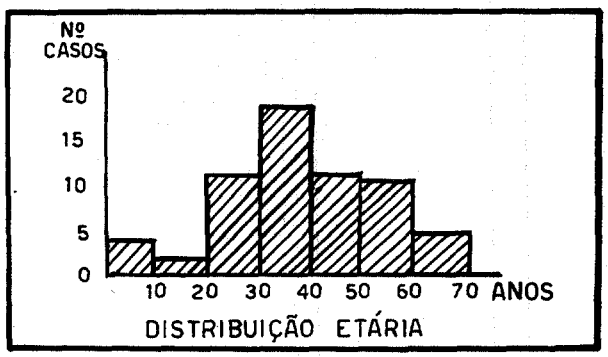

Distribuição etária

QUADRO 3

SINTOMAS	
DÔR/CÓLICA	37 (39,36 %)
INFECÇÃO	27 (28,72 %)
HEMATÚRIA	15 (15,95 %)
PROSTÁTICOS	8 (8,52 %)
VÁRIOS	7 (7,45 %)
	94 (100,00 %)

Sintomas

QUADRO 4

UROGRAFIA		MAPEAMENTO	
NORMAL	29		
URONEFROSE UNIL.	23	NÃO OPERADOS	3
URONEFROSE BILAT.	11	PRÉ-OP	4
CÁLCULO RENAL	13	PRÉ E PÓS-OP	2
CÁLCULO URETERAL	7	PÓS-OP	1
TUBERCULOSE	1		
URETEROPIELOGRAFIA		**AORTOGRAFIA**	
BILATERAL	28	ÚTIL	7
UNILATERAL	13	INÚTIL	1

Exames realizados

A aortografia pré-operatória foi realizada 7 vezes pela técnica translombar, e uma vez pela punção da artéria femoral com injeção retrógrada, tendo sido considerada não valiosa em um caso. A visibilização de todas as artérias do R.F. não foi sempre possível, motivo pelo qual consideramos que a aortografia segmentar, por cateterismo através da artéria femoral, poderia oferecer melhores resultados. A demonstração dos ramos que irrigam a sínfise é importante durante o ato operatório (quadro 4).

O mapeamento renal com Hg é um ótimo método de confirmação diagnóstica. Demonstrou em um caso, em que, pela urografia excretora, havia suspeita de anomalia, a existência do R.F. É um método preciso para avaliar o parênquima funcionante, tanto no pré como no pós-operatório, bem como no, que mais nos interessa, a sínfise renal (quadro 4).

A classificação clínica está expressa na tabela 5, sendo interessante fixar que os sintomas existentes nos 3 casos de "doença do rim em ferradura", nos quais foi realizada a sinfisotomia, desapareceram quase por completo.

QUADRO 5

RIM FERRADURA ASSINTOMÁTICO			14
DOENÇA DO RIM EM FERRADURA	MELHORA C/TRATAMENTO	5	11
	MELHORA C/SINFISECTOMIA	3	
	SEM MELHORA	2	
	SEM CONTRÔLE	1	
RIM EM FERRADURA DOENTE = 43 =	NÃO OPERADOS: CÁLCULO URETERAL	5	15
	SEM CONTRÔLE	5	
	INALTERADOS	2	
	INSUF. RENAL CRÔNICA	2	
	TUBERCULOSE	1	
	OPERADOS = 28 Nº DE CIRURGIAS = 31		

Distribuição clínica dos casos

As doenças associadas ao R.F., bem como as operações urológicas não-renais realizadas, encontram-se no quadro 6.

As afecções, que encontramos tornando doente o rim em ferradura, estão relatadas no quadro 7.

As 31 intervenções em R.F. nos 28 pacientes estão relacionadas no quadro 8, com as complicações e os resultados.

QUADRO 6

DOENÇAS	ASSOCIADAS	CIRURGIAS	
PROSTÁTICAS	8	RTU PRÓSTATA	5
CÁLCULO URETERAL	7	SONDA DORMIA	5
PROSTATITES	4	URETEROLITO	3
BEX. NEUROGÊNICA	2	RTU COLO VESICAL	1
BARRA DE COLO	1	LITOTRÍCIA	1
CÁLCULO VESICAL	1	BIÓPSIA VESICAL	1
ESTREITAMENTO URETRA	1	URETROTOMIA INT.	1
CA. COLO UTERINO IV	1		

Doenças e cirurgias associadas

QUADRO 7

RIM EM FERRADURA DOENTE			
URONEFROSE	BILAT. — 18	COM FÍSTULA CIRÚRGICA POS OPERAÇÃO FORA	2
	ESQ. — 11		
	DIR. — 7	INSUF. RENAL CRÔNICA	2
CÁLCULO RENAL	UNILAT. — 10	CISTOS RENAIS	2
	BILAT. — 2	TUBERCULOSE	1
	CORALIF. — 1	HEMATÚRIA: ESSENCIAL	1
CIRURGIA PRÉVIA FORA	6	HEMATÚRIA: SHUNT VENO-TUBULAR	1

Rim em ferradura doente

QUADRO 8

CIRURGIAS			Nº	RESULTADOS BOM	IGUAL	MAU	COMPLICAÇÕES
NEFRECTOMIA			18	17		1	1 FÍSTULA RESOLVIDA C/CATET. 1 LESÃO URETER CONTRALATERAL/URETERO-TRANS-URETERO-ANASTOMOSE→FÍTULA URINÁRIA E ESTERCORAL.
SINFISECTOMIA	ISOLADA		3	3			1 FÍSTULA RESOLVIDA C/CATET.
	+ PIELOPLASTIA	C/CÁLCULO	3	2	1	2	1 FÍSTULA→NEFRECTOMIA 1 FÍSTULA→CATET.→URONEFROSE CALCULOSA
		S/CÁLCULO	2				
	+ CALICOLITOTOMIA		1	1			
	+ NEFRECT. PARCIAL POR FÍSTULA		1	1			NECESSÁRIOS 3 CATET. POR FÍSTULA
PIELOCALICOLITOTOMIA			2	2			
NEFROSTOMIA DEFINITIVA			1				
FÍSTULAS PÓS-OP			6	4		2	

Resultados cirúrgicos

CASOS DE MAIOR INTERESSE

Caso I — Ficha 20.838 — 54 anos, masculino, cólica renal esquerda com infecção: rim esquerdo palpável ao exame físico. Na urografia excretora, notava-se R. F. com cálculo calicial no rim esquerdo excluso.

A ureteropielografia bilateral (fig. 6) demonstrou a uronefrose destrutiva à esquerda e a presença de cálices do rim direito ultrapassando a linha média. Durante a nefrectomia esquerda, um

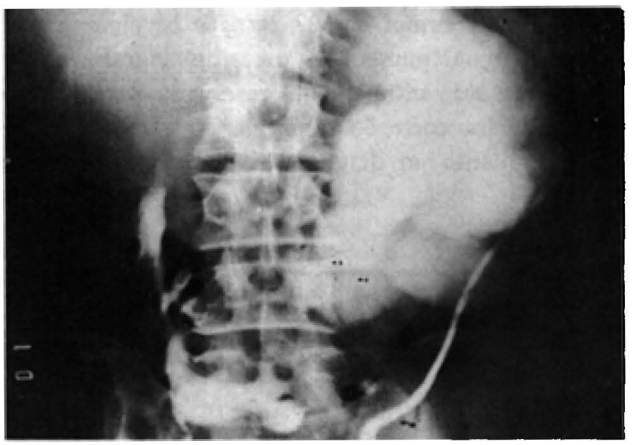

Fig. 6 — Ureteropielografia bilateral: uronefrose esquerda em R. F., cujos cálices do rim direito ultrapassam a linha média

desses cálices foi inadvertidamente aberto e suturado. Mesmo assim, ocorreu fístula urinária, que só cedeu após cateterismo ureteral à direita, de permanência. O controle, 7 meses após, mostrou rim direito único normal.

Caso II — Ficha 24.243 — 46 anos, masculino, operado em outro serviço por cálculo em R.F. à direita, não tendo sido efetuada a nefrossinfisotomia. Hematúria e dor lombar esquerda. Um cálculo calicial em cada rim, com estase à esquerda (fig. 7). O mapeamento pré-operatório (fig. 8) demonstrou ótimo parênquima funcionante e sínfise bastante grossa com intensa captação do isótopo. Realizada calicolitomia à esquerda, completada por difícil sinfisotomia.

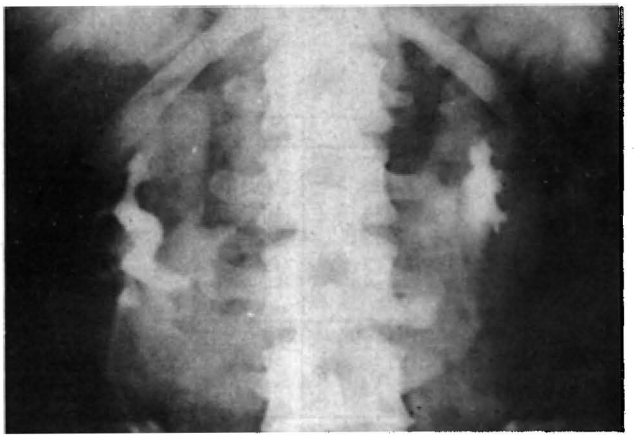

Fig. 7 — Urografia pré-operatória: estase renal esquerda

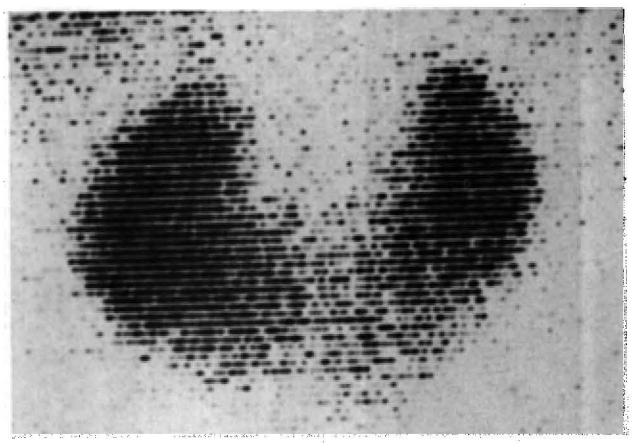

Fig. 8 — Mapeamento pré-operatório: sínfise com intensa captação

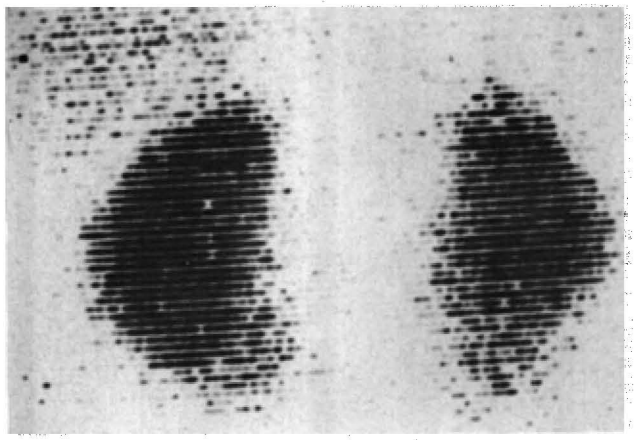

Fig. 10 — Mapeamento pós-operatório: preservação do parênquima renal funcionante após a sínfisotomia

A cicatrização da cirurgia anterior dificultou sobremaneira a secção do istmo, realizada sem que fosse possível dar antes os pontos hemostáticos.

A irrigação da sínfise, oculta pela fibrose cicatricial, não pôde ser temporariamente comprimida, havendo acentuada hemorragia intra-operatória com necessidade de transfusão. Pós-operatório normal, tendo a urografia demonstrado melhora acentuada da drenagem de ambos os rins (fig. 9), com perfeita preservação do parênquima renal funcionante, comprovada pelo mapeamento (fig. 10).

Caso III — Ficha 23.934 — 52 anos, masculino, com hematúria total assintomática de 4 meses de duração. Sem antecedentes patológicos nem discrasia sangüínea. Exame físico normal. A endoscopia por 3 vezes demonstrou hematúria somente à direita. Urografia (fig. 11), ureteropielografia D. (figura 12), aortografia translombar (fig. 13) e mapeamento renal (fig. 14) normais para um rim em ferradura. Devido à intensidade e duração da hematúria, foi realizada a nefrectomia direita, nada tendo sido encontrado de anormal macroscopicamente. Os cortes histológicos demonstraram, no entanto, a presença de "shunts" venotubulares disseminados pelo parênquima normal (fig. 15).

No 1.º dia pós-operatório, a hematúria já havia desaparecido. O mapeamento pós-operatório demonstrou perfeita captação pelo rim esquerdo e parte da sínfise (fig. 16) e, passados 6 meses, a hematúria não recidivou.

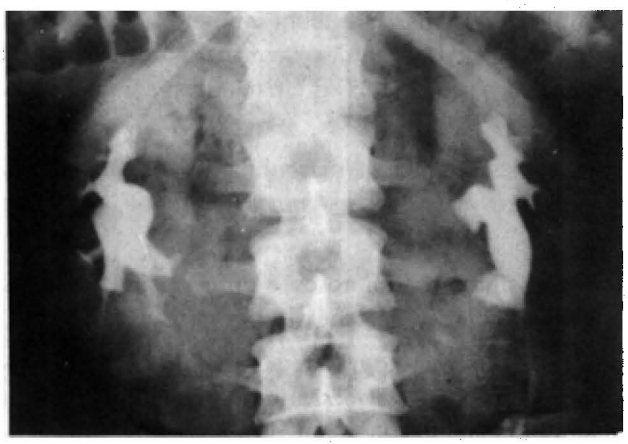

Fig. 9 — Urografia pós-operatória: melhora da drenagem de ambos os rins após a sínfisotomia

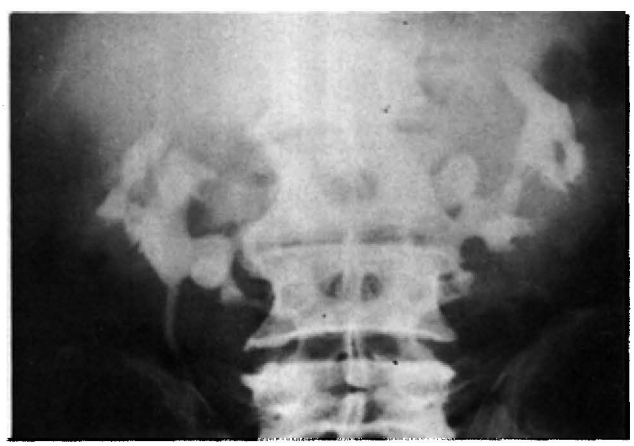

Fig. 11 — Urografia excretora: rim em ferradura normal

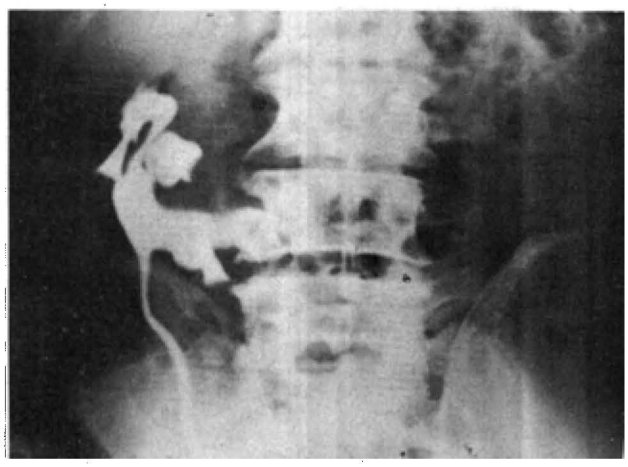

Fig. 12 – Ureteropielografia direita normal, sem evidenciar a causa da hematúria

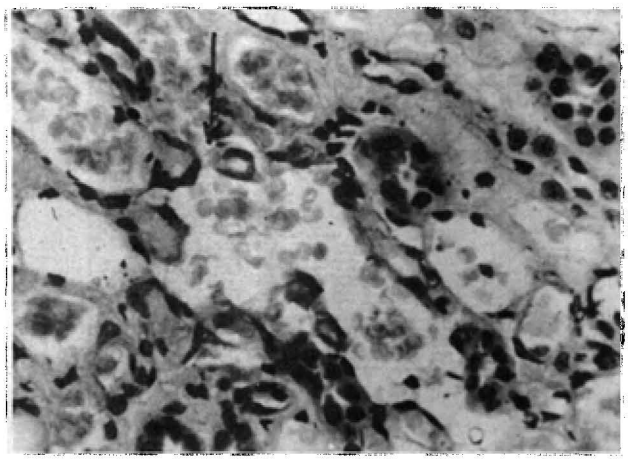

Fig. 15 – Detalhe histológico de um dos "shunts" venotubulares (seta) responsáveis pela hematúria à direita

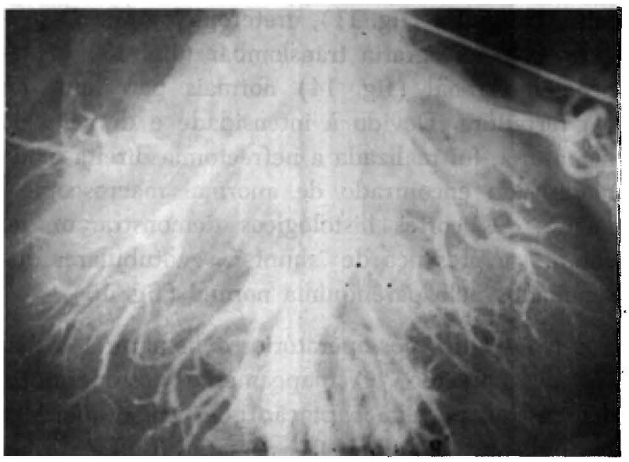

Fig. 13 — Aortografia translombar: sem alterações patológicas

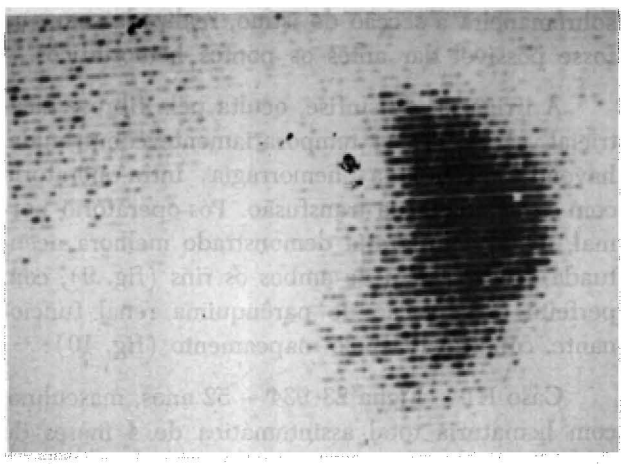

Fig. 16 – Mapeamento renal após a nefrectomia direita. Captação normal pelo rim esquerdo e parte da sínfise

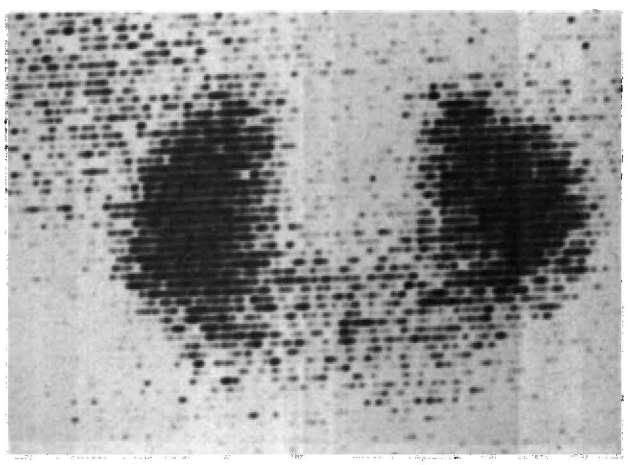

Fig. 14 – Mapeamento pré-operatório com captação normal

DISCUSSÃO

A presença de anomalia parece predispor a complicações, mas um bom número de pacientes atingem a idade adulta sem nada apresentarem quanto ao rim (21,5% de pacientes acima de 40 anos).

A predominância masculina foi de 3:1, tendo o paciente mais jovem 4 anos de idade e o mais idoso 70.

Os sintomas dolorosos e infecciosos foram os mais freqüentes.

A uronefrotomografia deve ser realizada sempre que possível e necessário. A ureteropielografia retrógrada, realizada momentos antes da intervenção, tem se mostrado valiosa em definir melhor as

anomalias estruturais, até que região alcançam os cálices de cada rim e o tipo de obstáculo na junção pielureteral. É citado um caso em que havia duplicidade do lado direito, mas em que o ureter da unidade superior cruzava a linha média para se unir ao ureter esquerdo [7].

O conhecimento prévio da irrigação do R.F. facilita e torna mais rápida a intervenção cirúrgica.

O mapeamento renal é de fácil execução, devendo ser utilizado no pré e no pós-operatório imediato para a avaliação do parênquima renal funcionante e de possíveis áreas isquêmicas, uma vez separado o rim em ferradura.

É útil para o diagnóstico e para a conduta terapêutica.

Dos 11 pacientes com os sintomas da doença do R.F., praticamente a metade melhorou com tratamento, mas 3 deles somente tiveram acentuada melhora após a sinfisotomia.

Dos 43 pacientes com R.F. doentes, 28 foram operados (quadros 5 e 8).

A incisão lombar intercostal com prolongamento anterior foi sempre utilizada, com boa exposição do campo operatório e as vantagens do acesso retroperitoneal.

As nefrectomias estão indicadas nas grandes uronefroses, nas complicações fistulosas não passíveis de cirurgia conservadora, nos tumores, nas tuberculoses unilaterais extensas e nos cálculos coraliformes com dificuldades técnicas apreciáveis. Após a devida exposição, os territórios irrigados por qualquer artéria podem ser definidos pela compressão temporária ou pela injeção de azul de metileno. Poderemos ou não iniciar a nefrectomia realizando a sinfisotomia como primeira etapa cirúrgica.

Devemos tomar cuidado com os cálices que atravessam a linha média, evitando assim as fístulas urinárias.

Nas 18 nefrectomias em R.F., tivemos uma fístula, caso que foi resolvido com cateterismo ureteral e outra complicação se verificou com descolamento bastante amplo da sínfise, no qual o ureter contralateral foi inadvertidamente seccionado. Apesar de ser realizada uma uretero-transureteroanastomose com dreno em T, uma fístula urinária e posteriormente estercoral se desenvolveu. Este caso demonstra a ampla exposição que a via lombar pode nos oferecer, mas também o cuidado que devemos ter com o ureter contralateral.

A sinfisotomia deve ser realizada, sempre que possível, após serem dados os pontos hemostáticos em U em ambos os lados.

Quando o istmo é carnoso, espesso, e relativamente fixo pela sua irrigação ou por processo de fibrose e perinefrite, a sinfisotomia pode tornar-se um procedimento bastante difícil de ser realizado. A hemorragia pode ser abundante e sempre devemos cuidar para que a parte contralateral seccionada não desapareça do campo operatório antes de completadas as suturas, deslocando-se para a sua respectiva loja renal. A hemostasia e a sutura do parênquima em nada diferem do habitualmente feito, mas os cuidados em preservar a irrigação do parênquima considerado devem ser maiores.

Quando o grau de pielectasia é discreto e motivado pelas compressões extrínsecas no sistema de drenagem, a simples sinfisotomia com rotação das partes separadas poderá ser suficiente.

A pieloplastia, com sinfisotomia de rotina, foi realizada em 5 casos (quadro 8), dos quais 2 com bons resultados, 2 com evolução insatisfatória e 1 com seguimento muito recente. Damos preferência à plástica Y-V, devido à implantação alta do ureter no bacinete. Não temos utilizado drenagem pós-operatória, mas, achamos agora que deva ser deixada, garantindo a plástica.

Segundo Culp e colaboradores, quando há uronefrose bilateral, deve realizar-se a pieloplastia no lado conservável, seguida de nefrectomia no outro. Sendo unilateral, recorre-se à sinfisotomia, com pieloplastia se houver necessidade. Em 3 das 4 falhas de suas pieloplastias, a técnica usada foi a reimplantação, sendo que nos 4 bons resultados foi realizada a plástica Y-V. As recidivas calculosas só ocorreram quando o istmo foi deixado intacto [6, 7].

Os cálculos renais são retirados mais facilmente, pois as pélvis anteriorizadas, geralmente amplas, permitem palpação localizatória quando os mesmos são caliciais.

O risco de fístula urinária temporária é maior nas operações em R.F., sendo, no entanto, geralmente resolvido com cateterismo ureteral de permanência.

CONCLUSÕES

1 — Muitos casos de R.F. não exigem tratamento.

2 — Os modernos meios diagnósticos têm tornado mais freqüentes e precisos os diagnósticos de R.F., com ou sem doenças associadas.

3 — O conhecimento prévio da irrigação anômala do R.F. por meio da aortografia facilita os atos cirúrgicos.

4 — O mapeamento renal com radioisótopos é útil no diagnóstico e na avaliação pré e pós-operatória do parênquima renal funcionante, bem como de possíveis áreas isquêmicas.

5 — As intervenções cirúrgicas em R.F. são geralmente muito trabalhosas e bem mais difíceis do que no rim separado, sendo satisfatória a via de acesso retroperitoneal lombar com incisão intercostal alargada.

6 — Nas pieloplastias, a técnica Y-V parece oferecer melhores resultados, devendo ser sempre complementada pela sinfisotomia. Empregar drenagem representa maior tranqüilidade pós-operatória.

7 — Em todos os nossos casos, a sínfise unia os pólos inferiores e cruzava em frente dos grandes vasos.

8 — Os sintomas que constituem a doença do R.F. e as pielectasias discretas foram, em casos selecionados, melhoradas pela sinfisotomia.

9 — As fístulas urinárias pós-operatórias ocorreram com maior freqüência do que nas operações renais em rins separados, mas geralmente cederam com o cateterismo ureteral de permanência.

10 — Na sinfisotomia, devemos suturar qualquer cálice que abrirmos, evitando, assim, fístulas urinárias permanentes, bem como devemos cuidar de preservar a irrigação para os segmentos conservados.

11 — A incisão lombar intercostal com prolongamento anterior permite boa exposição do campo operatório e tem as vantagens do acesso retroperitoneal.

12 — Os resultados cirúrgicos de maneira geral são bons.

SUMÁRIO

Os autores analisam 65 casos de rim em ferradura, tendo sido realizadas 31 intervenções cirúrgicas em 28 pacientes. O uso da aortografia e do mapeamento renal com radioisótopos é ressaltado, assim como certas peculiaridades cirúrgicas.

SUMMARY

The authors analise 65 cases of horseshoe kidney. Thirty-one operations were done on twenty-eight patients. The value of aortography and renal scanning is judged and some surgical peculiarities are enhanced.

BIBLIOGRAFIA

1. AUBUQUERQUE, P. & SÁ, W. Anais X Congr. Bras. Urologia, pág. 169.
2. ALLEN, A.C. *The Kidney*. Grune & Straton. New York, 1951.
3. BARROS, J.B. *Ann. Paul. Med. Cirurgia*, 37:553, 1939.
4. CAMPBELL, M. F. *Urology*. W. B. Saunders Co. 2nd. ed. 1963, pág. 1575.
5. BRONK, R. V.; GILLIET, F. C. H.: HEDINGER, C. E. *J. Urol.* 92:6, 1964.
6. CULP, O. S.; RUSCHE, C. F.: JOHNSON, S. H. & SMITH, D. *J. Urol.*, 88:443, 1962.
7. DAJANI, A. M. *Brit. J. Urol.*, 38:388, 1966
8. FALOR, W. H. & RUFFLO, R. R. *J. Urol.*, 91:131, 1964.
9. GIBSON, G. R. *J. Urol.*, 92:374, 1969.
10. GUALBERTO, L. *Arq. Bras. Urol.*, 2:1-42, 1943.
11. GUTIERREZ, R. Horseshoe Kidney. New York. Hoeber Inc., 1934.
12. LOWSLEY, O. *J. Urol.*, 67:565, 1952.
13. MENVILLE, J. G. *J. Urol.*, 73:25, 1955.
14. McQUIGGAN, M. C. CERNY, J. C. *J. Urol.*, 93:445, 1965.
15. VICTOR, I. & SU, C. T. *J. Urol.*, 93:669, 1965.

adenocarcinoma mucinoso primário da pelve renal

EUDES FERNANDES DE ANDRADE – PEDRO JOELY DE AQUINO E MOURA – HANS HEINRICH JAPP – FLÁVIO SILVEIRA MENEZES

(Do 1.º Hospital Distrital de Brasília – Do 1.º H. D. de Taguatinga)

O adenocarcinoma mucinoso primário da pelve renal é um dos tumores mais raros do trato urinário.

Embora haja discordância neste sentido, a maioria dos autores admitem que Plaut, em 1929, descreveu o primeiro caso. Em 1970, Murphy e Stevenson [1] apresentaram um caso e fizeram uma revisão da literatura, na qual encontraram 18 relatados. Nesta revisão, não constam quatro casos relatados na literatura mexicana, segundo López Engelking, [2], tendo inclusive um deles se apresentado associado a um carcinoma de células transicionais, semelhante ao que havia sido descrito por Kennedy e Fiddler [6]. No nosso meio, não temos conhecimento deste raro tumor, já que o caso descrito por Nelson Rodrigues-Netto Júnior e Ferdinando de Queiroz Costa foi rotulado pelos autores como metastático. [3]

O presente trabalho objetiva apresentar o vigésimo-quarto caso de que temos conhecimento.

DESCRIÇÃO DO CASO

E.G.S., reg. 204883, sexo feminino, parda, 50 anos, lavradora, solteira, natural da Bahia, foi admitida para tratamento no 1.º Hospital Distrital de Brasília em 8-3-70, queixando-se de dor abdominal difusa, moderada, tosse com expectoração esbranquiçada e dispnéia. Informava que há oito anos aproximadamente começara a sentir dor, tipo cólica, em crises, no flanco esquerdo, com irradiação para a região inguinal homóloga, que se fazia acompanhar de vômitos. Tais paroxismos dolorosos tinham lugar, geralmente, por ocasião das menstruações e em algumas oportunidades apresentou hematúria. Informava também que, desde o início da sua doença, notou a presença de uma massa no flanco esquerdo, que aumentou de volume nesse período.

O exame físico demonstrou uma paciente com regular estado geral, fácies atípica, pele e mucosas hipocrômicas, normolínea e psiquismo normal. Ritmo cardíaco regular; freqüência cardíaca, 128 b.p.m.; hiperfonese de A2; TA, 180x110; edema de membros inferiores; estertores de finas e médias bolhas, difusas, notadamente nas bases pulmonares. Uma massa palpável, pouco dolorosa, dura, superfície irregular, pouco móvel, ocupava todo o flanco e fossa ilíaca esquerdos. Notava-se ainda uma hérnia umbilical.

CISTOSCOPIA

Introdução fácil do panendoscópio de Mc Carthy, bainha 20. Mucosa vesical sem anormalidades. Meatos ureterais tópicos, visualizando-se ejaculação de urina clara, através do direito. Do orifício ureteral esquerdo, não saía urina e um cateter 6 Fr, introduzido no seu interior, não progrediu senão 1 cm aproximadamente, sendo impossível praticar-se a pielografia retrógrada planejada, baseada nos achados da urografia excretora. Colo vesical e uretra sem anormalidades.

Exames complementares: Uma radiografia do tórax revelou aumento do arco aórtico e ventrículo esquerdo, hipoventilação das bases com linhas de Fleichner à direita; uma chapa simples do abdome mostrou um cálculo coraliforme na projeção do rim esquerdo. Uma urografia excretora, com chapas retardadas, evidenciou exclusão funcional do rim esquerdo, enquanto que o rim direito apresentava uma função normal (fig. 1). Uma pielografia retrógrada esquerda foi indicada, porém não realizada, pelo motivo já exposto acima. Foi feita uma aortografia pela técnica de Seldinger, que, pela disposição da vasculatura renal, sugeriu uma hidronefrose (fig. 2). Foi feito também um clister opaco, que mostrou um cólon descendente arqueado e rechaçado para fora (fig. 3).

Fig. 1

Fig. 2

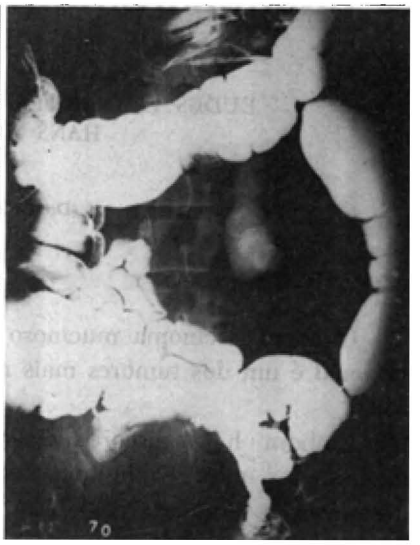

Fig 3

Exames laboratoriais revelaram: uréia 32 mg%; glicose 100 mg%; fosfatase alcalina 6uKa; proteínas totais 6.3 g%, serina 2.6 g% e globulina 3.7 g%; colesterol 200 mg%, lipídios totais 290 mg%, quilomicrons 29.94%, alfa 17.96% relação beta/alfa 2.9%; tempo de coagulação 6' (Lee-White); tempo de sangramento 1' (Duke); retração do coágulo completa; leucócitos 10.200 basófilos 0 — eosinófilos 5 — mielócitos 0 — formas jovens 0 — núcleo em bastão 9 — segmentados 59 — linfócitos 23 — monócitos 4; Hb 6.9; Htc. 28%; Machado Guerreiro não reagente.

Em 28-4-70, depois de correção do seu estado geral, a paciente foi submetida a nefrectomia por via translombar. Foi encontrado um rim aumentado de volume, ocupando todo o flanco e fossa ilíaca esquerdos. A cápsula renal era espessada, fibrosa, com intensa reação inflamatória. Todo o contorno renal apresentava fixas aderências do parênquima a verdadeiros blocos de tecido gorduroso, que sangrava com facilidade, à manipulação. Numa dessas manobras, houve perfuração do rim com saída abundante de pus. Todo o rim era friável. Com certa dificuldade, o pedículo foi ligado separadamente. O ureter também se encontrava coberto por tecido gorduroso e foi ressecado o mais baixo possível. Durante as manobras, houve abertura acidental do peritônio, que foi logo reparado.

A paciente apresentou um pós-operatório regular, desaparecendo inclusive uma febre constante que apresentara no pré-operatório. No 14.º dia pós-cirurgia, foi notado um abdome globoso e constatada a presença de ascite e edema na região lombar. Em 22-5-70, recebeu alta hospitalar. Vinte e sete dias após sua alta, foi readmitida com queixas de dor no flanco e crista ilíaca esquerdos, anorexia, adinamia e melena. O exame físico revelou uma massa tumoral, situada na porção mais inferior da cicatriz operatória, dura, aderida aos planos profundos e dolorosa. Foi recolhido material para biópsia. Nesta internação, a paciente apresentou queda evolutiva do estado geral, terminando por apresentar um quadro de choque e insuficiência renal aguda, vindo a falecer no dia 4-8-70. Foi feita necrópsia.

RELATO DA ANATOMIA PATOLÓGICA

O exame macroscópico da peça cirúrgica consistia de massa tumoral pesando 2 kg e medindo 25x20x7 cm, de superfície externa lobulada, irregular, rosa esbranquiçada e de consistência endurecida. A peça estava envolvida por grande quantidade de tecido gorduroso, extensas áreas de hemorragia e necrose. A superfície do corte mostrava grande cavidade ocupada por material necrótico, limitada por pseudocápsula endurecida, que se projetava para o tecido gorduroso adjacente. O ureter envolvido por tecido gorduroso, com parede espessada e lume dilatado.

O exame histológico, com colorações pela hematoxilina-eosina, azul de toluidina e PAS, revelou estrutura de tecido conjuntivo e gorduroso, ocupado por intensa proliferação de células atípicas, pleomórficas, assumindo disposição glandular com citoplasma mucinoso. São vistas também células em anel de sinete, isoladas. O segmento de ureter examinado mostra área com proliferação epitelial atípica, de revestimento com densa estratificação celular, ao lado de células cilíndricas de citoplasma mucinoso (figs. 4, 5).

O material enviado quando da segunda internação, correspondendo a uma massa tumoral superficial ao nível da cicatriz operatória, consistia de tecido conjuntivo e muscular totalmente infiltrado por células malignas do mesmo padrão histológico acima relatado (fig. 6).

NECRÓPSIA (RESUMO). EXAME INTERNO

Revelando discreto derrame de coloração amarelo-citrina na cavidade torácica. Os pulmões têm a superfície externa lisa e brilhante, com pequenos nódulos arredondados, consistência firme e coloração branco-amarelada. O maior destes nódulos não mede mais do que 0,4 cm de diâmetro. O pulmão direito pesa 800 g e o pulmão esquerdo 750 g, ambos são de consistência maciça e coloração avermelhada.

Coração — sem particularidades.

Vasos torácicos — sem particularidades.

Cavidade abdominal mostrando nefrectomia à esquerda. Loja renal com aderências contendo alças intestinais, grande epiplon, sendo ainda parcialmente ocupada pelo baço, o qual pesa 600 g, tendo sua polpa difluente. Fígado aumentado de volume, pesando 3200 g, superfície externa mostrando nódulos arredondados, umbilicados, de coloração branco-amarelada. Aos cortes, o parênquima hepático é de coloração pardo-amarelada, evidenciando as formações nodulares acima descritas.

Pâncreas pesando 200 g — sem particularidades.

Estômago revelando múltiplas ulcerações pequenas, que comprometem somente a mucosa.

Intestino delgado com metástases nodulares, ao nível da inserção do mesentério.

Intestino grosso sem particularidades.

Útero e trompas sem particularidades.

Ovários evidenciando pequenos cistos foliculares.

Rim direito pesando 300 g, descapsulação fácil, superfície lisa e brilhante e com limite córtico-medular nítido.

Supra-renais: a direita sem particularidades; a esquerda não foi encontrada.

Cérebro pesando 1250 g, edemaciado, giros achatados.

Conclusão:

1) Adenocarcinoma mucinoso primário.
2) Metástases para:
   a) pulmão;
   b) fígado;
   c) mesentério e
   d) parede abdominal.
3) Pielonefrite crônica.

COMENTÁRIOS E CONCLUSÕES

Várias teorias procuram explicar a patogênese desta neoplasia. Para uns, a metaplasia glandular é, provavelmente, secundária a inflamação crônica e irritação mecânica provocada por cálculo. Arcadi, segundo Suzuki e Milam, [4] defende o ponto de vista de que o adenocarcinoma mucinoso pode aparecer primeiro e o material gelatinoso do tumor determinaria uma obstrução, com conseqüente formação de cálculo. Esta hipótese é refutada por Suzuki, que cita a ocorrência de quatro casos em que três deles, por ocasião da cirurgia, não apresentavam cálculos e, em um, houve ocorrência de cálculo quinze anos antes da cirurgia. Para Haggins e Rolnick, [5], há uma possível seqüência de transformação do epitélio de transição, sucessivamente, em pielite granulosa, pielite cística e pielite glandular. Kennedy e Fiddler, [6] entretanto, acreditam que a metaplasia colunar se origina diretamente do epitélio de transição.

O que se encontra efetivamente em maior escala é a presença de pielonefrite crônica, com ou sem hidronefrose e cálculo.

Este tumor ocorre, geralmente, entre as 4.ª e 8.ª décadas, há uma predominância do sexo feminino nos casos relatados e ainda há uma ocorrência freqüente de cálculos.

Em duas oportunidades, nos casos estudados, o adenocarcinoma mucinoso veio associado com tumor de células do epitélio transicional [2, 6].

Incluindo o caso agora relatado, houve recorrência local do tumor em cinco ocasiões, sendo que, em 3 deles, houve contaminação do campo operatório, por abertura acidental do rim. Conquanto seja difícil, pelas próprias características deste tumor, deve evitar-se um acidente deste tipo no transoperatório.

Com exceção de um caso, citado por López Engelking, [7] que teve diagnóstico transoperatório, os demais só foram reconhecidos pós-operatoriamente, apesar de convenientemente estudados no pré-operatório. Trata-se, portanto, de uma patologia de diagnóstico difícil e, na maior parte das vezes, confundida com hidronefrose.

A duração dos sintomas, que levaram os pacientes à procura de tratamento, variou de 3 meses a vinte anos. Nos casos relatados, a sobrevida depois de operados foi de 2 meses a oito anos, sendo que a maioria sucumbiu nos dois primeiros anos pós-cirurgia, concluindo-se destes dados que é uma doença, muitas vezes, de evolução lenta, insidiosa e de mau prognóstico.

RESUMO

Os autores relatam um caso de adenocarcinoma mucinoso primário da pelve renal, com metástases para pulmão, fígado, mesentério e parede abdominal e fazem uma revisão da literatura, encontrando 23 casos anteriormente descritos.

Citam algumas teorias que procuram explicar a patogênese desta neoplasia.

Citam a associação deste tumor em duas oportunidades com carcinoma de células do epitélio de transição.

Chamam a atenção para a maior incidência entre as 4.ª e 8.ª décadas, com maior ocorrência no sexo feminino e a associação freqüente de cálculo.

Finalmente, lembram a necessidade de evitar uma contaminação do campo operatório, dando maior possibilidade local.

BIBLIOGRAFIA

1. MURPHY, T. E. & STEVENSON, J. E. Primary Adenocarcinoma of the Renal Pelvis: Report of a case. *J. Urol.*, 104:62-66 , 1970.

2. LÓPEZ ENGELKING, R.; RODRÍGUEZ, H. A. & GARDUNO, L. Un caso de doble diferenciacion histologica tumoral del riñon izquierdo. (Adenocarcinoma mucinoso y carcinoma de celulas transicionales). *Rev. Mex. de Urol.*, 29:549-560, 1969.

3. NETTO-JÚNIOR, N. R. & QUEIROZ COSTA, F. Carcinoma mucossecretor do rim.

4. SUZUKY, H. & MILAM, D. F. Primary Mucus — Producing adenomatous Tumor-Adenocarcinoma of Renal Pelvis. A case report and review of literature. *Arch. Path.*, 84: 468-473, 1967.

5. RAGINS, A. B. & ROLNICK, H. C. Mucus Producing Adenocarcinoma of Renal Pelvis. *J. Urol.*, 63:66-73, 1950.

6. KENNEDY, J. S. & FIDDLER, H. K. Primary Adenocarcinoma of the Renal Pelvis. *J. Urol.*, 80: 208-213, 1958.

7. LÓPEZ ENGELKING, R., ALPUCHE MORALES, E. & MALDONADO, M. E. Adenocarcinoma Mucinoso Primário da Pélvis Renal. *Rev. Mex. de Urol.*, 23:301-307, 1964.

litíase em bacinete intra-renal

PAULO JOSÉ PEREIRA BRINGEL – RUBEM DE ANDRADE ARRUDA – JOSÉ HERALDO DA SOLEDADE E NEDER – JOSÉ MARIA SAMPAIO DE ALMEIDA – SÉRGIO PACHECO ALVES DE CARVALHO

Da Clínica Urológica do Hospital Central da Marinha

INTRODUÇÃO

Há indiscutível interesse no conhecimento do hilo renal para uma perfeita realização das várias técnicas cirúrgicas do rim e da pélvis renal.

Na litíase renal, as vias de acesso preferidas são a lombotomia clássica e a lombotomia vertical posterior, sendo nos dois casos o bacinete abordado pela sua face posterior, evitando-se o manuseio dos vasos do pedículo.

Quando, entretanto, deparamos com a variação anatômica em que o bacinete se apresenta intra-renal, é necessário recorrer à técnica aqui estudada e intensamente preconizada por J. M. Gil Vernet, para que o objetivo maior da cirurgia, que é a extração do cálculo do bacinete ou do cálice sem grande dano ao parênquima renal ou a sua via excretora, seja alcançado.

Os primeiros estudos para o desenvolvimento da técnica seriam dados por Surraco em 1939. Propôs a extração do cálculo por pielotomia posterior alargada. Fazendo a descapsulização, em arco, da face posterior do rim, e reclinando a cápsula sobre o hilo. A seguir colocando um pequeno afastador na borda posterior do rim, expondo o bacinete intra-renal. É portanto um acesso intracapsular e intra-renal. A técnica aqui defendida é também intra-renal, porém extracapsular.

Hellström, Babics e Aboulker fizeram modificações na técnica de Surraco, mas todas elas continuavam fazendo a descapsulização do rim. Por esta razão a técnica não obteve sucesso, uma vez que este procedimento leva a perda da resistência do rim até a simples colocação do afastador para expor o bacinete, sem referir ao profundo trauma causado no parênquima renal. Além disso não conseguiram retirar cálculos coraliformes sem lesar a artéria retropiélica e sem a ajuda de nefrostomia.

Uma dificuldade que se soma ao bacinete intra-renal é a reação esclerolipomatosa causada por processo inflamatório devido a presença do cálculo. A gordura peri-renal, que acompanha os elementos do pedículo facilitando os movimentos de cálices e bacinete, sofre este processo inflamatório levando à formação de aderências na via excretora.

TÉCNICA

Faz-se um reconhecimento da junção pielureteral. Reclina-se sobre o rim o tecido celular peripiélico com o auxílio de duas pinças separando a adventícia piélica da junção pielureteral e abrindo o diafragma capsular – Fig. 1.

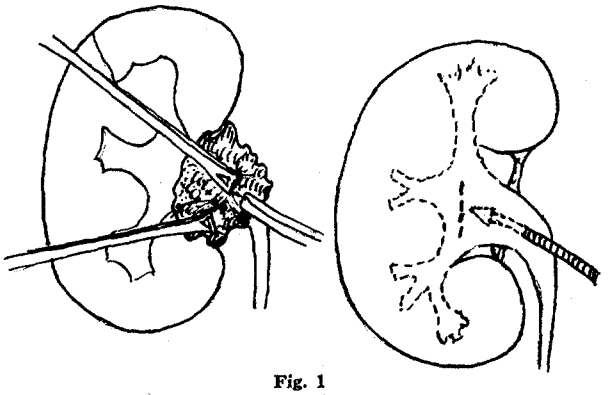

Fig. 1

A seguir, coloca-se o afastador especial que melhor se adapte na borda do rim, junto com a gordura peripiélica liberada, afastando portanto a gordura da junção ureteral.

Os afastadores especiais foram desenhados e fabricados exclusivamente para este tempo da cirurgia, pois pelas suas formas anatômicas se adaptam à curvatura renal, sem feri-la e dando um excelente campo operatório – Fig. 2.

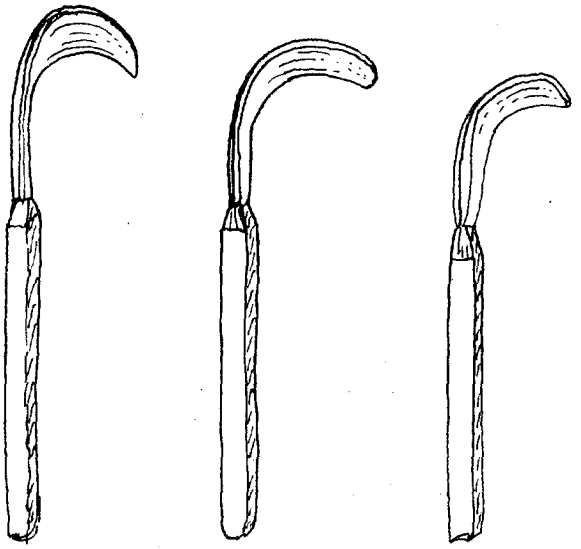

Fig. 2

A artéria renal quando atinge as vizinhanças do hilo e um pouco antes de atingi-lo, se divide em dois, três ou quatro ramos terminais. Estes ramos se introduzem no seio, passando a maioria por cima e por diante da pélvis renal — são as artérias pré-piélicas. Entretanto, uma delas, geralmente bastante volumosa, se dirige à superfície posterior da pélvis renal: é a artéria retropiélica, indo atingir o pólo inferior do rim. Geralmente ela corre na porção mais profunda da pélvis e envolta na gordura peripiélica.

Quando colocamos o afastador especial na borda do rim, juntamente com a gordura liberada, estamos retirando do campo a artéria retropiélica, além de darmos campo cirúrgico — Fig. 3.

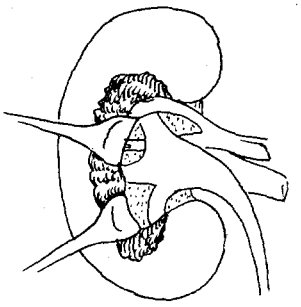

Fig. 3

Com uma pequena gaze úmida vai-se dissecando o bacinete, enquanto o primeiro auxiliar mantém a gordura peripiélica junto à borda renal com a ajuda do afastador. Esta manobra é completamente exangue, se for realizada com cautela e com boa fonte de luz. Temos usado com bons resultados o frontolux e a fibra ótica do cistoscópio.

A dificuldade maior que ocorre nesta fase é a aderência da gordura na via excretora devido a reação inflamatória prévia. Quando o processo de esclerolipomatose é muito intenso, é necessário que se faça uma liberação completa da carapaça esclerótica para facilitar os movimentos peristálticos futuros.

A dissecção prossegue até a exposição completa do bacinete e cálices. Aí então se faz incisão em cima do cálculo, de preferência fazendo-se uma incisão transversa, por ser a mais fisiológica. A longitudinal fere um maior número de fibras musculares espirais — Fig. 4.

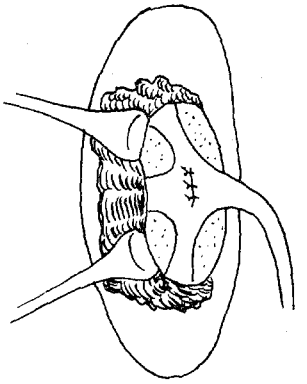

Fig. 4

Deve-se evitar a abertura do bacinete ou do cálice antes de atingirmos o sítio da litíase, porque o ingurgitamento da via excretora facilita muito a dissecção. Quando o cálculo é pequeno e durante as manobras de dissecção ocorre migração para um cálice que não conseguirmos previamente

localizar, temos feito a pieloscopia com o panendoscópio de fibra ótica com bons resultados.

Feita a extração do cálculo damos alguns pontos com catgut simples 5-0- nas bordas da incisão. Quando retiramos o afastador, o parênquima renal cobre a linha de sutura ajudando no fechamento da incisão.

CASUÍSTICA

CASO	IDENTIFICAÇÃO	SEXO	IDADE	LOCALIZAÇÃO DO CÁLCULO	DATA DA OPERAÇÃO
1	MLCB —	Masc.	20 a.	Coraliforme, ocupando bacinete e grupo médio do rim esquerdo	5.11.70
2	JCBF 35.0353.1	Masc.	52 a.	Grupo caliciano inferior esquerdo	3.12.70
3	ERP 49.0767.3	Masc.	40 a.	Coraliforme no bacinete esquerdo	15. 1.71
4	RBS 58.1203.6	Masc.	31 a.	Grupo caliciano inferior do rim esquerdo	13. 5.71
5	WC 53.2147.3	Masc.	35 a.	Bacinete do rim esquerdo. Já foi nefrectomizado à direita.	21. 1.71
6	RAS 49.0564.3	Masc.	40 a.	Bacinete do rim direito	16. 3.71
7	DCV 53.3912.4	Masc.		Grupo caliciano inferior do rim esquerdo	20. 3.71
8	WFA 57.1301.6	Masc.	37 a.	Múltiplos: bacinete, grupos médio e superior do rim direito.	26. 8.71
9	GSPC 37.0372.2	Masc.	56 a.	Bacinete rim esquerdo	14. 9.71
10	LGOG	Masc.	37 a.	Bacinete rim direito. Cálculo no esquerdo com destruição do mesmo.	14.10.71
11	MAT 46.0463.2	Masc.	54 a.	Coraliforme em bacinete, grupos superior, médio e inferior do rim esquerdo.	4.11.71
12	MRA	Fem.	31 a.	Coraliforme em bacinete e grupos médio e inferior do rim esquerdo.	13.11.71

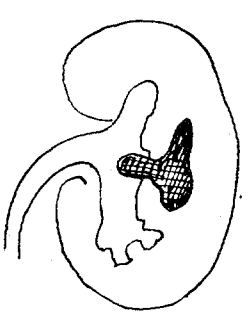

Fig. 5 — Caso n.º 1 — Desenho da urografia

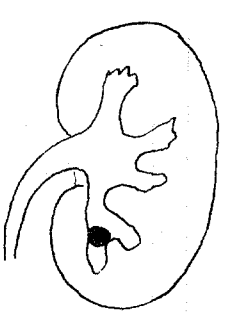

Fig. 6 — Caso n.º 2 — Desenho da urografia

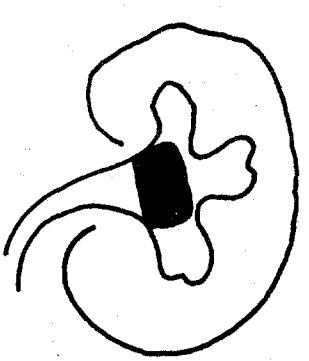

Fig. 7 — Caso n.º 3 — Desenho da urografia

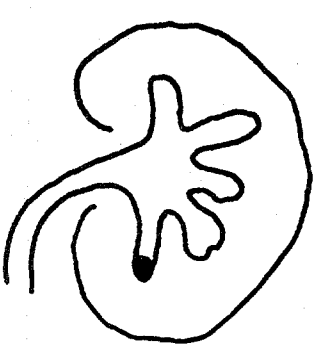

Fig. 8 — Caso n.º 4 - Desenho da urografia

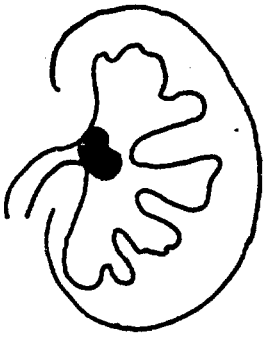

Fig. 9 – Caso n.º 5 – Desenho da urografia

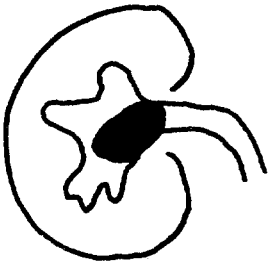

Fig. 10 – Caso n.º 6 – Desenho da urografia

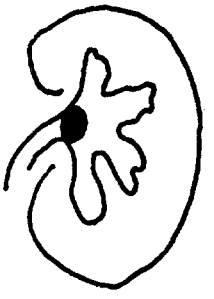

Fig. 11 – Caso n.º 7 – Desenho da urografia

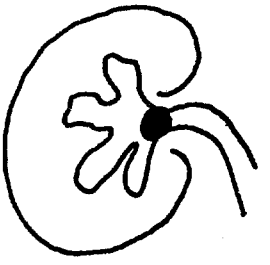

Fig. 12 – Caso n.º 8 – Desenho da urografia

Fig. 13 – Caso n.º 9 – Desenho da urografia

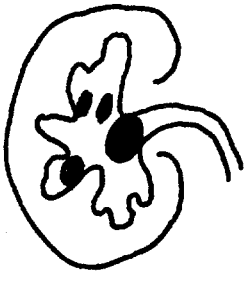

Fig. 14 – Caso n.º 10 – Desenho da urografia

Fig. 15 – Caso n.º 11 – Desenho da urografia

Fig. 16 – Caso n.º 12 – Desenho da urografia

CONCLUSÃO

Com esta técnica, preserva-se sempre a artéria retropiélica e, fazendo-se a dissecação até o sítio onde se encontra o cálculo em campo praticamente exangue, dá-nos a possibilidade de abrirmos a via excretora em sentido transverso e com corte nítido, sem esgarçamentos, possibilitando assim a reconstituição do segmento aberto. Com todo o bacinete e alguns cálices dissecados, podemos melhor corrigir as causas mecânicas de formação de cálculos, quando existirem.

Entretanto, a grande vantagem desta técnica é o mínimo traumatismo renal que ela causa, aliada a um melhor pós-operatório.

BIBLIOGRAFIA

1. TESTUT, L. JACOB, O. Tratado de Anatomia Topográfica, vol. II, 8.ª edição, 1961.

2. GLENN, JAMES F. & BOYCE, WILLIAM H. – Urologic Surgery, 1969.

3. CAMPBELL, MEREDITH F. – Urology, vol. I, 2.ª edição, 1963.

4. ABOULKER, PIERRE – Progrès en Urologie, 1967.

5. Clínica Cirúrgica da América do Norte, Progressos recentes da cirurgia, fevereiro de 1971.

carbenicilina oral* na infecção urinária

RODOLPHO F. FORSTER – PAULO F. ALBUQUERQUE

Santa Casa da Misericórdia – 14.ª Enf. Urologia – Rio de Janeiro

A análise da ação da carbenicilina por via oral foi realizada em 29 pacientes do Serviço de Urologia do Prof. Paulo F. Albuquerque, da Santa Casa da Misericórdia – 14.ª enfermaria – Rio de Janeiro.

Destes, 28 eram adultos com idade variando de 20 a 79 anos e uma criança de 11 anos. 13 casos (44,8%) eram do sexo feminino e 16 casos (55,2%) eram do sexo masculino.

Os estudos clínico, bacteriológico da urina e de laboratório foram realizados com a finalidade de aquilatar a ação da carbenicilina por via oral nas infecções urinárias, conseqüentes ou responsáveis por patologia urológica diversa.

Os 29 casos foram submetidos a bacteriologia criteriosa da urina, com provas de infecção urinária, contagem de colônias e teste de sensibilidade aos antibióticos, sendo ensaiados 35 antibióticos e quimioterápicos com a carbenicilina. Após mostrar maior sensibilidade "in vitro", a carbenicilina foi utilizada, sendo realizadas provas de laboratório com investigação do quadro hematológico, bioquímica do sangue completa e provas de função hepática, antes de iniciar e após o término do tratamento.

O diagnóstico clínico e as intervenções cirúrgicas quando realizadas são abaixo analisadas:

I – Infecção urinária residual pós-intervenção cirúrgica:

1) Carcinoma vesical – Ressecção transuretral

2) Litíase urinária

a) Pielolitotomia

b) Ureterolitotomia

3) Hidronefrose determinada por patologia da junção uretero-pélvica – Pieloplastia.

4) Hiperplasia benigna da próstata

a) Prostatectomia transuretral

b) Prostatectomia suprapúbica

5) Esclerose do colo vesical pós-cirurgia prostática – Ressecção transuretral.

6) Duplicidade renopielureteral completa – Nefrureterectomia.

II – Divertículo de uretra

III – Estenose de uretra

IV – Prostatite

V – Uretrite não específica.

As bactérias encontradas foram gram-negativas e gram-positivas, nas seguintes proporções:

GRAM-NEGATIVAS – 85%

Escherichia coli	17 vezes	– 42,5%
Pseudomonas aeruginosa	7 vezes	– 17,5%
Proteus vulgaris	3 vezes	– 7,5%
Proteus mirabilis	1 vez	– 2,5%
Klebsiella sp.	4 vezes	– 10,0%
Enterobacter	1 vez	– 2,5%
Herellea	1 vez	– 2,5%

GRAM-POSITIVAS – 15%

Estafilococo albus coagulase e manita positivo	4 vezes	– 10,0%
Estreptococo alfa – hemolítico – coagulase e manita positivo	2 vezes	– 5,0%

Houve nítido predomínio das bactérias gram-negativas, estando de acordo com o que se encontra na literatura nacional e estrangeira.

As doses empregadas foram de 4.0 g diárias para a *Pseudomonas aeruginosa* e de 2.0 g diárias para as outras bactérias, divididas igualmente de 6 em 6 horas nas 24 horas, durante 10 a 14 dias consecutivos, sendo que 1 paciente tomou uma segunda série do medicamento durante mais 10 dias.

* "Geocilina" – cedida por Pfizer Química Ltda.

A resposta bacteriológica obtida foi a seguinte:

1) Eliminação total da bactéria infectante, comprovada por cultura negativa, foi encontrada em 17 casos (68%).

2) Persistência da bactéria infectante em 4 casos (16%). — Dois eram *Escherichia coli* e dois de *Pseudomonas aeruginosa.*

3) Mudança da bactéria infectante em 4 casos (16%). — De *Escherichia coli* para estafilococo *Albus* em 2 casos, de *Escherichia coli* para estreptococo alfa-hemolítico coagulase negativo em 1 caso e de *Escherichia coli* para *Klebsiella* em 1 caso.

A tolerância do medicamento foi de 100%, assim como não houve qualquer efeito colateral ou alterações nos exames laboratoriais efetuados em todos os casos.

Na avaliação dos resultados clínicos foram considerados como:

1) *Curados* — 17 pacientes, onde houve desaparecimento da sintomatologia clínica e sinais de infecção, com obtenção de análise de urina dentro dos limites da normalidade.

2) *Pequena resposta* — Em 5 casos, pequena resposta ao tratamento ou "melhorados", foram considerados os casos em que houve diminuição de colônias infectantes na urina e alívio da sintomatologia urinária.

Em 1 caso, houve melhora da sintomatologia, mas não se obteve controle bacteriológico.

3) *Sem modificação* — Em três casos, não houve qualquer diminuição no número de colônias infectantes, somente discreta melhora da sintomatologia. O germe infectante era *Pseudomonas aeruginosa* em dois casos.

4) *Sem controle* — Em quatro casos, foram considerados sem controle aqueles em que o doente após receber a medicação não retornou ao Serviço, não se tendo qualquer dado de "follow-up" até o momento.

RESULTADOS CLÍNICOS

CURADOS	— 17 casos	— 68%
PEQUENA RESPOSTA	— 5 casos	— 20%
SEM MODIFICAÇÃO	— 3 casos	— 12%

CONCLUSÃO

De acordo com os dados obtidos, concluímos que a carbenicilina, quando dada por via oral, é útil no tratamento das infecções urinárias por germens gram-negativos e gram-positivos, principalmente para os casos em que o germe infectante for a *Pseudomonas aeruginosa.*

A dose diária empregada variou de 2.0 g diárias para a maioria dos germens e 4.0 g diárias para as infecções por *Pseudomonas aeruginosa.*

Não foi observada qualquer reação de intolerância gástrica ou alérgica, nem houve alterações metabólicas ou sangüíneas durante o tratamento, em 100% dos casos.

BIBLIOGRAFIA

BUTLER, K. et al. — Metabolism and laboratory studies with indanyl carbenicillin. *Delaw. Med. Journ.*, 43:11, Novembro 1971.

BRAN, J. L.; KARL, D. M.; KAYE, D. — Human pharmacology and clinical evaluation of an oral carbenicillin preparation. *Cl. Pharm. Ther.*, 12, n.º 3 — 525-30, maio/junho, 1971.

ENGLISH, A. R. et al. — Carbenicillin indanyl sodium an orally active derivate of carbenicillin. *Antimicrob. Ag. Chemoter.*, 1:3, 185-191, março 1972.

HOBBS, D. C. — Metabolism of indanyl carbenicillin by dogs, rats and humans. *Antimicrob. Ag. Chemother.*, 2:4, 272-275, outubro 1972.

HAROLD, C. STANDFORD; M. C. JORDAN & WILLIAM M. M. KIRBY — Clinical pharmacology of carbenicillin compared with other penicillins. *J. Infect. Dis.*, 122: Supplement 1970.

HOFFMAN, T. A.; CESTERO, R. & BULLECK, W. E. — Pharmacokinnetics of carbenicillin in patients with hepatic and renal failure. *J. Infect. Dis.*, 122: Supplement 1970.

BUTLER, K.; ENGLISH, A. R.; RAY, V. A. & TIMRECK, A. E. — Carbenicillin: Chemistry and mode of action. *J. Infect. Dis.*, 22: Supplement 1970.

TAYLOR, W. A.; HOLLOWAY, W. J. — Clinical experience with oral carbenicillin. *Delaw. Med. Journ.*, 43: 11, novembro 1972.

TURCK, M.; SILVERBLATT, F.; CLARCK, N. H. K. — The role of carbenicillin in treatment of infections of the urinary tract. *J. Infect. Dis.*, 122: Supplement 1970.

pionefrose

ADAY COUTINHO – JOSÉ Z. CARDIA

Do Departamento de Urologia do Hospital Souza Aguiar do Rio de Janeiro

CONCEITO

Pionefrose é um processo inflamatório grave, que envolve pélvis renal e cálices, com destruição da substância renal. A pélvis está alargada, irregular e fragmentada. [3]

É um tipo relativamente raro de infecção urinária, desenvolvendo-se como complicação de hidronefrose, por obstrução da junção ureteropélvica, por cálculo, estenose congênita, complicação neoplásica, etc. A pionefrose pode ser primária, desenvolvendo-se como complicação de pielonefrite. [3, 4]

A produção de gás dentro ou fora do rim agrava muito o prognóstico. [1, 2]

Quando o ar está dentro do sistema excretor ou na parede do ureter e pélvis, pode-se usar o termo pielonefrite enfisematosa. A pielonefrite enfisematosa mata 50% dos pacientes, que em sua maioria são diabéticos. [1, 8]

A associação com diabetes, uremia e idade avançada parece agravar o prognóstico. [8]

Clinicamente, os pacientes podem apresentar dor no ângulo costo-vertebral associado a febre, mal-estar e perda de peso. Às vezes, o paciente pode estar comatoso por diabete ou uremia. [3] A icterícia do tipo obstrutivo foi achado relativamente comum observado em 6 pacientes, em decorrência de hepatite reativa inespecífica. [7] O exame físico pode revelar sensibilidade sobre o ângulo costo-vertebral e flanco, com massa palpável. Piúria e hematúria são achados freqüentes. O germe mais comumente encontrado, nos meios de cultura, foi *S. Coli*. A cistoscopia pode revelar certo grau de cistite, com ejaculação purulenta. Os meios de diagnóstico empregados são urografia venosa, pielografia retrógrada e arteriografia e, mais raramente, punção translombar [3] (figs. 1, 2, 3 e 4).

O germe produtor de gás no trato urinário tem sido motivo de especulação.

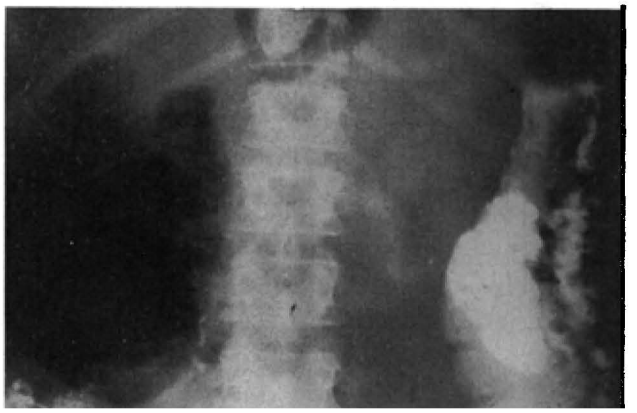

Fig. 1 – Raios X simples de abdome, mostrando pielonefrite gasosa em uma paciente que havia feito previamente clister opaco

Fig. 2 – Urografia venosa, mostrando exclusão funcional do rim D. por pionefrose

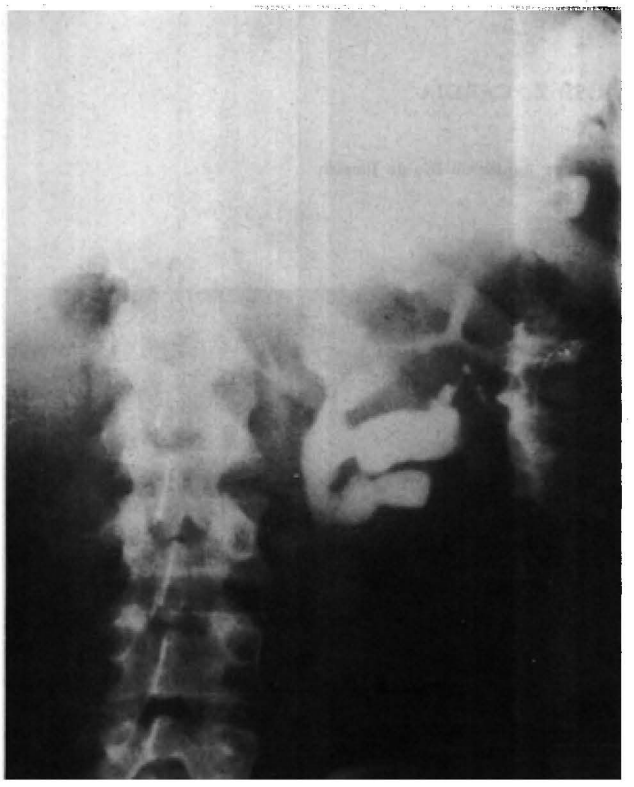

Fig. 3 — Pielografia retrógrada, mostrando pionefrose tuberculosa com fístula renocólica, podendo ser observado trajeto fistuloso para o colo descendente

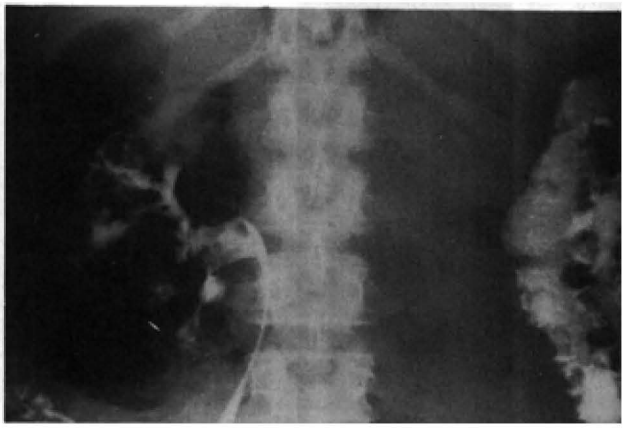

Fig. 4 — Pielografia retrógrada, mostrando pionefrose gasosa, com grave destruição do parênquima renal e grande quantidade de gás no interior do sistema pielocalicial

Alguns autores acreditam que na diabete o germe produz gás (dióxido de carbono) a partir do conteúdo elevado de glicose dos tecidos. Nos pacientes não diabéticos, o gás seria retirado da proteína. [1, 2]

Com pielonefrite enfisematosa associada a pionefrose, até 1973, havia 28 casos relatados na literatura mundial. Acrescentamos mais um caso, secundário à obstrução da função ureteropélvica, em uma paciente diabética.

CASUÍSTICA

Nessa casuística inclui estudo de 37 pacientes com pionefrose, tratados nos Serviços do Hospital Estadual Souza Aguiar, 34 dos quais internados no Serviço de Urologia e 3 deles em outras clínicas, pois que, no momento da internação, não havia referência a doença urinária ou a investigação clínica foi prejudicada pelo estado comatoso do paciente. Houve predominância do sexo feminino e o lado direito foi o mais acometido.

Homens	10	Rim direito	23
Mulheres	17	Rim esquerdo	13
		Bilateral	1

A idade máxima observada foi de 76 anos, com mínima de 19 anos e média de 49 anos.

Nem sempre foi possível determinar a causa, pela profunda alteração da anatomia da junção ureteropélvica. Cerca de 50% dos pacientes tinham cálculo renal, que poderia ser a causa ou a conseqüência de estase urinária ao nível do bacinete e infecção associada. Nos pacientes em que foi possível avaliação da causa, a estenose congênita foi de grande incidência. Em cinco pacientes, não foi possível avaliar a causa, dois pacientes apresentaram abscesso localizado no rim, conseqüente a órgãos infectados em outros sistemas e foram incluídos em nosso estudo, e um fez pionefrose, como complicação da doença renal policística.

Cálculo (primário e secundário)	17
Estenose de junção	12
Indeterminados	5
Abscesso secundário a infecção em outro órgão	3
Doença renal policística	1

Meios de diagnóstico:

O diagnóstico fundamenta-se nos dados clínicos e radiológicos.

Clínica:

Massa palpável no flanco, dor lombar ou abdominal e febre foram observados em 34 pacientes. Irritação vesical vista 14 vezes, icterícia foi observada em 6 pacientes, dor do tipo cólica renal observada em 5 pacientes, sintomas de coma diabético, 1 caso e coma urêmico, 1. Muitas vezes, a sintomatologia foi relacionada a outras doenças, como diabete, 7 pacientes, hipertensão 5, insuficiência renal 4, abscesso cutâneo 1, arteriopatia grave 1, púrpura trombocitopênica a agressão bacteriana 1, hipertensão porta 1, aborto infectado 1, e tumor de bacinete 1 caso.

Diabete	19 %
Litíase urinária de repetição	16 %
Icterícia	16 %
Hipertensão arterial	13,5%
Insuficiência renal	11 %
Abscesso cutâneo	2,7%
Arteriopatia grave	2,7%
Hipertensão porta	2,7%
Púrpura trombocitopênica	2,7%
Aborto infectado	2,7%
Tumor de bacinete	2,7%

RADIOLOGIA

O estudo radiológico, através de urografia venosa ou método do "drip", é de fundamental importância no diagnóstico da pionefrose. Este exame foi realizado em 35 pacientes, o que quer dizer, somente 2 pacientes deixaram de realizá-lo, sendo feito somente raios X simples, pois os sintomas não indicavam patologia urinária e os pacientes, em virtude de complicações infecciosas, tiveram êxito letal.

Os achados radiológicos mais observados foram apagamento do psoas, escoliose com concavidade para o lado lesado, aumento da sombra renal, alterações do padrão gasoso pela massa, imagens radiopacas móveis na projeção do rim e exclusão funcional. A pielografia retrógrada foi necessária 14 vezes, sendo que uma vez o cateter ureteral 8 Fr. permaneceu, para drenagem da pionefrose, por 5 dias. A arteriografia foi realizada 8 vezes e exibiu sempre diminuição da vascularização do rim, salvo nos abscessos em que havia área avascular, com halo de vascularização contornando a massa [5] (fig. 4).

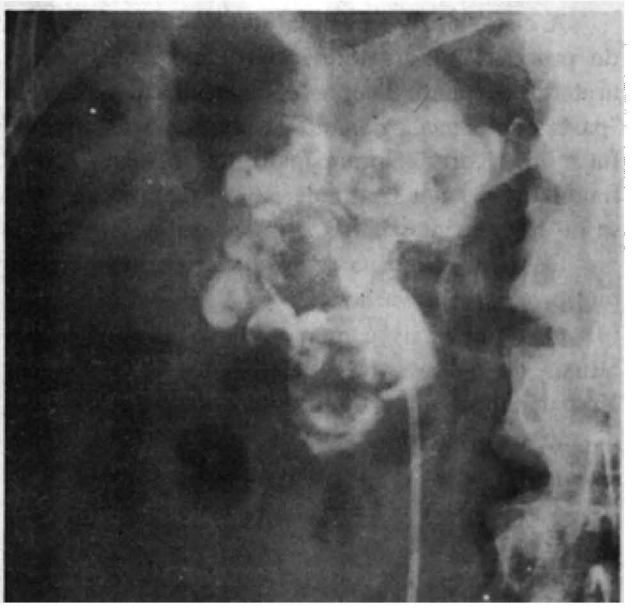

Fig. 5 – Cavidades dentro do parênquima renal

A punção percutânea foi realizada 3 vezes, e limitou-se aos casos em que os exames radiológicos não elucidaram o diagnóstico e a clínica indicava necessidade de operação de emergência.

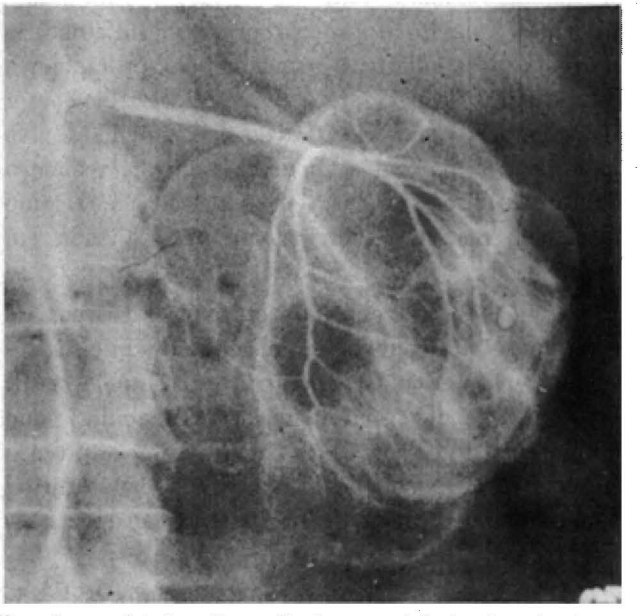

Fig. 6 — Arteriografia realizada em vigência de pionefrose, observando-se a pobreza vascular, com superfície bocelada

A cistoscopia, realizada 16 vezes, mostrou área de processo inflamatório no trígono, colo, meato ureteral e eventualmente ejaculação turva ou em "pasta dentifrícia", no lado da lesão. A colecistografia e a seriografia foram realizadas 2 vezes, com a finalidade de descartar colecistite calculosa ou massa de origem intestinal.

O exame de urina revelou sempre hematúria e piúria, em graus variáveis.

O germe mais comum, isolado nos meios habituais de cultura, foi o colibacilo, 13 casos; em 15 pacientes, não foi determinado por dificuldade momentânea de apoio do laboratório na realização deste exame. Estafilococos Sp. 4 vezes, Proteus 3 e Pseudomona Aeruginosa 2.

Não identificados	15
S. Coli	13
St. Sp.	4
Proteus	3
Pseudomona aeruginosa	2

TRATAMENTO

Tradicionalmente, a pionefrose deve ser tratada cirurgicamente, sendo a nefrostomia realizada em 1.ª etapa e a nefrectomia, que é o tratamento definitivo, realizada mais tarde. Isto é inteiramente válido quando o próprio processo inflamatório ou doenças espoliativas associadas comprometem o estado geral do paciente e qualquer cirurgia maior representaria riscos de graves conseqüências. Na maioria dos pacientes, pôde-se realizar avaliação clínica de risco cirúrgico e reposição em regime de emergência e a nefrectomia foi realizada em tempo único. [6]

A nossa argumentação contra dois tempos de cirurgia se fundamenta na dificuldade que representa a nefrectomia, depois de se estabelecer fibrose peri-renal. Além disto, a nefrostomia pode não drenar todos os cálices e às vezes o próprio tubo serve de obstáculo à livre drenagem de urina contaminada, oriunda de um ou mais grupos caliciais.

O processo inflamatório mal drenado pode dificultar o controle da infecção, com possibilidade de ocorrer bacteremia e, a longo prazo, modificação da resistência bacteriana e dificuldade de recuperação do estado geral do paciente.

Lógico está que a cirurgia em um tempo representa menor permanência hospitalar, menores gastos, assim como contaminação de salas operatórias apenas uma vez. Não tivemos complicações que pudessem ser atribuídas a esta orientação cirúrgica. Abscesso de parede foi a complicação mais comum e absolutamente esperada, recebendo tratamento adequado, isto é, o espaço retroperitoneal foi drenado com dreno tubular calibroso e não penrose.

Realizamos 34 nefrectomias e só tivemos um óbito no 4.º dia pós-operatório, atribuído a A.V.C., em uma paciente com pionefrose gasosa, diabete e hipertensão arterial. Morreram por uremia e infecção dois outros pacientes tratados em outros departamentos do hospital em que a urologia nada pôde realizar, pois um apresentava pionefrose, como complicação de doença renal policística, e outro foi achado de autópsia. A nefrectomia direita foi realizada 22 vezes e 12 vezes a esquerda .

Um paciente com pionefrose à direita e insuficiência renal à esquerda foi tratado com cateter ureteral n.º 8 Fr., passado por via endoscópica, com recuperação do rim.

Em outra paciente, com cálculo coraliforme bilateral e pionefrose à esquerda, retiramos os cálculos bilateralmente e deixamos nefrostomia bilateral.

Numa paciente com 54 anos, diabética, drenada por nefrostomia D. 3 vezes, realizamos nefrectomia muito difícil e houve acidente de abertura do duodeno, tratado com aspiração gástrica e irrigação da ferida com bicarbonato. Alta do hospital, ao fim de 51 dias; a paciente teve magnífica evolução.

Em 8 anos, tratamos 37 pacientes com pionefrose por causas variadas. Tivemos contra nós o padrão social baixo da maioria dos doentes, com baixa da resistência orgânica. Mesmo assim, tivemos ótimos resultados com o tratamento cirúrgico da afecção.

A pionefrose deve ser tratada por nefrectomia o mais cedo possível, desde que a função renal oposta esteja preservada. Em apenas seis pacientes,

foi realizada a drenagem da pionefrose e a nefrectomia foi realizada mais tarde. Nestes pacientes, tivemos dificuldades na nefrectomia e um deles permaneceu internado no hospital durante 60 dias e ainda fez hérnia incisional. A maior permanência hospitalar foi deste doente, a menor 7 dias e a média de permanência 17 dias.

Algumas manifestações desapareceram com a nefrectomia, como icterícia, febre com calafrios, púrpura, etc.

RESUMO

Os autores conceituam a pionefrose e apresentam experiência com 37 casos tratados no Departamento de Urologia do Hospital Estadual Souza Aguiar em 8 anos de atividades. Referem um tipo raro de infecção, que é a pionefrose gasosa por colibacilo. O tratamento na grande maioria foi a nefrectomia, realizada imediatamente após o diagnóstico.

Alguns pacientes receberam outro tipo de tratamento com drenagem por nefrostomia ou cateter ureteral, como tentativa de recuperar o rim em virtude de insuficiência do rim contralateral.

Apenas 1 óbito atribuído a A.V.C. no 5.º dia p.o. Dois óbitos em outros serviços, sem participação da Urologia. A complicação mais comum foi a infecção de parede e a complicação mais grave foi lesão do duodeno em uma paciente drenada três vezes.

BIBLIOGRAFIA

1. BONTEMPS, SERGE & BRYK, DAVID — Pyonephrosis with pneumoureteropyelogram. J. of Urol., 109.160, 1973.
2. DENNIS, B. & col. — Pneumaturia without fistula or glycosuria. J. of Urol., 112.287, 1974.
3. EMETT-WITTEN — Non-tuberculous infections of the genitourinary tract 749. Clinical Urography, W. B. Saunders Company. Philadelphia, 1971.
4. FRIED, F. A. — Etiology of pyelonephritis, intraductal cristallization as co-factor. J. of Urol., 101.786, 1969.
5. HERWING, K. — Pyohydronephrosis. Diagnosis with selective renal angiography. J. of Urol., 109.964, 1973.
6. KIVIAT, M. & cols. — Pyonephrosis complicating ureteral obstruction: a limitation of renal acintiscantining in predicting reversibility of renal damage, J. of Urol., 109.339, 1973.
7. SHENER, PETER, J. Liver Biopsy Interpretation 1970, London.
8. TURMAN, ALFRED & cols. Emphysematous pyelonephritis with perinephric gas. J. of Urol. 105.165, 1971.

extravazamento peripélvico durante a urografia excretora

AUGUSTO AFFONSO FERREIRA – RUBENS MARCONDES PEREIRA – HONÓRIO CHIMINAZZO JR. – ALVARO S. MOREIRA

Da Faculdade de Ciências Médicas da U.E. de Campinas. – Da Clínica Eduardo Lane, Campinas, SP

O extravazamento peripélvico, também conhecido como refluxo pielo-renal ou extravazamento pielo-sinusal, é fenômeno bastante conhecido, ocorrendo freqüentemente durante a pielografia retrógrada. Raramente, porém, é observado durante a urografia excretora.

Olsson [1] na Suécia e Narath [3] na Inglaterra foram os primeiros a relatar esse fenômeno. A seguir, vários outros [2, 4, 5] publicaram a respeito. Em nosso país, até hoje, não há registro na literatura sobre o assunto.

Queremos relatar alguns casos observados, em um total de aproximadamente 1.500 urografias excretoras realizadas nos últimos 5 anos, e chamar a atenção para os aspectos radiológicos que permitem o diagnóstico diferencial com várias condições que podem apresentar sinais radiológicos semelhantes.

EXTRAVAZAMENTO PERIPÉLVICO

Em cerca de 15 pacientes, observamos extravazamento peripélvico durante a urografia excretora, ou seja, 1,0% do total. Em todos eles, os rins eram normais e o extravazamento foi resultado da compressão ureteral externa, feita rotineiramente por 10 minutos após o filme de 5 minutos. Com o aumento da pressão intrapiélica, rompe-se o fórnix de um ou vários cálices e o contraste é identificado fora do sistema coletor, no espaço do seio renal no cliché radiográfico de 15 minutos; esse contraste extravazado é reabsorvido rapidamente e em filmes posteriores pode não ser mais observado. Os pacientes não apresentam queixas, a não ser o desconforto acarretado às vezes pela compressão ureteral.

EXTRAVAZAMENTO PERIPÉLVICO DURANTE CÓLICA RENAL

Tivemos ocasião de tratar de 2 pacientes portadores de litíase ureteral, cujas urografias excretoras feitas sem compressão mostraram extravazamento peripélvico exuberante (figs. 1 e 3). O primeiro paciente era um dentista, 48 anos de idade, com um cálculo diminuto no terço inferior do ureter direito. A pielografia retrógrada (fig. 2) confirmou o extravazamento e nos deu certeza que se tratava de uma afecção benigna. O cateter ureteral foi mantido por 48 horas preso a uma sonda Foley

Fig. 1

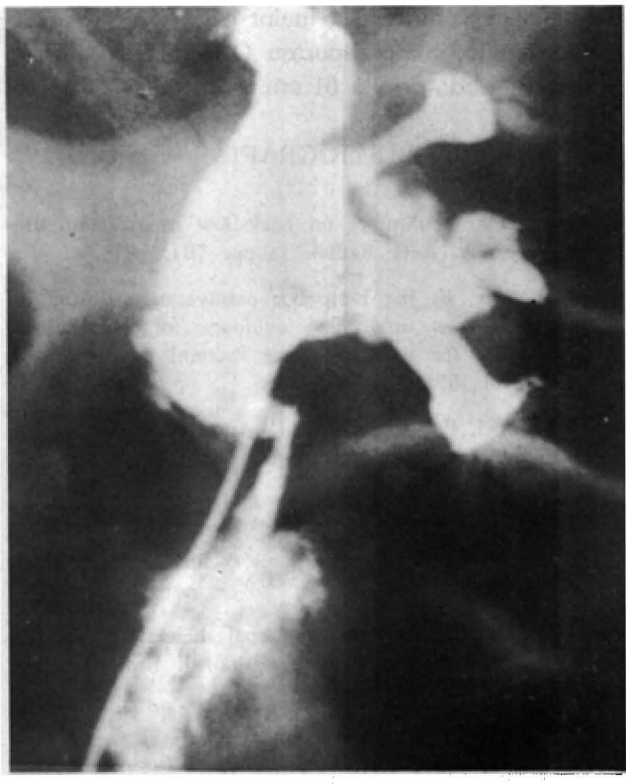

Fig. 2 – Rim direito

Fig. 3

vesical. Poucas horas após os cateteres serem retirados, o paciente eliminou o cálculo, permanecendo assintomático por 5 anos. Até hoje, recusa-se a fazer nova urografia excretora.

O segundo caso foi de um lavrador de 55 anos de idade acometido de várias cólicas renais, e que trazia uma urografia excretora (fig. 3), feita também sem compressão ureteral externa. Havia um cálculo de 0,5 cm de diâmetro no terço inferior do ureter esquerdo, discreta ectasia a montante, e grande quantidade de contraste extravazando pelo espaço peripélvico. Como o cálculo permanecesse imóvel após um período de 3 dias, o mesmo foi extraído endoscópicamente com o extrator Dormia, sem qualquer complicação.

COMENTÁRIO

A reabsorção de urina que ocorre na patogenia da hidronefrose provocada por obstrução ureteral é feita por quatro vias conhecidas como: refluxo pielotubular, refluxo pielolinfático, refluxo pielovenoso e extravazamento peripélvico, segundo Hinman Jr. (Quadro).

REFLUXOS RENAIS

AUMENTO DA PRESSÃO INTRAPIÉLICA — Segundo HINMAN JR. (1961)

- Enchimento dos túbulos coletores (Refluxo Pielo-tubular)
- Penetração pelo fornix
  - Captado pelos linfáticos (Refluxo Pielo-linfático)
  - Rutura das veias (Refluxo Pielo-venoso)
  - Dissecção no sinus renalis (Extravasamento peripélvico)

O extravazamento peripélvico é uma forma mais extrema de escape que se observa com alguma raridade nas urografias excretoras em casos de obstrução aguda do ureter ou compressão abdominal. Inicia-se com rompimento do fórnix, seguindo pelo *sinus renalis* em direção ao bacinete, onde atinge a gordura peripélvica, o tecido peri-renal e finalmente o espaço periureteral.

O diagnóstico diferencial deve ser feito com bastante cautela com a pielonefrite crônica, o rim em esponja, a tuberculose renal, o cisto pielogênico e algumas formas bizarras de tumor renal.

SUMÁRIO E CONCLUSÕES

Dois casos de extravazamento peripélvico, documentados durante a urografia excretora sem compressão ureteral externa, em pacientes portadores de litíase ureteral, são apresentados.

O extravazamento peripélvico acentuado que ocorreu nesses pacientes não só se espalhou ao longo do ureter, mas também na gordura peri-renal fora da cápsula. Este processo, que é provavelmente comum durante uma cólica, poderia explicar uma origem do abscesso peri-renal e talvez a fibrose periureteral chamada idiopática, ou mesmo ocasionalmente a origem de obstruções caliciais ou ureterais.

Nos 15 pacientes que apresentavam extravazamento peripélvico provocado pela compressão externa, por 10 minutos, nenhuma complicação ocorreu, demonstrando que esta afecção, nestas circunstâncias, é considerada benigna. Quanto maior for o tempo de compressão, maior a incidência de extravazamento, como reportou Olsson, que a usava por um período de 9 a 61 minutos.

BIBLIOGRAFIA

1. OLSSON, O: Studies on back-flow in excretion urography. Acta Radiol. (supp. 70), 1948.
2. HINMAN, F. Jr.: Peripelvic extravasation during intravenous urography; evidence for a additional route for backflow after ureteral obstruction. J. Urol., 85:385, 1961.
3. NARATH, P. A.: Extrarenal extravasation observed in the course of intravenous urography. J. Urol., 39:65. 1938.
4. HARROW B. R. & SLOANE, J. A.: Pyelorenal extravasation during excretory urography. J. Urol., 85:995. 1961.
4. POLITANO, V. A.: Pyelorenal blackflow. Clinical significance and interpretation. J. Urol., 78: 1-8, 1957.

alcaptonúria

MÁRCIO AUGUSTO GUIMARÃES CORRÊA – SÉRGIO D'ÁVILA AGUINAGA

Da Universidade do Estado da Guanabara

I – INTRODUÇÃO

É afecção rara, hereditária, que envolve o metabolismo de dois aminoacidos por ausência de uma enzima específica – a ácido-homogentísicoxidase. Há, devido ao bloqueio metabólico, eliminação pela urina do ácido 2, 5 hidroxifenilacético (ácido homogentísico), composto muito redutor; este, em meio alcalino, torna-se escuro, característicamente. Após a meia idade, há impregnação dos tecidos mesenquimais e escurecimento dos mesmos por um polímero do referido ácido (ocronose).

Bödeker, [3] em 1859, designou-a de "Alcaptonúria" (do grego *Kepton*, sugar, e *Alkali* do árabe = alcalino), significando o escurecimento da urina em meio alcalino com maior absorção de oxigênio. Virchow, [13] em 1866, usou o termo "ocronose" para designar a artrite deformante, na qual há escurecimento das articulações e tendões. Albrecht, [1] em 1902, associou "ocronose" à "alcaptonúria". Garrod, [4] em 1908, estudou a afecção como primeira falha metabólica e sugeriu a ausência de uma enzima. La Du, [8] em 1958, comprovou experimentalmente a hipótese de Garrod.

No caso que passamos a relatar, o diagnóstico precoce e a instituição da terapêutica apropriada talvez venham a contribuir favoravelmente na evolução da doença.

II – APRESENTAÇÃO

C.A.P., reg. 186397, 3 anos, masc., br., brasileiro. Contou-nos sua mãe que, desde os 3 meses de idade, notou que suas fraldas molhadas de urina amarelada tornavam-se escurecidas em algumas horas, até tomarem "côr de chá forte" (fig. 1). Procurou um colega que, atribuindo o problema à amigdalite, indicou a extirpação das amigdalas. Como, após a cirurgia, persistisse a referida observação, procurou o nosso Serviço. Filho adotivo, nascido de parto eutócico, saudável, com desenvolvimento normal. Ao exame físico, nada de anormal foi encontrado, tendo sido internado, com o diagnóstico provisório de "alcaptonúria", em 2-6-71, para exames complementares. Apresentou hemograma e bioquímica do sangue normais; urina de coloração amarelada, com pH=5,0, densidade normal. A pesquisa para o ácido homogentísico foi positiva (Dr. Coutinho Marques). O RX dos ossos longos foi normal. Foi-lhe dada alta em 12-6-71, tendo sido encaminhado ao setor de nutrição para orientação de dieta de baixo teor de proteínas. Em controle recente, o sinal persiste, havendo dificuldades em manter a dieta prescrita, segundo a mãe.



Fig. 1

III – COMENTÁRIOS

É doença de natureza hereditária, dada por caráter autossômico recessivo; geralmente, há parentesco entre os pais. Ocorre geralmente em ambos os sexos, com incidência estimada em 1:200.000. [7] O'Brien et al, [9] revendo a literatura, encontraram

no período 1584 a 1962 cerca de 604 casos em 35 países. Nesta afecção, por ausência de ácido homogentísicoxidase, existente presumivelmente no fígado e rins, [12] ocorre um bloqueio no ciclo metabólico da tirosina e da fenilalanina (fig. 2). O

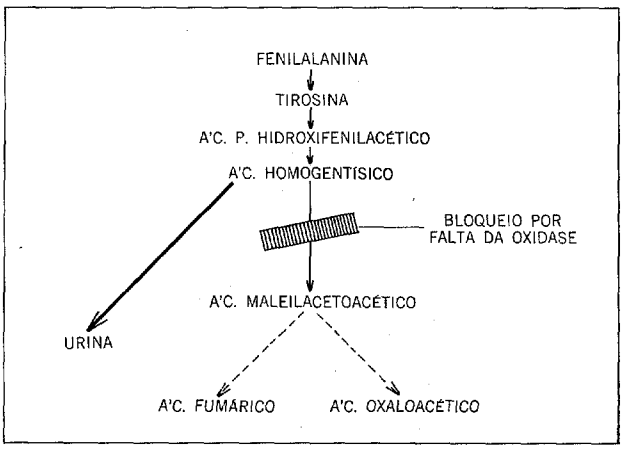

Fig..2

ácido homogentísico retido no organismo passa a ser, anomalamente, excretado pela urina, em torno de 4 a 8 g/dia, podendo tal taxa variar de acordo com a maior ou menor quantidade de proteínas ingeridas. Em pH neutro ou alcalino, o ácido excretado se oxida produzindo um polímero semelhante à melanina, que escurece a urina velha. A doença tem caráter benigno até a meia idade, quando, pelo acúmulo do polímero nas articulações (cartilagens), sobrevem a degeneração do tecido cartilaginoso (50% dos casos). [7] São afetadas as grandes articulações e as dos discos intervertebrais. A artrose é progressiva, levando à anquilose e esta à invalidez. O polímero também impregna as cartilagens auriculares, esclerótica e túnica interna das artérias, originando coloração azulada nas mesmas.

Embora se manifeste desde o nascimento, pelo escurecimento das roupas molhadas pela urina, pode mesmo passar despercebido durante anos e só ser notada quando sobrevem a sintomatologia articular. Há relato de obstrução prostática por cálculo contendo ácido homogentísico, [5] bem como casos de litíase renal por este composto. [11]

Mesmo que haja artrite concomitante com escurecimento da urina, o diagnóstico de certeza é dado pelo identificação do ácido homogentístico na urina, o que é feito por vários métodos laboratoriais. [2]

Não há um tratamento verdadeiro para a doença: a dieta de baixo teor protéico muito severa não é aconselhável, principalmente em se tratando de crianças. [2] Kaplan preconizou, em 1966, 0,5 g de proteínas por kg/dia. [6] A vitamina C, em altas doses, é usada por ser redutora, para prevenir a formação do pigmento, com algum sucesso. [2, 10] Quando houver acometimento articular, as medidas são as habituais a qualquer artrite. [2]

IV — *BIBLIOGRAFIA*

1. ALBRECHT: Citado por Knox, W. E. (v. ref. 7).
2. BORGER, R. & BROYER, M.: Alkaptonúria. Presse Méd. 76; 1182-3, 18 may 68.
3. BÖDEKER: Citado por Knox, W. E.: (v. ref. 7).
4. GARROD, A. E.: Inborn errors of metabolism. Alkaptonuria. Lancet 2, 73, 1908, citado por Verma, I. C. (v. ref. 14).
5. HOLLINGSWORTH, R. P.: Homogentisic acid stone — a rare form of prostatic obstruction. Brit. J. Urol. 40: 546-7, oct. 68.
6. KAPLAN, S. A.: in Current Pediatry Therapy, Ed Gellis and Kagan, Saunders, Philadelphia, citado por Verma, I. C.: (v. ref. 12).
7. KNOX, W. E.: Falhas do metabolismo. Perturbações do Metabolismo. Alcaptonúria, in Harrison: Medicina Interna, Vol. I, pg. 813-15, Liv. Ed. Guanabara Koogan S. A., 4.ª Ed., R. J.
8. LA DU, B. N.: Alkaptonuria in "The metabolic basis of inherited disease" Ed. Stanbury, Wyngarden and Fredrichson. Mc Graw Hill, N. Y., citado por Verma, I. C.: (v. ref. 12).
9. O'BRIEN, W. M. & LA DU, B. N.: Biochemical aspects of alkaptonuria, ochronosis and arthropathy. Am. J. Med. 34: 813, 1962, citado por Verma I. C. (v. ref. 12).
10. SEALOK, R. R., GALDSTORN M, & STEELE, J. M.: Administration of ascorbic acid to an alkaptonuric patient. Proc. Soc. Exper. Biol. Med. 44: 580, 1940, citado por Verma I. C.: (v. ref. 12).
11. SUTOR, D. J.: Composition of calcul from alkaptonuria. Brit. J. Urol. 42: 386-8, aug. 70.
12. VERMA, I. C.: Alkaptonuria: report as two cases in Siblings. Indian J. Ped. 35: 394-5, aug. 69.
13. VIRCHOW: Citado por Knox, W. E.: (v. ref. 7).

anomalias ureterais

MIGUEL CAZULA COSTA — VALTER SILVA LIMA

Do Hospital de Bonsucesso — Clínica Urológica

ANOMALIAS URETERAIS

Sob este título, apresentaremos: divertículo de ureter, compressão do terço inferior do ureter por vaso anômalo e ureter retrocava.

1) DIVERTÍCULO DO URETER — 2 casos.

É uma protrusão saciforme da parede do ureter.

Classificam-se os divertículos em: a) verdadeiros ou congênitos — são aqueles nos quais a parede do divertículo contém as mesmas camadas (muscular e mucosa) do ureter normal; b) falsos ou adquiridos — constituem-se de mucosa ureteral herniada através da camada muscular do ureter.

Fig. 1

Fig. 2

Existem cerca de 70 casos de divertículo ureteral relatados, sendo, a grande maioria, divertículos verdadeiros. Predominam na porção ureteral justavesical e menos freqüentemente nas proximidades do cruzamento do ureter com os vasos ilíacos. Williams e Goodwin relataram um caso em que o divertículo se implantava ao nível da junção pielureteral. A incidência foi igual quanto ao sexo, com predominância insignificante à direita.

ETIOLOGIA

O divertículo ureteral verdadeiro tem sua origem explicada pela formação de um broto ureteral acessório. O falso divertículo surge por pressão retrógrada próxima à obstrução, infecção e pós-ureterotomia.

SINTOMAS

São os mesmos das obstruções ureterais: dor, piúria, infecção urinária rebelde a tratamento, hematúria, etc.

DIAGNÓSTICO

É feito pela urografia excretora. Quando não demonstra perfeitamente o divertículo, o cateterismo ureteral retrógrado com ureterograma faz-se necessário. A arteriografia renal afasta as duplicidades renopielureterais.

COMPLICAÇÕES

Obstrução ureteral (pelo divertículo distendido), formação de cálculos e rotura.

TRATAMENTO

A exérese do divertículo é o tratamento, salvo nos casos em que as complicações tenham provocado dano reno-ureteral grave, quando necessário se faz a ureteronefrectomia. Nos casos em que não exista infecção persistente e o saco diverticular não ocasione complicações, o tratamento é conservador.

Fig. 3

Fig. 4

Fig. 5

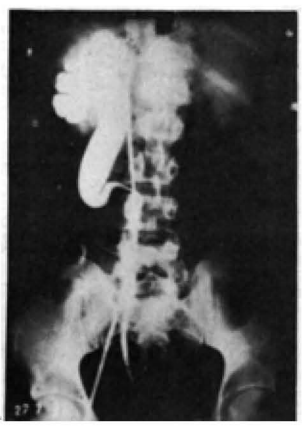

Fig. 6

2) COMPRESSÃO DO TERÇO INFERIOR DO URETER POR VASO ANÔMALO — 2 casos.

Pode ser: compressão arterial ou venosa.

A compressão ureteral pela artéria ilíaca (ureter retro-ilíaco) foi relatada por Corbus, Estrem e Hunt (citados por Campbell). Os sintomas foram aqueles comuns à obstrução ureteral. Esta ocorrência foi em achado operatório, ao realizarem exploração de *stop* ureteral ao nível do cruzamento dos vasos ilíacos.

No caso por nós apresentado, em que a arteriografia e o cateterismo ureteral direito simultâneo demonstraram tão claramente a posição do ureter posterior à artéria ilíaca (ureter retro-ilíaco), tratou-se de um engano sugerido pela radiologia, pois, ao operarmos o paciente, para nossa surpresa, encontramos apenas uma fibrose periureteral, estando o ureter anterior à artéria ilíaca.

A obstrução do ureter inferior por compressão vascular foi revista por Young e Kiser, que citaram cerca de 15 casos relatados. O vaso obstrutor tem sido identificado como a ovariana, uterina, umbilical, obturadora, hipogástrica e desconhecida. Os sintomas são os mesmos da obstrução e o tratamento dependerá da importância do vaso compressor e do grau de lesão ocasionada sobre o aparelho urinário.

3) URETER RETROCAVA — 2 casos.

Surge em decorrência de uma malformação congênita na embriogênese da veia cava.

No embrião de 4 semanas, o sangue da parede dorsal e dos mesonefrons é drenado por 2 vasos longitudinais, que são as veias cardinais posteriores. Nas 4 semanas seguintes, estes 2 vasos emitem inúmeras anastomoses, sendo 2 paralelas aos referidos vasos, as mais importantes. São as veias subcardinais direita e esquerda, que progressivamente substituem as cardinais posteriores na drenagem do sangue. Surgem inúmeras anastomoses entre as 2 veias subcardinais. Cada um dos metanefrons e ureteres, ao migrar da região pélvica para a região lombar, passa através de anel venoso (anel metanéfrico).

O sistema venoso intra-embrionário é inicialmente simétrico. Com o desenvolvimento, esta simetria se altera, as veias do lado direito se alargam e as do lado esquerdo drenam o sangue para o lado direito, através das anastomoses. Os vasos

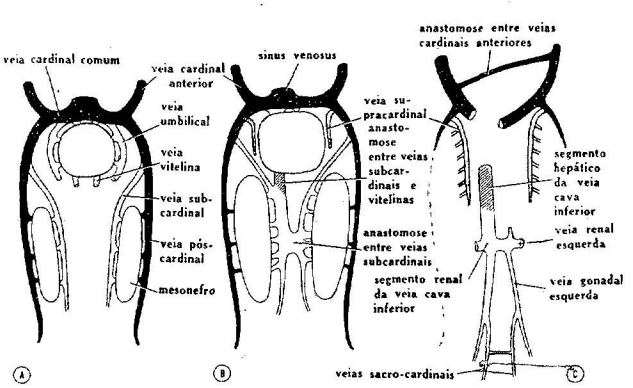

Fig. 7

esquerdos diminuem de tamanho e em grande parte se obliteram, o que também ocorre com a veia cardinal posterior direita.

A veia subcardinal direita é que vai dar origem, em condições normais, *à veia cava inferior.*

Pode ocorrer no entanto que, por um defeito na embriogênese da veia cava inferior, esta venha a ser formada pela *veia cardinal posterior direita,* o que ocasionará a posição *retrocava do ureter* (conforme ilustra o esquema).

SINTOMAS

São os da obstrução ureteral.

DIAGNÓSTICO

É feito por urografia excretora, que mostra o deslocamento para a linha média dos 2/3 inferiores do ureter, *stop* em S ou J, invertido do terço superior do ureter, que faz uma parábola de concavidade para baixo, ao cruzar para a linha média. A pielografia retrógrada faz-se necessária para conseguirmos um boa visualização de todo o ureter. A cavografia associada à pielografia retrógrada selará o diagnóstico de certeza. O sinal de Randall e Campbell é considerado patognomônico: em oblíqua, a curva retrocava do ureter está acolada ao corpo vertebral; em lateral, o ureter está excessivamente anteriorizado.

TRATAMENTO

a) Nefrectomia em casos de grave dano renal; b) transposição de veia cava em paciente de rim único; c) transposição de ureter nos demais casos. A cirurgia que apresenta melhores resultados é a transposição ureteral por secção do bacinete, transposição do ureter e reanastomose. A secção baixa (ao nível da bexiga), seguida de transposição e ureteroneocistostomia, dá resultados precários devido a grande desvascularização do ureter. A secção do ureter ao nível do cruzamento com a veia cava dá resultados precários, devido a estenose local.

BIBLIOGRAFIA

CAMPBELL, M. F. – *Urology,* Phil., vol. 11 : 1.535, 1970.

REGUA, F.º, O. C. – Considerações sobre ureter retrocava, Anais do 10.º Congresso Brasileiro de Urologia, vol. 11 : 193, 1965.

LANGMAN, J. – Embriologia Médica, 126 e 190, 1966.

BRITO, R. R. – Divertículo de ureter; considerações em torno de sete casos. Separata da *Revista Paulista de Medicina,* vol. 80, setembro de 1972.

ARRUDA, R. – Ureter retrocava, cirurgia pela técnica de Cathro. Anais do 11.º C.B.U., 290, 1967.

anomalias ureterais

ADROALDO RODRIGUES NEIVA — ANTÔNIO FRANCISCO JUNQUILHO VINHAIS

Da Fac. Med. Univ. Fed. Ba — Dept.º VII

I — INTRODUÇÃO

As anomalias ureterais, cuja freqüência é considerável, justificam pelo seu expressivo potencial de morbidade o especial interesse que despertam não só entre urologistas, mas também entre clínicos em geral, sobretudo pediatras. Podem repercutir expressivamente sobre a dinâmica do trato urinário e, por isso mesmo, predispor à obstrução e infecção, que, somadas, laboram no sentido da progressiva e, por vezes, irreparável deterioração da função renal, além do que, em significante incidência, se associam a outros erros do desenvolvimento do trato urogenital. [1] Nesta oportunidade, pretendemos fazer o relato de sete casos de anomalias ureterais, três de duplicidade ureteral, com abocamentos ectópicos, e quatro de ureterocele, três dos quais associados a litíase, oriundos de nossa clínica privada, atendidos entre 1966 e 1973, para destacar, sobretudo, a importância da correção cirúrgica na interrupção do processo obstrutivo e, por conseqüência, no controle definitivo da infecção, antes rebelde a várias tentativas de tratamento clínico. Cumpre assinalar dois destes casos (casos I e II) como já referidos por nós, em outra oportunidade. [2]

II — RELATO DOS CASOS

Caso I — Veio à consulta E. S. B., 7 anos, branca, feminina, brasileira, pela primeira vez, em outubro de 1966, queixando-se de incontinência permanente de urina desde o nascimento, referindo, porém, de par com este sintoma a ocorrência de micções normais. A inspeção cuidadosa da vulva, após um episódio de micção normal, permitiu observar escape intermitente de líquido citrino através do meato uretral. A suspeita clínica levantada foi de implantação anômala de ureter na uretra. A urografia excretora revelou a existência de duplicação reno-ureteral à direita. Urocultura pré-operatória isolou *E. coli* na ordem de 280.000 cols/ml. O tratamento consistiu em nefrureterectomia com remoção da massa renal hipotrófica e dilatada com o correspondente ureter, também dilatado, que, até onde permitiu observar a dissecção cirúrgica, se terminava por um segmento de reduzido calibre, abaixo do colo vesical, provavelmente na uretra proximal. Não se registraram acidentes no pós-operatório imediato. A evolução foi satisfatória e, na última revisão, em outubro de 1970, a urocultura foi negativa e resultou normal o controle radiológico.

Caso II — L. C. M., 7 meses, feminina, branca, brasileira. Primeira consulta em 14 de maio de 1971, com a queixa, por parte dos familiares, de incontinência permanente de urina, a despeito de realizar micções normais. À inspeção vulvar, pode-se notar fluxo de líquido citrino através do orifício himenal. Elaborada a suspeita de implantação anômala de ureter na vagina, a urografia excretora caracterizou a existência de bifidez piélica com duplicidade ureteral à direita. O tratamento cirúrgico correspondeu a pieloplastia para remoção de redundância da pélvis renal, de onde emergia, sinuoso e dilatado, o ureter supranumerário para se perder no septo vésico-vaginal. O pós-operatório imediato foi acidentado, com ocorrência de fístula urinária lombar, cuja cura teve lugar, sem seqüelas, espontaneamente. A urocultura, positiva para *E. coli*, com 360.000 cols/ml na ocasião do diagnóstico, quando do último controle permitiu isolar apenas 5.000 cols/ml desta mesma bactéria, assim como, na mesma ocasião (agosto/72), foi normal o controle urográfico.

Caso III — S. S. O., 13 anos, branca, feminina, brasileira. Primeira consulta em abril de 1972 com história sugestiva de infecção urinária crônica, rebelde a múltiplas tentativas de tratamento clínico. A urografia excretora, na ocasião, revelou um rim

esquerdo de menor dimensão que o direito, mais baixo, dilatado, seguido de um ureter, também dilatado, e ainda defeito de enchimento vesical. Submetida a cistoscopia, determinou-se a existência de ureterocele à esquerda. Levada à cirurgia, à abertura da cavidade vesical, pôde-se constatar a existência de duplicidade ureteral à esquerda, por pielografia intra-operatória, verificando-se que a ureterocele correspondia à terminação do ureter supranumerário, dilatado e sinuoso, drenando massa renal supranumerária hipotrófica, aderida ao pólo superior daquele que seria o rim normal. Procedeu-se, com ampliação da incisão primitiva, a nefrureterectomia e plastia anti-refluxo da terminação do ureter remanescente. Não houve acidentes pós-operatórios. Antes do tratamento cirúrgico, a urocultura permitiu contar 500.000 cols de *E. coli*/ml, mas em setembro de 1972 resultou negativa. O controle radiológico, nessa ocasião, acusava redução do estado de dilatação do rim esquerdo.

Caso IV — M. C. S., 29 anos, feminina, parda, brasileira, casada. Primeira consulta em setembro de 1972. Queixa de incontinência urinária desde a infância (*sic*) e de episódios febris sugestivos de infecção urinária. A inspeção da vulva permitiu reconhecer a existência de um pertuito punctiforme, situado na linha média, imediatamente abaixo do meato uretral, permeável a um cateter ureteral, deixando fluir líquido de aspecto citrino. A urografia excretora mostrou um rim esquerdo menor e mais baixo que o direito. O estudo radiológico contrastado ascendente, por cateterismo do ureter ectópico, simultâneo com ureteropielografia retrógrada bilateral, revelou que o ureter anômalo, muito dilatado, drenava massa renal supranumerária hipotrófica sobreposta ao pólo superior do rim esquerdo. Foi realizada, com êxito, nefrureterectomia à esquerda com remoção das estruturas anômalas. No pré-operatório, a urocultura foi positiva para *Pseudomonas aeruginosas*, com 290.000 cols/ml. Na ocasião do último controle, em maio de 1973, grávida a paciente, a urocultura foi inexpressiva, permitindo o crescimento de 3.000 cols/ml de *Staphylococcus sp.* Aguarda-se oportunidade para realizar controle radiológico.

Caso V — A. L. S., masculino, pardo, 27 anos, brasileiro. Primeira consulta em junho de 1973. História de cólica renal repetida há cinco anos, com infecção urinária associada rebelde a múltiplas tentativas de tratamento clínico. Submetido a urografia excretora e a cistoscopia, verificou-se a existência de dilatação cística (ureterocele) da terminação do ureter esquerdo, com concreção calculosa retida a esse nível. Com a exérese da dilatação cística, procedeu-se à remoção da concreção calculosa e plastia do orifício ureteral. A urocultura pré-operatória isolou 1.000.000 cols/ml de *Proteus mirabilis*. Recente controle, em novembro de 1973, admitiu como estéril a urina.

Caso VI — J. C. G. O., 62 anos, branca, feminina, casada, portuguesa. Primeira consulta em setembro de 1973. Passado de longa duração de cólica renal. Múltiplos episódios sugestivos de infecção urinária agudizada. A urografia excretora sugeriu a existência de ureterocele à direita com cálculo retido no interior da lesão. A impressão de ureterocele foi confirmada pela cistoscopia. O tratamento cirúrgico importou em ressecção da redundância mucosa dilatada, remoção do cálculo e plastia do orifício ureteral. A urocultura pré-operatória revelou 780.000 cols/ml de *E. coli* e, no controle pós-operatório recente, a bacteriúria decresceu para 12.000 cols/ml, sem variação de flora.

Caso VII — L. C. O., 42 anos, branca, feminina, brasileira, casada. História de vários episódios de cólica renal, nos últimos dois anos, com concomitância de manifestações sugestivas de infecção do trato urinário, rebelde ao tratamento clínico. À urografia excretora, foi elaborada a suspeita de ureterocele à esquerda, com concreção calculosa no seu interior. A endoscopia ratificou a existência da ureterocele. A ablação da ureterocele, com retirada do cálculo e recomposição plástica do meato ureteral, correspondeu ao tratamento cirúrgico. A bacteriúria do pré-operatório, da ordem de 50.000 cols/ml de *E. coli*, caiu, no primeiro controle pós-operatório, para 50.000 cols/ml, sem variação de flora.

ANOMALIAS URETERAIS

CASO	DIAGNÓSTICO	UROCULTURA PRÉ-OPERATÓRIA	UROCULTURA PÓS-OPERATÓRIA
I	Rim e ureter supranumerários à "D", com abocamento uretral	E. coli — 280.000 cols/ml. out/66	Negativa — Out/70
II	Duplicidade pielureteral "D", com abocamento uretral	E. coli — 360.000 cols/ml. Maio/70	E. coli — 5.000 cols/ml. — Ag/72
III	RIM e ureter supranumerários "E", com ureterocele	E. coli — 500.000 cols/ml. Abril/72	Negativa. Set/72
IV	Rim e ureter supranumerários "E", com abocamento vaginal.	P. aeruginosas 290.000 cols/ml. Set/72	Staphylococcus sp 3.000 cols/ml. Maio 73
V	Ureterocele com litíase "D"	Proteus Mirabilis 1.000.000 cols/ml. Junho/73	Negativa Nov/73
VI	Ureterocele com litíase "E"	E. coli — 780.000 cols/ml. Set/73	E. coli — 12.000 cols/ml. Nov/73
VII	Ureterocele "E" com litíase	E. coli — 500.000 cols/ml. Out/73	E. coli — 50.000 cols/ml. Nov/73

III — COMENTÁRIOS

Afirma-se que, do aparelho urinário, o ureter é o órgão mais freqüentemente comprometido pelos erros de desenvolvimento, merecendo destaque a informação de que em cada 1.900 autópsias sucessivas, em crianças, mostra defeitos de origem, número ou terminação dos ureteres [1]

De referência, particularmente, às anomalias de terminação do ureter, cabe destacar que as relações íntimas, na fase embrionária, das origens ureterais com o ducto de Wolf justificam a ocorrência de abocamento anômalo daquele órgão na vulva, na uretra, no corpo e no colo do útero, na vagina, no colo vesical ou na vesícula seminal [4, 5], sendo as lesões cerca de três vezes mais freqüentes na mulher que no homem.

No que tange às ureteroceles, estima-se que elas estejam presentes em 1% a 2% dos pacientes submetidos a cistoscopia, bem como se admite que, aproximadamente 4% das crianças examinadas por piúria persistente, sejam portadoras de ureterocele e também que litíase se associe a ureteroceles em 10% dos casos. [1]

A pequena série de casos por nós apresentados se coaduna, assim, com o que vem citado na experiência de terceiros, inclusive de autores nacionais [6, 7] e, ao menos no que concerne ao controle definitivo da infecção depois do tratamento cirúrgico, parece suficientemente expressiva.

IV — BIBLIOGRAFIA

1. CAMPBELL, M. — Urology, pág. 309, section IV, vol. I. W. B. Saunders, Co. Philadelphia, 1954.

2. NEIVA, A. R. & VINHAES, A. F. J. — Incontinência urinária — sintoma de anomalia ureteral (Trabalho apresentado ao 9.º Congresso Brasileiro e 2.ª Jornada Luso-Brasileira de Cirurgia Pediátrica, Salvador, 1972).

3. CAMPBELL, M. — Urology, pág. 315, section IV, vol. I. W. B. Saunders, Co. Philadelphia, 1954.

4. BROCKIS, J. G. — The development of the trigone of the bladder with a report of a case of ectopic ureter. *Brit. J. Urol.*, 24: 192, 1952.

5. SEITZMAN, D. M. & PATTON, J. F. — Ureteral ectopy: combined ureteral and "vas deferens" anomaly. *J. Urol.*, 84:605, 1950.

6. TERRERI, G. & ALBUQUERQUE, P. F. — Implantação anômala do ureter, considerações clínico-terapêuticas. *J. Bras. Cir.*, 2(5): 797, 1963.

7. AZEVEDO, H., MALULI, A. M., GOES, G. M. & CABRAL, A. D. — Ectopia ureteral na mulher. Anais do 10.º Congresso Brasileiro de Urologia, vol. II: 221, 1965.

blastomicose ureteral - um achado de necrópsia

ATHANASE BILLIS – EDUARDO SILVEIRA – CARLOS EDUARDO SALOTTI – AUGUSTO AFFONSO FERREIRA

Da Faculdade de Ciências Médicas de Campinas

A blastomicose sul-americana foi identificada como entidade clínica distinta das outras blastomicoses, por Lutz, em 1908. Acomete, principalmente, mucosa oral, gânglios linfáticos, pulmões e pele. Pode, em sua forma disseminada, atingir com maior freqüência ossos, supra-renais, aparelho digestivo e sistema nervoso [1, 3, 5, 6, 7, 8, 9, 12]. O acometimento do trato urinário é pouco freqüente, podendo ser lesados rim, testículo, epidídimo e próstata. [2, 4]

O comprometimento dos ureteres é muito raro. Na literatura estrangeira, não encontramos referências, a não ser lesão de ureter na blastomicose norte-americana. [10] No Tratado de Anatomia Patológica de Lubarsch e Henke (1971), Angulo e Pollak, [2] no capítulo da blastomicose sul-americana, não fazem referências a tal acometimento. Na literatura nacional, encontramos um único caso registrado de blastomicose disseminada, com comprometimento de ambos os ureteres e hidronefrose conseqüente. [11]

Relato clínico – H. M., 51 anos, masculino, amarelo, lavrador, natural do Japão, procedente de Campinas.

Há um ano, tosse produtiva com expectoração amarelada e fraqueza intensa. Há um mês, disfagia e rouquidão progresiva. Adinamia, indisposição geral, emagrecimento, náuseas e vômitos. Ao exame físico, apresentava estado geral pouco satisfatório; mucosas descoradas +, desidratado ++, com PA 9/6, P = 80/m e temp. = 37,29C. Ascultação pulmonar: estertores crepitantes de finas e médias bolhas, disseminadas bilateralmente. Exames subsidiários: 1) bacterioscopia do escarro, 4 vezes negativa para BAAR e uma vez negativa para fungo; 2) hemograma = GV = 4.700.000; hgb = 14,6: GB = 10.800; 3) Mantoux, 1/1.000 = 15 mm; 4) Raio X tórax = infiltrado inflamatório difuso em todo o pulmão direito e parte do esquerdo. Reação pleural à direita. Quadro compatível com processo específico. Evoluiu com piora do estado geral, sempre com PA em torno de 8/5, vindo a falecer em poucos dias.

Necrópsia – No pulmão direito, encontrou-se bronquiectasias cilíndricas localizadas nos segmentos inferiores do lóbulo superior e nos superiores do lóbulo inferior e, em ambos os pulmões, ao corte, encontrou-se um pontilhado esbranquiçado difusamente esparso no parênquima de todos os lobos. A microscopia revelou granulomas miliares de células epitelióides e células gigantes difusamente esparsas, tendo-se encontrado *Paracoccidioides brasiliensis*. A pesquisa para BAAR foi negativa.

Supra-renais – Ambas aumentadas de volume, endurecidas à palpação. Ao corte, evidenciou-se áreas amareladas e confluentes de necrose do tipo caseoso, substituindo difusamente o parênquima. A microscopia revelou que a necrose caseosa estava margeada por células epitelióides e gigantes, com presença de numerosos *P. brasiliensis*.

Rim e ureter – Os do lado direito estavam normais. O rim esquerdo estava aumentado de volume, notando-se ao corte redução da espessura do parênquima e dilatação dos cálices e bacinete em grau moderado. Dilatação, também moderada, do ureter esquerdo até o nível do terço médio. Aí, numa extensão de 1,5 cm, apresentava-se anularmente espessado às custas de tecido branco de aspecto homogêneo, simulando neoplasia. A microscopia revelou, neste local, que o espessamento da parede do ureter era devido à fibrose com intenso infiltrado inflamatório difuso e formação de granulomas de células epitelióides e gigantes. Em raras dessas últimas encontrou-se o *P. brasiliensis*.

Também foi encontrado, ao exame microscópico, o *P. brasiliensis* nos seguintes órgãos: gânglios linfáticos do hilo pulmonar, amígdalas, laringe e traquéia.

Comentário — O presente caso é uma forma disseminada de blastomicose sul-americana, onde chamamos a atenção para o comprometimento do ureter esquerdo com hidro-ureter e hidronefrose, de grau moderado. A lesão ureteral é peculiar, tendo-se originado provavelmente por via hematogênica. Clinicamente, o comprometimento ureteral não chamava a atenção, pois o paciente não apresentava qualque sintoma urinário, sendo um achado ocasional de necrópsia. Este é o segundo caso brasileiro de blastomicose sul-americana com comprometimento de ureter.

BIBLIOGRAFIA

1. AMATO NETO, V. & BALDY, J. L. S. — Doenças Transmissíveis, 1.ª ed., São Paulo. Livraria Atheneu, 1972.

2. ANGULO A., A. & POLLAK, L. — Paracoccidioidomycosis, *in* Handb. d. spez. path. Anat. u. Hist., Berlim, Springer-Verlag, vol. 3, parte 5, 1971.

3. BOGLIOLO, L. — Patologia, 1.ª ed., Rio de Janeiro, Ed. Guanabara Koogan, 1972.

4. BRITO, R. R. & CAPRINI, N. — Blastomicose da próstata, *Rev. Paul. Med.*, 54: 116-122, 1959.

5. FIALHO, F. — Localizações viscerais da micose de Lutz, Boletim da Academia Nacional de Medicina, ano 134, 1:18-22, 1962.

6. HOEPRICH, P. D. — Infectious Diseases, 1st. ed., Virginia (USA), Harper & Row, 1972.

7. LACAZ, C. S. — Micologia Médica, 5.ª ed., São Paulo, Ed. Sarvier, 1973.

8. LONDERO, A. T. & RAMOS, C. D. — Paracoccidioidomycosis — a clinical and mycologic study of forty-one cases observed in Santa Maria, R. S., Brazil. *Am. J. Medicine,* 52: 771-775, 1972.

9. MACHADO F.º, J. & MIRANDA, J. L. — Considerações relativas à Blastomicose Sulamericana — localizações, sintomas iniciais, vias de penetração e disseminação em 313 casos consecutivos. *O Hospital,* 58: 129, 1960.

10. ROLNICK, D. & BAUMRUCKER, G. O. — Genitourinary Blastomycosis, *J. Urol.*, 79: 315-325, 1958.

11. SILVA, W. B. — Registro de um caso de Blastomicose Sulamericana generalizada com comprometimento cardíaco. Annais da Faculdade de Medicina da Universidade do Recife, 16: 235-242, 1956.

12. VERONESI, R. — Doenças Infecciosas e Parasitárias, 5.ª ed., São Paulo. Ed. Guanabara Koogan, 1972.

ureterolitotomia vaginal

SÉRGIO D'AVILA AGUINAGA — NEIDE VIEIRA DINIZ — REGINA COELI C. FERNANDES ALONSO

A via transvaginal tem sido proposta para extração de cálculos impactados no 1/3 distal do ureter, em substituição ao acesso abdominal que, em certas situações, é um procedimento com algumas dificuldades, especialmente em indivíduos obesos ou em casos de cirurgia pélvica antecedente.

Embora vários autores tenham relatado número relativamente grande de casos, e a técnica possua um acesso anatomicamente fácil e altamente satisfatório em casos selecionados, tal procedimento não tem tido boa aceitação.

Revendo a literatura, acreditamos que esta cirurgia tenha sido primeiramente realizada por Howard Kelly, em 1890. As primeiras séries de casos foram apresentadas por Lower (1925), Shaw (1936) e Garvey-Gomberg (1946), existindo nesta época cerca de 150 casos relatados. Várias publicações foram feitas desde esta época até a atualidade, todos referindo resultados altamente satisfatórios, sendo mínimo o número de complicações e insucessos.

Parece que, a despeito destas estatísticas, a ureterolitotomia vaginal apresentou um certo descrédito nos últimos anos, talvez pelo temor de formação de fístula uretero-vaginal permanente. Temor este injustificável a nosso ver, a julgar pelas estatísticas apresentadas desde Kelly e por nossa experiência, sendo praticamente insignificante o número de tal seqüela.

Nosso objetivo é acrescentar a esta lista 18 casos realizados em nosso serviço, reafirmando a utilidade da técnica e constatando os reais benefícios por ela proporcionados para a paciente.

Para se conseguir resultado satisfatório, é indispensável campo vaginal adequado para permitir a cirurgia, o que se encontra mais comumente nas multíparas que nas nulíparas. Para se obter melhor campo, a episiotomia pode ser indicada, embora não a tenhamos realizado em nenhum caso. É essencial que o cálculo seja palpável por toque vaginal, sendo que já ocorreu mudarmos de conduta ao se tocar a paciente anestesiada na mesa operatória e não palpá-lo, embora fosse localizado radiologicamente no segmento terminal do ureter. Finalmente, é necessário ter bem memorizado um perfeito conhecimento da anatomia das estruturas desta área.

Alguns autores descrevem uma ureterolitotomia perineal para o sexo masculino, mas, segundo Shaw, "é a mulher que a natureza dotou de uma arquitetura anatômica que parece especialmente adaptada para a remoção de cálculos por via baixa. A maior parte da cirurgia já está realizada antes de o cirurgião começar".

ANATOMIA

De acordo com Spalteholz: "na mulher o segmento terminal do ureter está em relação, na parede pélvica, com o lado interno da artéria uterina e, cruzando o ligamento largo, inclina-se para diante e para dentro, em direção ao fundo vesical; ao atravessar o paramétrio, passa, no lado direito, a 1 ou 2 cm e, no esquerdo, a 2 ou 3 cm, por fora do colo uterino, e depois se coloca em íntimo contato com as paredes anterior e lateral da vagina; na altura do orifício interno do conduto cervical, o ureter é cruzado ventralmente pela artéria uterina".

Ao se fazer este acesso, inicialmente, defronta-se com a mucosa e a submucosa vaginal, que são estruturas flexíveis, altamente vascularizadas e delgadas. Adjacente à mucosa e submucosa, encontra-se as fibras musculares da parede vaginal. Esta é uma camada comum de fibras musculares prontamente identificada e facilmente separada no eixo longitudinal. Acima da camada muscular, está uma área de tecido conjuntivo frouxo, que é uma parte da fáscia endopélvica, mas não forma uma camada individualizada nesta região, sendo facilmente separada, e a este ponto o ureter deve ser visível ou imediatamente palpável pelo dedo explorador. Uma

fina condensação da fáscia endopélvica encobre a porção terminal do ureter, a túnica de Waldeyer, e deve ser aberta a fim de expor a parede ureteral para a ureterotomia.

VANTAGENS E DESVANTAGENS

Neste procedimento, trata-se de uma pequena cirurgia, pouco traumatizante, de pequena duração, com risco diminuto e execução simples (mesmo em obesas e, principalmente, naquelas que já foram submetidas a cirurgia pélvica). Nesta área, os tecidos são delgados, muito vascularizados e se recuperam rapidamente com um mínimo de tecido cicatricial. A deambulação é precoce e a internação mínima, deixando íntegra a parede abdominal, o que é importante do ponto de vista estético da paciente e no caso de uma necessidade de cirurgia posterior do baixo ventre.

A desvantagem mais comum é a possibilidade de migração do cálculo durante o ato cirúrgico, o que obrigaria a abandonar esta via, pois o segmento de ureter ao alcance do cirurgião é muito restrito. Mesmo assim, a incidência de deslocamentos do cálculo é baixa e a modificação da via de acesso durante o ato cirúrgico não traz grande inconveniente, comparando-se com o benefício à paciente que este acesso pode proporcionar.

O sangramento pré-operatório pode vir a ser importante e intenso se houver lesão da artéria uterina, o que pode ser evitado com um bom conhecimento da anatomia da região e dissecção delicada. O risco de fístula uretero-vaginal parece ser o maior responsável pela pouca utilização desta via, embora estatisticamente esta complicação seja mínima, não tendo ocorrido em nenhum de nossos casos.

A possibilidade de estenose ou angulação da ureter, durante a sutura, é contornada facilmente, fazendo-se o fechamento do ureter somente sob visão direta e, quando isto não for possível, deixando-o aberto, aguardando o fechamento espontâneo.

A anestesia e o risco de choque é outro fator a ser considerado, não havendo necessidade de anestesia geral, nem manipulação do conteúdo abdominal. Anestesia local pode ser empregada em casos de precário estado geral da paciente.

A localização do ureter é fácil e sua manipulação mínima, conservando íntegra sua vascularização, o que por vezes não ocorre em cirurgia abdominal.

TÉCNICA OPERATÓRIA

Furniss descreveu uma técnica baseada na histerectomia vaginal, fazendo um acesso pelo fundo de saco anterior, expondo a base da bexiga e ambos os ureteres, tornando possível a remoção de cálculos bilaterais, focalizados em porções mais altas do ureter, ou em casos de migração do cálculo durante o procedimento operatório descrito .

No entanto, a maioria dos relatos de ureterolitotomia vaginal são baseados em operações empregando a incisão lateral, descrita em detalhes por Shaw, em 1925, mas usada por outros previamente.

Com a paciente anestesiada e em posição ginecológica, é feito um exame pélvico por toque vaginal, a fim de se certificar se o cálculo se encontra ainda em posição acessível. Um cateter ureteral pode ser colocado para fixar o cálculo e facilitar sua localização, conduta que não adotamos. Um bom campo é conseguido colocando-se uma valva de Doyen larga na parede posterior da vagina; com pinça de Pozzi, traciona-se o colo uterino para o lado oposto ao cálculo. Uma valva de Doyen estreita é colocada no lado a operar, expondo o fundo de saco lateral. Incisão transversa interessando a mucosa e a submucosa tão lateralmente quanto possível, seguida de divulsão suave das fibras musculares da parede vaginal e palpação digital do ureter contendo o cálculo. Conservando a dissecção digital na direção da parede pélvica lateral, evita-se qualquer risco de dano na bexiga. Libera-se o ureter por dissecção suave e romba, tracionando-o com o dedo passado acima do cálculo e fixa-se suas extremidades com Babcok ou Allis, sendo nossa experiência com Penrose. Os vasos uterinos podem ser palpados anteriormente a esta altura. Neste ponto, pode-se colocar uma sutura de tração no bordo anterior da mucosa vaginal para se obter uma boa visão do ureter dissecado. Incisão longitudinal do ureter e retirada do cálculo. Introduz-se um cateter ureteral para cima e para baixo da incisão, a fim de verificar a permeabilidade, podendo-se dei-

xá-lo no local, evitando a possibilidade de bloqueio temporário por edema pós-operatório, o que não realizamos em nosso serviço. A seguir, sutura-se o ureter com 2 a 3 pontos separados de catgut simples 4-0. Após colocação de pequeno dreno, as fibras musculares são aproximadas com pontos separados de catgut cromado fino, assim como a mucosa e a submucosa vaginal.

CASOS APRESENTADOS

Esta comunicação abrange 18 casos do nosso serviço, selecionados de acordo com a localização radiológica do cálculo e palpação vaginal.

Em apenas um caso foi necessário abandonar a via vaginal, em decorrência de migração do cálculo para a bexiga. Não houve qualquer outra complicação, como fístula, estenose ou sangramento. Em 2 casos, o ureter foi deixado aberto, com perfeita cicatrização posterior em todos os casos, tendo sido o período médio de drenagem de 48 horas.

Todas as pacientes receberam alta em bom estado, não apresentando nenhuma complicação no pós-operatório ou alterações posteriores. A média de alta possível foi de 4 dias.

BIBLIOGRAFIA

FURNISS, H. D. — Vaginal ureterolithotomy. *Amer. J. Surg.*, 17, 249-253 (1932).

FROHBOSE, W. J. — Vaginal approach to calculus disease in the lower urinary tract. *J. Urol.*, 88, 480-483 (1962).

GARVEY, F. K. & GOMBERG D. — Vaginal ureterolithotomy. *J. Urol.*, 56, 49-56 (1946).

KELLY, H. A. — Kolpo-ureterotomy. Incision of the ureter through the vagina for the treatment of ureteral stricture. *Bull. Johns Hopk. Hosp.*, 2, 234-242 (1890).

SHAW, E. C. — Vaginal ureterolithotomy. *J. Urol.*, 35, 289-301 (1936).

RUTISHAUSER, G. — On vaginal removal of deep-seated ureteral concrements. *Helv. Chir. Acta*, 33, 232-234 (1966).

CUNDERLIK, V. — Vaginal ureterolithotomy. *Zbl. Gynaek.*, 87, 1688-1693 (1966).

CAMPBELL, M. F. & HARRISON, J. H. — *Urology*. Saunders Company, 3rd. edition, 1970.

diagnóstico clínico da tuberculose urinária

JOÃO ÁTILA ROCHA

Da Faculdade de Medicina da Universidade Federal do Paraná

Parece-me oportuno, de começo, deixar acentuado que, ao considerar o tema "Diagnóstico Clínico da Tuberculose Urinária", não escondo o temor de poder incidir no risco de estar considerando o óbvio, porque devo focalizar o assunto diante de um auditório de urologistas, aos quais não escapam as manifestações clínicas de uma doença que sempre ocupou lugar de destaque na nosologia da especialidade.

Por outro lado, contudo, talvez seja mesmo no seio de urologistas que aquelas manifestações devem ser repisadas continuamente, como que para nos advertir que a nós cabe a responsabilidade principal de despertar a atenção médica para a localização urinária da infecção específica, e para a gravidade ao menos potencial que ela envolve. E para que tenhamos reavivado e atualizado o sentido do diagnóstico precoce da doença.

Inicialmente, e uma vez que a tuberculose urinária tem sido, nos últimos tempos, muito poucas vezes focalizada entre nós, permito-me apontar alguns dados sobre a freqüência com que a temos registrado em nosso ambiente de trabalho. O objetivo em vista, com essa iniciativa, é o de suscitar outras referências a respeito, provindas de outros centros, e assim proporcionar a todos nós uma avaliação da amplitude atual e real do problema.

Em trabalho anterior, datado de 1953, havíamos encontrado a tuberculose urinária uma vez em aproximadamente 32 pacientes urológicos, registrados num período de dez anos (1943-1952). Nova revisão feita agora, compreendendo a década entre agosto de 1961 e julho de 1971, nos informou que, dentre 1.690 doentes urológicos hospitalizados no Hospital de Clínicas, 46 eram portadores da doença, na proporção de um caso em 36 pacientes.

Sem pretender tirar conclusões defintivas com base nesses números, pode-se, entretanto, constatar que a incidência apurada nos últimos dez anos é apenas ligeiramente mais baixa que a encontrada em período de igual duração mas afastado no tempo, porém no mesmo centro urológico. Talvez essa constatação signifique o decréscimo que, em várias partes, se tem verificado com relação à doença.

É preciso acentuar que a comparação que estamos apresentando é circunscrita ao nosso ambiente de trabalho. Seu interesse maior talvez esteja mais no cotejo no tempo que na importância numérica da casuística, que reconhecemos modesta. Mas pode-se ver que a tuberculose urinária é relativamente freqüente entre os nossos doentes, fato que aliás sempre mereceu a atenção dos urologistas.

Dispuzemo-nos a reestudar os prontuários dos 46 pacientes, portadores de tuberculose urinária, recebidos no Hospital de Clínicas entre 1961 e 1971.

Numa apreciação de conjunto, verifica-se que 32 desses doentes eram do sexo masculino e 14 do sexo feminino, na proporção de 2,3:1, que se aproxima bastante daquela habitualmente verificada em toda a parte. É curioso notar que apenas 7 dos nossos doentes eram da raça negra, entre os 39 classificados como brancos encontrando-se um índio da raça guarani.

Ainda dos aspectos globais merece destaque a incidência preponderante da doença entre adultos jovens: 52,1% dos doentes estavam entre 21 e 40 anos de idade.

Baseados na convicção de que a tuberculose urinária é uma afecção relativamente freqüente, pode-se afirmar que os meios atuais de sua investigação permitem grande número de vezes diagnóstica-la com precisão, proporcionando por outro lado elementos que permitem avaliar seu grau de extensão. Antes contudo de revisar esses recursos "na ordem em que parece útil praticá-los quando haja suspeita de tuberculose", é de toda oportunidade salientar as condições em que se apoia tal suspeita, isto é, a sintomatologia clínica que leva à presunção

de existência da doença. Equivale dizer que se considera aqui a "fase aberta" da tuberculose urinária, justamente aquela em que a clínica encontra as maiores possibilidades de diagnóstico, ao interpretar um quadro sintomatológico que tem características das mais expressivas.

Nos prontuários analisados, as manifestações clínicas mais significativas reuniam a freqüência miccional, a hematúria e a disúria-dor. Quase sempre conjugadas no mesmo doente, embora variáveis na proporção de intensidade, e quase sempre centralizadas pelo sofrimento vesical, retratado principalmente pela polaquiúria, compunham tais manifestações o quadro de cistite de longa duração, rebelde, crescente até ser insuportável. É esse sem dúvida para todos nós o quadro clínico mais comum.

É por sinal de se lamentar que ele chegue ainda a ser tão comum, pois o envolvimento da bexiga traduz extensão do processo ao tracto médio por via descendente, e portanto já com pelo menos um dos hemitractos superiores atingido por inteiro.

A constatação de tal sintomatologia, aliada ou não a outras manifestações, desperta sempre a suspeita clínica da tuberculose. Este é conceito que a nós, urologistas, pode parecer banal, mas que é poucas vezes lembrado pelos médicos em geral: cada um de nós tem, na sua experiência, um sem-número de casos de pacientes submetidos a toda sorte de tratamento antibacteriano durante prazos incrivelmente longos, mas sem êxito, exatamente por não ter sido cogitada a natureza específica da infecção.

Dispensando-me de maior ênfase, numa sessão como esta, a esses aspectos de questão, parece-me contudo oportuno destacar que, entre os pacientes do sexo masculino, 21,8% eram portadores de epididimite, habitualmente de caráter crônico. A proporção, suficientemente alta, do envolvimento genital justifica a atitude dos que, como Ljungreen, a incluem entre os "principais sintomas" da tuberculose urinária do homem.

A história dos pacientes mostrava um tempo de evolução clínica de até 2 anos em 63% dos casos (29 pacientes); a evolução mais curta foi de 2 meses, a mais longa de 14 anos.

Vencida essa fase presuntiva do diagnóstico, capaz de deixar estabelecida uma suposição clínica com apoio na sintomatologia, aliás clássica, cabe procurar nos elementos subsidiários a necessária confirmação: é a fase confirmatória da elaboração diagnóstica.

Nela, é indiscutível que o exame de urina constitui a etapa de maior importância, simplesmente porque é o único que pode proporcionar o elemento fundamental do diagnóstico: o achado do bacilo.

No material clínico revisado, a urina dos tuberculosos urinários mostrou, já ao exame do sedimento, um dado muito significativo: em 38 casos, a piúria foi registrada como "abundante" (++++) ou "intensa" (+++).

Embora tal indicação não tenha foros de conclusiva, é lícito, como o fazem notar Wolfromm e cols., que se admita seja "o grau de piúria uma expressão do grau de atividade das lesões tuberculosas"; as suspeitas clínicas da afecção encontram de fato na piúria caracteristicamente pronunciada das urinas tuberculosas um apoio a mais, geralmente surgido dos exames rotineiros de urina. Relembre-se de passagem a utilização, com tal propósito, das técnicas de contagem sedimentar preconizadas por Addis no encaminhamento diagnóstico da tuberculose.

O objetivo maior do exame de urina é, contudo, a pesquisa do bacilo, pois que só ela pode conferir "ao processo patológico sua prova de origem", na expressão de Cibert.

Na nossa opinião, a pesquisa microscópica é ainda recurso que não pode ser depreciado. Oferecendo ampla margem de respostas positivas (80 a 85% dos casos na afirmativa de Küss), a baciloscopia — com a condição de ser executada por pessoal experimentado — tem a grande vantagem de oferecer resultado imediato. A expectativa diagnóstica é assim abreviada, e o emprego de medidas terapêuticas mais cedo autorizado.

Em nossos 46 casos, a positividade ao Ziehl-Nielsen foi obtida em 31 casos (67,6%). Foi executada quer, como é mais comum, nas urinas globais (22 casos positivos, 22 casos negativos), quer nas urinas obtidas por punção translombar (17 casos, 12 dos quais positivos, 8 deles negativos nas

urinas globais), ou mediante cateterismo ureteral (1 caso positivo). Salientando que a insistência necessária na procura do bacilo nos tem levado a praticar com certa freqüência a punção translombar, convém destacar que nos têm parecido compensadores os resultados do método: cremos que sua indicação seja contudo restrita aos "grandes rins", e portanto a fase muito avançada da doença.

Dos 31 casos positivos, 16 (52%) foram levados à nefrectomia, e em todas as peças cirúrgicas se reafirmou o diagnóstico de tuberculose (em outros 4 casos, o exame anatomopatológico confirmou o diagnóstico clínico presuntivo).

Nos demais 15 casos, negativos ao exame direto, a cultura se tornou positiva.

Para nós, a pesquisa direta do bacilo é sistemática, face à menor suspeita clínica ou radiológica, sendo o primeiro dos exames a serem realizados.

Nos casos em que, negativa a baciloscopia, prevista a suspeição, a cultura de urina é solicitada.

Na investigação dos casos já positivados ou mesmo ainda sob suspeição, o exame radiológico é outra etapa indispensável, inclusive por permitir avaliação ampla da extensão das lesões e das condições de conjunto do sistema.

As técnicas radiológicas no estudo dos 46 pacientes foram:

a) urografia excretora, em 41 pacientes (os 5 pacientes restantes foram dispensados da urografia por processo pulmonar ativo);
b) pielografia translombar (pielureterografia descendente) em 17 pacientes;
c) ureteropielografia ascendente, em 1 paciente.

À urografia, deparou-se com silêncio radiológico de um rim em 18 casos, 7 dos quais mostravam retração vesical; em outros 15 casos, havia imagens de alterações renais interpretadas como "sugestivas de processo específico", 3 dos quais também como bexiga retraída. Em 5 casos, verificou-se alteração bilateral.

A pielografia translombar resultou elucidativa em 12 dos 17 casos em que foi executada, tendo sido inconclusiva em 4 e mostrado hidronefrose em 1.

A pielografia retrógrada foi praticada em 1 paciente.

Exame radiológico do tórax denunciou alterações compatíveis com processo específico em 13 pacientes (29%), em 3 dos quais o quadro radiológico foi qualificado de evolutivo, e em 2 outros encontrando-se lesões do tipo miliar.

Na hierarquia dos exames subsidiários, a exploração endoscópica ocupa o derradeiro lugar como elemento diagnóstico. Foi empregada em 18 dos 46 pacientes, número que demonstra não ser tão rotineiro o seu uso em tuberculosos. Em 15 casos, registraram-se lesões vesicais de tipo inflamatório (congestivas, hemorrágicas, granulosas, ulcerativas etc.).

Como complemento, é preciso dizer que 21 dos 46 pacientes foram levados à nefrectomia. Em todas as peças cirúrgicas, à exceção de uma, se reafirmou o diagnóstico da doença específica. No único rim que recebeu o diagnóstico histológico de "ureteropielonefrite crônica", a afirmativa de especificidade das lesões encontradas não foi possível ao patologista.

* * *

O panorama clínico da fase aberta da tuberculose urinária contrasta, como era de esperar, com o da fase subclínica.

Sem dúvida, sob certos aspectos, reconhece-se que é justamente este o período em que a necessidade de um diagnóstico precoce surge com todo o interesse.

Correspondente à etapa inicial de desenvolvimento do processo no tracto urinário, é constituída — como exaustivamente se tem demonstrado (Medlar, Couland, Band, etc.) — de lesões que "curam espontaneamente, ou que curam rapidamente após o início do tratamento" (C. Ross); essa fase préclínica da doença, na medida em que possa ser diagnosticada, o estará sendo em tempo realmente precoce, antes da extensão das lesões que caracterizam a fase aberta da infecção.

Desde as notáveis pesquisas de Medlar, e posteriormente de Couland, tem-se por estabelecido que a tuberculose urinária, primária do rim, passa pelo que Cibert denominou de "estádio inicial real"

e que Dossot propunha se chamasse "etapa parenquimatosa", e Küss qualifica de "fase parenquimatosa ou fechada", à qual se segue a "fase pielorenal ou aberta", ou "estádio inicial cirúrgico" na expressão de Cibert, ou simplesmente fase clínica.

Sem pretender entrar em minúcias no tocante à patogenia ou à patologia da tuberculose renal, invocamos os reparos que delas resultam justamente para, nas considerações que nos cabem sobre os aspectos clínicos da doença, destacarmos essa sua fase subclínica.

Infelizmente, por ser uma fase pré-clínica, assintomática portanto, esse estágio parenquimatoso muitas vezes é somente despistado pela "procura sistemática da tuberculose renal nos portadores de uma tuberculose pulmonar, osteoarticular e sobretudo genital" (Küss). Contudo, como acentuam Ljungreen e cols., "a necessidade do diagnóstico precoce na tuberculose renal nunca foi mais urgente do que agora": se antes a preocupação nesse sentido envolvia a indicação de uma nefrectomia imediata, hoje ela visa à instituição de tratamento medicamentoso o mais cedo possível, de maneira a livrar o paciente da nefrectomia, e de protegê-lo da cistite tuberculosa.

Os requisitos técnicos para investigar o bacilo da urina, que tão persistemente são empregados na fase clínica da doença, poderiam e devem ser utilizados em larga escala na investigação de sua fase inicial, justamente a mais favorável para que a cura definitiva seja alcançada. Permitimo-nos, neste particular, insistir com mais preocupação no papel que a nós, urologistas, deve caber no trabalho de criar a consciência do problema no meio médico: 17% de todas as nefrectomias ainda são praticadas por tuberculose e 45,2% dos tuberculosos urinários que nos chegam às mãos perdem um rim, apesar da eficiência dos recursos medicamentosos atuais.

O diagnóstico da doença é inegavelmente muito tardio, certamente não por desídia dos cuidados urológicos, mas por se continuar a ter da doença um conceito fragmentário.

Estas últimas percentagens, encontradas nos nossos pacientes em Curitiba, talvez não sejam idênticas às que se registrem em outros centros. Mas são desoladoras, ao ponto em que indicam que quase a metade dos nossos tuberculosos não se beneficiam suficientemente do poderoso arsenal terapêutico atual, e precisam sofrer uma mutilação.

Poderia, ao final destas considerações, ficar traçada uma atitude a assumir, parodiando num sentido inteiramente atual o velho axioma do início do século: "diagnóstico precoce, nefrectomia dispensável".

BIBLIOGRAFIA

CIBERT, J. — "La Tuberculose rénale sous l'angle de la Thérapeutique", Masson & Cie., Paris, 1946.

COSBIE-ROSS, J. — "Renal Tuberculosis", British Journal of Urology: *25*, 277, (1953).

KÜSS, R. R. — "La place de la néphrectomie dans la tuberculose rénale", G. Doin & Cie., Paris, 1944.

LATTIMER, J. K.; USON, A.; MELICOW, M. — "Tuberculous Infections and Inflammations of the Urinary Tract", *in* "Urology", W. B. Saunders, Philadelphia, 1970, vol. I, cap. 12.

LJUNGREEN, E. (Auerbach, O.: Lind, G.: Obrant, O. e Singer, L.) *in* 'Encyclopedia of Urology", Springer-Verlag, Berlin, 1959.

ROCHA, J. A. — "Aplicação da contagem sedimentar de Addis no diagnóstico da tuberculose renal", tese de concurso na Faculdade de Medicina da Universidade do Paraná, Curitiba, 1953.

tratamento cirúrgico do refluxo vésico-ureteral primário pela técnica de Gregoir

SAMI ARAP

Da Clínica Urológica do Hospital das Clínicas da Faculdade de Medicina da Universidade de São Paulo

Estudamos neste trabalho os efeitos da plástica anti-refluxo pela técnica de Gregoir, em 100 casos consecutivos de refluxo vésico-ureteral (RVU) primário (também chamado de RVU por hipotrofia trigonal, por ectopia lateral do meato ureteral, ou ainda por megatrígono), ou por refluxos conseqüentes a anomalias da junção uretero-vesical, como nas hérnias uretero-hiatais e nas duplicidades pielureterais completas. Excluímos os casos de RVU em bexiga neurogênica, nas obstruções ao esvaziamento vesical, os refluxos iatrogênicos e os megaureteres.

A plástica anti-refluxo (PAR) foi indicada nas falhas do tratamento conservador prolongado; quando existiam alterações radiológicas do trato urinário superior; ou, finalmente, quando existiam anomalias da junção uretero-vesical, que impedissem a cura espontânea do RVU.

Estudamos assim 182 unidades renais em 100 doentes consecutivos de RVU submetidos à PAR, sendo 22 do sexo masculino e 78 do sexo feminino. Todos os casos foram reavaliados repetidas vezes, radiológica, clínica e laboratorialmente, com seguimentos que variaram de 3 a 60 meses (média de 18,9 meses). As alterações radiológicas encontradas foram estudadas quantitativamente no pré e no pós-operatório, sendo os valores encontrados analisados estatisticamente. Assim também foram estudados os efeitos da PAR sobre o RVU, a dilatação do trato urinário inferior, as incidências de febre e de infecção urinária, nos períodos pré e pós-operatório. Finalmente, estudamos a operação quanto a incidência de complicações, à mortalidade e ao comportamento radiológico após 1 ano da cirurgia, em reavaliação radiológica.

Na figura n.º 1, ilustramos a plástica anti-refluxo pela técnica de Gregoir, conforme a executamos.

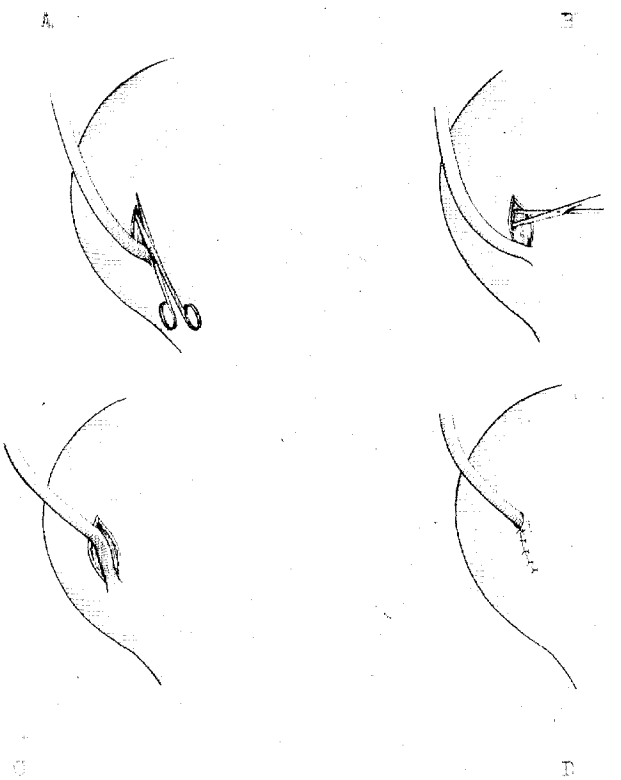

Fig. 1 — Plástica anti-refluxo pela técnica de Gregoir

Podemos observar que a mesma difere fundamentalmente da operação proposta por Lich, já que a incisão da musculatura não circunscreve o hiato ureteral, conservando assim as inserções uretero-trigonais, de grande importância na prevenção do RVU.

CONCLUSÕES

A PAR extravesical de Gregoir, utilizada em 100 casos consecutivos de RVU primário, possibili-

tou resultados que nos permitiram as seguintes conclusões:

1. Suprimiu o refluxo vésico-ureteral em 96% dos casos.

2. Reduziu de 50 para 10% a presença de dilatação do trato urinário.

3. Decresceu a incidência de febre de 90,5% para 9,4%.

4. Erradicou a infecção urinária em 66% dos casos.

5. É altamente eficiente e simples para a correção do refluxo nas duplicidades pielureterais completas e nas hérnias uretero-hiatais.

6. As complicações operatórias e pós-operatórias imediatas foram raras, e não deixaram seqüelas.

7. O refluxo contralateral ocorreu em 5 dos 15 doentes operados unilateralmente; dois exigiram nova cirurgia.

8. Surgiram estenoses da junção uretero-vesical e persistência de refluxo em, respectivamente, 2,9% e 3,9% das unidades renais operadas.

9. A persistência da infecção urinária dependeu da presença de complicações tardias (refluxo ou estenose); estas não se relacionaram com o sexo e o tempo de história de infecção.

10. A análise dos casos, de 1 a 5 anos após a cirurgia, confirmou a avaliação efetuada entre 3 a 12 meses de pós-operatório, isto é, os resultados obtidos não se alteraram estatisticamente neste período de observação.

40 anos de experiência no diagnóstico e tratamento de incontinência urinária na mulher

GERALDO V. DE AZEVEDO

Da Faculdade de Ciências Médicas da Santa Casa de S. Paulo

Atualmente, ainda há muita confusão e divergências a respeito da incontinência urinária e do seu tratamento. Na verdade, em muitos meios aparentemente adiantados, a indicação terapêutica é feita de modo empírico, sem a prévia preocupação de determinar a causa da incontinência.

A desobediência a esse velho adágio "Qui bene diagnoscit bene curat", conduz fatalmente a inúmeros fracassos. O meu primeiro trabalho sobre a incontinência urinária na mulher foi publicado em agosto de 1931. Em 1932, em colaboração com J. M. Cabello Campos, divulguei a técnica da uretrografia na mulher, quando ressaltei a importância desse exame radiológico no diagnóstico das causas da incontinência urinária, descrevendo, com o nome de "sinal do colo", o desaparecimento do ângulo que normalmente se observa no orifício uretral interno e demonstrando as modificações da topografia vésico-uretral e da conformação interna do canal. A existência do sinal do colo foi aceita pela grande maioria dos autores que se ocuparam do assunto e, após os trabalhos de Jeffcoate e Robers, a sua importância foi universalmente reconhecida. Outros trabalhos foram por mim publicados em 1932, 1938, 1940 e 1956, chegando a conclusões práticas quanto ao diagnóstico etiológico da incontinência urinária na mulher e ao seu tratamento. Propus e adotei a designação de "incontinência uretral" para aquela que se processa através da uretra e que a maioria dos autores chama "incontinência de esforço", denominação que não abrange todos os casos, porquanto nos mais graves a incontinência se manifesta mesmo independentemente de qualquer esforço. Outras denominações, como "incontinência ortostática" e "incontinência funcional", também são inadequadas. O trabalho que ,em 1961, apresentei ao VII Congresso Brasileiro de Cirurgia repete-se agora, reforçado por mais 10 anos de observações.

É fundamental a diferenciação entre incontinência, enurese e micção urgente: a primeira é perda passiva de urina (sem contração do detrusor), a segunda é micção involuntária e só percebida depois que se realiza (com contração do detrusor) e a última é micção imperiosa, que resulta de um desejo incoercível de urinar, associando-se freqüentemente à polaciúria. Também não se deve confundir com a verdadeira incontinência a "iscúria paradoxal" (ou falsa incontinência), escoamento de urina gota a gota devido a regurgitação, em casos de retenção completa com grande distensão vesical. A incontinência (como também a enurese, a micção urgente e a iscúria paradoxal) é apenas um sintoma e só pode ser enunciada como diagnóstico a título provisório, isto é, enquanto a sua verdadeira causa anda não foi esclarecida. Ela pode processar-se pela uretra (incontinência uretral) ou através de comunicação anormal entre o aparelho urinário e o genital ou o meio exterior (fístulas, vícios de conformação). No presente trabalho, será encarada tão somente a incontinência uretral (incontinência e *occlusione vesicae imperfecta*), sintoma encontrado em 10 a 14% das pacientes que procuram os ambulatórios de ginecologia.

O aparelho esfincteriano, que normalmente impede o escoamento da urina contida na bexiga, apresenta sensíveis diferenças nos dois sexos. Na mulher, seu principal componente é o esfíncter liso, descrito de diferentes maneiras pelos autores, mas que, segundo Von Ludinghausen, é constituído por duas alças musculares que se entrecruzam lateralmente e promovem o fechamento do orifício uretral interno em forma de fenda transversal, tracionando-o em sentido contrário. A alça superior é aberta na fren-

te e circunda o orifício por detrás, enquanto a alça inferior, que corresponde exatamente àquela descrita por Heiss na bexiga masculina, circunda o orifício na frente e é aberta posteriormente. Outro fator de igual importância para o fechamento uretrovesical é representado pelos meios de fixação e sustentação do esfíncter e da uretra, que por intermédio deles se prendem à sínfise púbica. Os principais componentes do aparelho de fixação e sustentação vésico-uretral são, além do tecido conjuntivo dependente do *retinaculum uteri*, a *fascia pubo-vesico-cervicalis*, descrita por Bonney e Watson, e os ligamentos usualmente chamados pubovesicais, que, como bem pondera Robert F. Zacharin, devem denominar-se pubo-uretrais. Segundo esse autor, a sustentação da bexiga, do colo vesical e da uretra depende essencialmente de tais ligamentos, que de cada lado se compõem de 3 feixes (anterior, intermediário e posterior, sendo este o mais resistente); são homólogos dos ligamentos puboprostáticos do homem. O esfíncter estriado ou voluntário (*rhabdosphincter*) tem valor secundário na mulher, cujas fibras provêm do músculo transverso profundo do períneo. Os feixes pubococcígeos do músculo elevador do ânus também são um fator auxiliar do fechamento vésico-uretral. Outros fatores auxiliares são o coxim erétil formado pela espessa rede venosa existente na submucosa do orifício uretral interno e da própria uretra, e as pregas da mucosa do orifício uretral interno, as quais se encaixam reciprocamente.

A incontinência é completa, total ou *absoluta*, quando o escoamento de urina é permanente, qualquer que seja a posição da enferma. É parcial, incompleta ou *relativa*, quando só se apresenta em conseqüência de maior ou menor aumento da pressão intravesical, que acompanha uma elevação da pressão intra-abdominal: na marcha ou na posição ereta (incontinência ortostática), ou por contração dos músculos abdominais (tosse, espirro, riso, esforço de carregar um objeto pesado, etc.). É a chamada incontinência de esforço. Há, assim, vários graus de incontinência relativa, em que, pelo menos no decúbito, a bexiga é continente. As mais das vezes, é dessa espécie a incontinência típica da bexiga feminina: ao aumento da pressão intra-abdominal segue-se a expulsão de um pequeno jato de urina.

Uma *anamnese cuidadosa* deve sempre preceder qualquer exame da paciente. É muito comum que uma enferma se queixe de "urina solta" e que, pelo interrogatório, se verifique tratar-se apenas de uma polaciúria, ou desta associada a micções urgentes. Indagando-se a maneira como se dá o escoamento anormal de urina, é geralmente fácil determinar se estamos diante de uma incontinência verdadeira ou de algum daqueles sintomas que, para a paciente, podem significar a mesma coisa, mas que, de início, orientam o especialista de modo mui diverso na exploração diagnóstica do caso. Quando há incontinência absoluta ou relativa acentuada, a compressão da bexiga no exame vagino-abdominal pode provocar a saída de urina; às vezes mesmo, a compressão do hipogástrio é capaz de determiná-la — é o sinal de Heddaeus-Wagner, que evidencia insuficiência grave do esfíncter. Para se afirmar que uma incontinência é verdadeiramente uretral, é mister excluir-se, por um exame minucioso, a existência de vício congênito e de fístula. Também o exame do sistema nervoso se impõe, para averiguar uma possível neuropatia.

A *uretrocistoscopia* é de emprego obrigatório. Nas formas mais pronunciadas de incontinência, é comum observar-se o sinal de Aleixejew-Schramm, descrito primeiramente no homem, como conseqüência de lesão do sistema nervoso: é uma depressão acentuada do contorno posterior do orifício uretral interno e da parede uretral subjacente. Resulta de lesão grave do esfíncter ou de qualquer outro fator que impeça seu fechamento.

O emprego da *cistometria* carece de valor para o diagnóstico da causa da incontinência, pois é evidente que, se for perfeito o funcionamento do aparelho de fechamento, não poderá existir incontinência, por mais elevada que seja a pressão intravesical. Muito maior importância tem a *esfincterometria* para se investigar diretamente o estado do aparelho de fechamento. Soferman, Ochshorn, Homonal aconselharam a *esfincteroquimografia*, praticada com a introdução de dióxido de carbono através da uretra. Esses dois exames são, sem dúvida, muito úteis para comprovar o funcionamento do esfíncter, mas não são necessários na prática.

A *cistografia* tem pouco ou nenhum valor para o diagnóstico da causa da incontinência. Muito mais concludentes são os dados fornecidos pela *uretrografia.* Esta, praticada com menos de 10 cm^3 de contraste iodado, de preferência oleoso, fornece imagem nítida de toda a uretra e especialmente do orifício uretral interno, enquanto este, na uretrocistografia, freqüentemente fica encoberto pela imagem da bexiga cheia. Deve ser feita pelo menos em posição oblíqua da paciente e com duas exposições — em repouso e com esforço da paciente para defecar. Nesta última é que geralmente se obtêm os 2 sinais, que nos orientam para a indicação terapêutica: o sinal do colo (contorno arredondado do orifício uretral interno, somente posterior ou também anterior, podendo chegar à formação de verdadeiro funil), e alterações da topografia vésico-uretral. O primeiro significa deficiência do esfíncter e o segundo indica lesão do aparelho de fixação e sustentação vésico-uretral. Conservo-me fiel à técnica com que, em 1931, inaugurei esse método de exploração, em colaboração com Cabello Campos, porquanto é a mais lógica, simples, fácil, eficiente e barata, não exigindo nenhum aparelhamento especial. A uretrocistografia miccional, muito em voga nestes últimos anos, não é indicada nos casos de incontinência porque a abertura do orifício uretral, equivalente ao sinal do colo, aparece sempre no ato da micção normal.

Geralmente, são de origem obstétrica as lesões que conduzem ao desenvolvimento da incontinência uretral. Não é raro observar-se no puerpério uma incontinência relativa, que acaba por desaparecer espontâneamente. Em muitos casos, a incontinência só vai manifestar-se na menopausa: a razão é que as lesões do aparelho de fechamento vésico-uretral podem manter-se compensadas até que, com a atrofia pós-climatérica dos tecidos pélvicos, o aparelho de sustentação vésico-uretral se enfraquece e sobrevem o sintoma. O prognóstico da incontinência é sempre mais desfavorável após o climatério.

A terapêutica da incontinência uretral apresenta três aspectos: preventivo, médico e cirúrgico. O tratamento preventivo é tarefa do obstetra que, no trabalho de parto, deve evitar os fatores que provocam as lesões causadoras da incontinência: manobras operatórias violentas ou brutais, espera demasiada no período expulsivo e proteção excessiva do períneo, sendo esta afastada por meio de uma episiotomia oportuna. No decurso da gravidez encontram plena indicação os exercícios destinados a fortalecer a musculatura do assoalho pélvico e do períneo, inteiramente análogos aos que se aconselham para o tratamento médico.

No tratamento médico, merecem destaque os hormônios sexuais e a ginástica do esfíncter, proposta por Arnold H. Kegel.

A terapêutica hormonal foi iniciada com estrogênios e, mais tarde, também foram empregados androgênios. Como são necessárias doses elevadas, estes últimos provocam sinais de masculinização, pelo que nunca os empreguei. Entretanto, tenho bastante experiência com o benzoato de estradiol, em injeções de 5 mg, com intervalos de 2 a 4 dias, que proporciona rápido desaparecimento da incontinência de esforço. O seu efeito, mais nítido nas pacientes em menopausa, costuma cessar, apenas interrompida a medicação. Há casos em que a incontinência reincide em grau muito leve, sendo facilmente tolerada pela paciente. O inconveniente do método está no freqüente aparecimento de hemorragia de privação, semelhante à menstruação, após a cessação dele.

O método de Kegel consiste em executar repetidas contrações dos músculos pubococcígeos, para o que a paciente deve ser especialmente instruída e pode ser fiscalizado com o uso do *perineômetro,* que conta de uma câmara pneumática para ser introduzida na vagina e ligada por um tubo flexível a um manômetro aneróide.

Kegel cita 84% de curas e Jones 69%. Seria lógico esperar que essa ginástica, que reforça os músculos pubococcígeos, só produzisse resultado na incontinência devida à insuficiência esfincteriana, mas a minha observação é de que também atua favoravelmente em casos com lesão do aparelho de sustentação vésico-uretral. Todavia, só em raras enfermas observei desaparecimento da incontinência: geralmente, obtêm-se melhoras nítidas, mas não totais, que muito satisfazem a paciente, fazendo-a às vezes desistir de uma operação já programada.

Convém recordar que, na prática, é comum a concomitância de incontinência uretral com sinto-

mas decorrentes de uretrite crônica e que, não raro, o tratamento local desta acarreta pronunciada melhora da incontinência e até mesmo o seu completo desaparecimento, quando é ligeira. Essa verificação coincide com a de D. W. Warrel e C. Scott Russel, que obtiveram 60% de curas com o tratamento local antiinflamatório, em 38 casos.

Inúmeros têm sido os procedimentos cirúrgicos propostos para o tratamento da incontinência uretral na mulher, o que prova a reduzida eficácia da maioria deles. Efetivamente, muitos não têm o menor fundamento com vistas à etiopatogenia da incontinência, sobre o que venho insistindo em publicações anteriores.

A operação fundamental para a correção da incontinência uretral é a de Kelly aperfeiçoada, também denominada "Kelly-Kennedy" plástica muscular direta (Stoeckel) ou "plástica parietal simples" (Martius). Entretanto, como essa técnica, com as suas variantes, nem sempre restaura definitivamente a topografia vésico-uretral e proporciona apenas 70 a 75% de curas duradouras, há necessidade de associar a ela uma técnica complementar que traga maior garantia de cura, sempre que a uretrografia demonstrar lesão do aparelho de sustentação vésico-uretral ou deficiência grave do esfíncter. Nesse sentido, a minha experiência aponta como mais eficiente e digna de confiança a "plástica pirâmidofascial de Goebell-Stoeckel", efetuada por muitos cirurgiões há cerca de 50 anos. Quando a sua indicação é acertada, a percentagem de cura se abeira dos 100%. O seu único inconveniente está na freqüência com que se observa eventração pós-operatória (15% nos meus casos).

Tem estado muito em voga, nos últimos 20 anos, a operação de Marshall, Marchetti e Krantz. É de execução mais fácil do que a plástica de Goebell-Stoeckel, mas restaura apenas a topografia vésico-uretral e não oferece percentagem de cura duradoura superior à da operação de Kelly (75%), podendo permanecer o sinal do colo na uretrografia pós-operatória, o que já era de se esperar, uma vez que o esfíncter não é reparado. Daí ter eu associado a operação de Marshall-Marchetti-Krantz à de Kelly, como fez Ball, mas mesmo assim observei falhas após poucos meses. Não pode, pois, ser considerada tratamento de confiança. Verificação semelhante consta de vários trabalhos publicados nos últimos anos, como o de Ralph C. Benson, que obteve 76% de cura em 1 ano e 75,3% em 3 anos, o que indica que as reincidências se manifestam praticamente dentro do primeiro ano.

Foram criadas várias técnicas operatórias de interposição muscular, em que se colocam entre a uretra e a vagina músculos ou retalhos musculares da vizinhança e até a coxa. Delas, obtiveram melhor aceitação a interposição do reto interno (*musculus gracilis*), principalmente segundo o método de Deming, e a operação de Martius, que consiste na interposição do bulbocavernoso para complementar a plástica muscular direta. Obtive alguma experiência com a técnica de Martius: o resultado, inicialmente ótimo, só se mantém em 66% dos casos, manifestando-se a recidiva sempre dentro do primeiro ano. É por isso que essa técnica se acha abandonada.

Outra operação que obteve certo sucesso é a de Ingelman e Sundberg, que consiste no deslocamento do meato uretral externo para a proximidade do clitóris, complementado pela aproximação dos músculos pubococcígeos e bulbocavernosos. É um procedimento empírico, que não corrige as lesões causadoras da incontinência uretral.

Em resumo: conforme minha experiência, 2 operações devem ser indicadas para o tratamento da incontinência uretral — a de Kelly ou plástica muscular direta e a plástica de Goebell-Stoeckel. A primeira que deve ser sempre feita, só é suficiente nos casos em que há apenas deficiência do esfíncter, sem lesão do aparelho de sustentação vésico-uretral. Se a uretrografia mostrar a existência dessa lesão, deve-se praticar também a plástica de Goebell-Stoeckel, com a técnica original ou modificada (Aldridge etc., operações de alça).

RESUMO

O autor estuda a forma de incontinência urinária mais freqüentemente encontrada na mulher, à qual deu a simples denominação de "incontinência uretral", definindo-a como a que se processa pelo próprio canal uretral, sem vício congênito de conformação, fístula, infiltração cancerosa ou lesão nervosa.

As suas principais conclusões são as seguintes:

1. A incontinência uretral na mulher é causada por lesão do aparelho de fechamento vésico-uretral ou dos seus meios de sustentação e fixação, ou ainda por esses dois fatores conjugados.

2. O diagnóstico da causa da incontinência uretral pode ser feito com facilidade pela uretrografia.

3. A terapêutica pode ser incruenta ou cirúrgica, estando esta indicada quando a uretrografia revela lesão grave do esfíncter ou do aparelho de sustentação e fixação vésico-uretral.

4. A operação fundamental para a correção da insuficiência do aparelho esfincteriano é a de Kelly aperfeiçoada, que se designa como "plástica muscular direta" (Stoeckel), "plástica parietal simples" (Martius) ou suas variantes (Kennedy, etc.). Quando a uretrografia mostra lesão do aparelho de sustentação e fixação vésico-uretral, é necessário associar-se à operação de Kelly uma técnica complementar capaz de restaurar a topografia vésico-uretral. Somente assim se pode obter cura duradoura da incontinência em alta percentagem de casos.

5. Baseado na sua experiência, o autor dá preferência à plástica piramidofascial de Goebell-Stoeckel, que, praticada na base de um diagnóstico correto, proporciona mais de 90% de curas definitivas. São igualmente aconselháveis as modificações dessa técnica, sempre baseadas na suspensão vésico-uretral por meio de alças aponevróticas, sendo todas conhecidas pela denominação genérica de "operações de alça" (*sling operations*).

BIBLIOGRAFIA

AZEVEDO, GERALDO V. DE — Cura da incontinência urinária pela operação de Goebell-Frangenheim-Stoeckel. *Bol. Soc. Med. Cir. de S. Paulo,* agosto 1931.

AZEVEDO, GERALDO V. DE — L'incontinence d'urine et son traitement par l'opération de Goebell-Frangenheim-Stoeckel. *Revue Sud-Américaine de Méd. et de Chir.*, t. III, n.º 2, février 1932.

AZEVEDO, GERALDO V. DE & J. M. CABELLO CAMPOS — Do exame radiológico da uretra feminina. *Rev. Radiol. Clín.*, n.º 7-8, out.-dez. 1932.

AZEVEDO, GERALDO V. DE & J. M. CABELLO CAMPOS — Da uretrografia na mulher e seus valor prático. *Rev. Ass. Paul. Med.*, vol. I, n.º 6, set.-dez. 1932.

AZEVEDO, GERALDO V. DE — A incontinência uretral na mulher. Tese para concurso de docência-livre, S. Paulo, 1938.

AZEVEDO, GERALDO V. DE — Semiologia da uretra feminina. *Arquivos Cir. Clín. e Exper.*, vol. V, junho-agosto 1941, pg. 349.

AZEVEDO, GERALDO V. DE — Diagnóstico e tratamento da incontinência uretral da mulher. *Rev. Paul. Med.*, vol. 45, n.º 2, pg. 211 (1954).

AZEVEDO, GERALDO V. DE — A incontinência uretral na mulher. *Rev. Gin. Obst.*, ano L, n.º 6, vol. 98, junho 1956.

LÜDINGHAUSEN, HANS-JOACHIM FREIHERR HERMES VON — Die anatomischen Grundlagen des Verschlussmechanismus der weiblichen Harnblase. *Zeitschrift für Anatomie und Entwicklunsgeschichte,* 97, Bd. 6. H., pg. 757 (1932).

JEFFCOATE, T. N. A. & HENRY ROBERTS — Observations on stress incontinence of urine. *Am. J. Obst. Gyn.*, vol. 64, n.º 4, pg. 721 (1952).

BONNEY, VICTOR — Cit. por Latzko-Schiffmann, Martius, Stoeckel & Hartl.

ZACHARIN, ROBERT F. — Suspensory mechanism of female urethra. *J. Anat.*, 97, pg. 423, July 1963.

SOFERMAN, N., A. OCHSNORN & Z. T. HOMONAL — Sphincterokymography: methode for diagnosis of stress incontinence of urine in female. *J. Obst. Gyn. Brit. Commonwealth,* 72 pg. 281, April 1965.

WARRELL, D. W. & C. SCOTT RUSSEL — Investigation and treatment of over 200 complicated cases of urinary incontinence. *J. Obst. Gyn. Brit. Commonwealth,* 72, pg. 564, August 1965.

BALL, T. L. — Topographic Urethrography. *Amer. J. Obst. Gyn.*, vol. 59, n.º 6, pg. 1243 (1950).

BALL, T. L., R. G. DOUGLAS & L. L. FULKERSON — Topographic Urethrography. *Amer. J. Obst. Gyn.*, vol. 59, n.º 6, pg. 1252 (1950).

BALL, T. L. ROBERT C. KNAPP, BERGARD NATHANSON & LEO D. LAGASSE — Stress incontinence: retropubic wedge resection and plication of bladder neck for failed operations for stress urinary incontinence. *Am. J. Obst. Gyn.*, 94, pg. 997, April 1966.

BENSON, RALPH C. — Retropubic vesicourethropexy: success or failure? *Obst. & Gynec.*, 35, pg. 665, May 1970.

KELLY, HOWARD A., & CURTIS F. BURNAM — Diseases of the kidneys, ureters and bladder, vol. II.

MARTIUS, HEINRICH — *Lehrbuch der Gynäkologie.*

MARTIUS, HEINRICH — *Die Gynäkologiscen Operationen.*

MARTIUS, HEINRICH — Über Harnfistel-und Inkontinez Operationen. *Zbl. Gynäk.*, 1936, pg. 194.

HARTL, HUBERT — Die funktionelle Harninkontinenz der Frau, 1953.

DEMING, C. L. — Cit. por Stoeckel e por Everett.

EVERETT, H. S. — *Gynecological and obstetrical Urology.*

INGELMAN SUNDBERG, A. — Cit por Hartl e por Ullery.

ULLERI, JOHN C. — The treatment of stress incontinence in the female. *Am. J. Obst. Gyn.*, vol. 66, n.º 4, pg. 858 (1953).

ULLERY, JOHN C. — Stress incontinence in the female, 1953.

KENNEDY, WILLIAM T. — Incontinence of urine in the female. *Am. J. Obst. Gyn.*, vol. 33, pg. 9 1933.

KENNEDY, WILLIAM T. — Incontinence of urine in the female, the urethral sphincter mechanism, damage of function and restoration of control. *Am. J. Obst. Gyn.*, vol. 34, pg. 576 (1937).

KENNEDY, WILLIAM T. — Urinary incontinence relieved by restoration and maintenance of the normal position for the urethra. *Am. J. Obst. Gyn.*, vol. 41, pg. 16 (1941).

MARSHALL, VICTOR FRAY, ANDREW A. MARCHETTI & KERMIT F. KRANTZ — The correction of stress incontinence by simples vesico-urethral suspension. *Surg., Gyn. Obst.*, vol. 88, pg. 509 (1949).

MILLIM, TERENCE — La chirurgie urinaire par voie rétropubienne. Chap. XXIII: Incontinence d'effort chez la femme (1948).

READ, CHARLES D. — Stress incontinence of urine with special reference to failure of cure following vaginal operative procedure. *Am. J. Obst. Gyn.*, vol. 59, pg. 1260 (1950).

KEGEL, ARNOLD H. — Progressive resistence exercise in the functional restoration of the perineal muscles. *Am. J. Gyn. Obst.*, vol. 56, pg. 238 (1948).

KEGEL, ARNOLD H. — Physiologic therapy for urinary stress incontinence. *J. A. M. A.*, vol. 146, pg. 915 (1951).

KEGEL, ARNOLD H. & T. O. POWELL — The physiologic treatment of stress urinary incontinence. *J. Urol.*, vol. 63, n.º 5. pg. 808 (1950).

JONES, E. G., & A. H. KEGEL — Treatment of urinary stress incontinence, with results in 177 patients treated by active exercise of pubococcygei. *Surg. Gyn. Obst.*, vol. XCIV, n.º 2, pg. 179 (1952).

la hemolísis no es la causa del síndrome transuretral. El uso de soluciones no hemolíticas no previene que ocurran dichos síndromes

JOSÉ J. IGLESIAS, M.D. – PHILLIP AFFUSO, M.D. – JOSEPH J. SEEDOBE, M.D. – ARNALDO ABREU, M.D.

New Jersey College of Medicine, Dept. of Urology, Martland Hospital Newark, N. J.

"El concepto erróneo de que la hemolísis es la causa del síndrome transuretral ha sido difundido a través de la literatura médica mundial. Treinta años usando agua estéril, veinte años de experiencia clínica y observaciones experimentales utilizando soluciones no hemolíticas nos permiten corregir éste equivocado concepto. Estos síndromes son evitables y los hemos evitado durante más de treinta años, utilizando una técnica que dificulta la absorción del flúido irrigante que no es electrolítico. Con ésta técnica no se lesiona la cápsula propia de la próstata ni se aumenta la presión hidrostática intravesical, permite utilizar el agua estéril y no hay que limitar el tiempo operatorio".

El síndrome transuretral fué identificado cuando se hizo aparente que éste método de prostatectomía era tan efectivo como los procedimientos abiertos (prostatectomía transuretral, Iglesias, 1937).[1] El síndrome fué observado en casos de próstatas grandes ó de procedimientos prolongados. Los casos más graves fueron vistos cuando fueron abiertos los senos periprostáticos venosos. Esto conduce a la rápida absorción del flúido irrigante libre de electrolitos a través de las venas periprostáticas, produciendo hemorragias profusas con síntomas de hipervolemia. El operador se ve obligado a aumentar la presión intravesical para poder detener la profusa hemorragia y poder obtener alguna visión endoscópica. En ésta forma entra un gran volumen de líquido libre de electrolitos en el sistema circulatorio. La resección transuretral debe ser practicada a baja presión hidrostática intravesical y no abrir senos venosos. Esto puede ocurrir fácilmente si la resección es empezada en la comisura anterior. Esta era nuestra práctica en el pasado (1932-1936).

Los senos venosos están localizados en el tejido celular laxo entre la cápsula verdadera y la periprostática. La cápsular verdadera es fibromuscular y firmemente adherida a la glándula, mientras que la cápsula periprostática o "celda prostática" es principalmente fibrovascular. Con la ayuda del concepto de Flock sobre la circulación arterial en la hipertrofia prostática y las consideraciones previas de Gil Vernet, decidimos nunca empezar la resección en la comisura anterior (Zona peligrosa de la resección endoscópica, Iglesias). Muy poco tejido de resección se encuentra en ésta region, y por tanto es resecada al final. Se puede perforar fácilmente la cápsula prostática verdadera dañando el plexo venoso de Santorini. Gran cantidad del flúido irrigante puede ser fácilmente absorbido a través de las venas ó puede ser acumulado en el espacio de Retzius. Este proceso puede ocurrir durante toda la operación sin producirse signos ni síntomas, excepto el sangramiento venoso. En un caso al practicar la cistotomía suprapúbica al final de una resección transuretral para extraer un gran cálculo vesical, nos sorprendió encontrar una gran cantidad de fluído extravasado en el espacio de Retzius. Durante la operación no se observó ningún síntoma. Sin embargo postoperatoriamente el paciente presentó ileus, oliguria, uremia, anemia e ictericia leve. A partir de éstas observaciones elaboramos una técnica para prevenir la absorción del flúido irrigante. Por más de 40 años hemos practicado la resección transuretral y solamente hemos visto éste síndrome en cuatro casos en los que la técnica fué quebrantada. Siempre hemos usado agua estéril y jamás hemos limitado el tiempo operatorio (Hospital Universitario "Nuestra Señora de las Mercedes", Habana, Cuba). En casos de próstatas grandes, resecciones de más de dos horas eran frecuentes.

Hemos observado hemoglobinemia de más de 500 mg por ciento sin síntomas. La hemoglobinemia sólo ocurrre si un seno venoso es abierto y se aumenta la presión intravesical. [2]

El síndrome transuretral tiene dos modalidades distintas. [3] Su diferencia descansa en el grado de absorción del flúido irrigante. Con la perforación de un seno venoso la absorción ocurre rápidamente de aquí la aparición aguda de los síntomas de hipervolemia aguda. En la extravasación del flúido irrigante dentro del tejido periprostático o perivesical ocurre una absorción lenta y se presenta el síndrome tóxico tardío. El primer tipo de síndrome es el agudo o inmediato, el cual ocurre durante el procedimiento quirúrgico. Esto es debido a hipervolemia e hiponatremia dilucional. Los síntomas son los siguientes: hipertensión arterial, desasosiego, confusión mental, irritabilidad, visión borrosa, náuseas, vómitos, cianosis, bradicardia y taquipnea. Si el procedimiento no es descontinuado y no se administra rápidamente solución salina al 5% intravenosa, el paciente entrará en shock, con sudoración profusa, convulsiones, colapso cardiovascular y finalemente la muerte. La elevación de la presión venosa central por encima de 12 cms de H_2O es un signo premonitor de la hipervolemia y por tanto del síndrome inminente.

La rápida absorción del flúido irrigante dentro del espacio vascular produce la hipervolemia; soluciones hipotónicas no hemolíticas son más aptas para precipitar la hipervolemia que el agua estéril, por la acción farmacológica de las soluciones no hemolíticas. [5]

Cambios edematosos tienen lugar en varios órganos produciéndose síntomas característicos. El edema cerebral se manifiesta por desasosiego, confusión mental, irritabilidad, bradicardia, respiración superficial, visión borrosa, elevación de la presión arterial distólica y convulsiones. El edema pulmonar se manifiesta por disnea, cianosis, hipertensión y elevación de la presión venosa central. Náuseas y vómitos pueden ser debidos tanto al edema cerebral como a irritación peritoneal secundaria a la extravasación. El edema del glomérulo y tubulos produce la obstrucción del riñon. Clinicamente ésta sintomatología puede ser vista en casos de intoxicación de agua y en otros síndromes hiponatrémicos. Cuando el sodio del plasma está por debajo de 120m Eq por litro, el paciente se vuelve irritable y confuso. Cuando es de 110m Eq ó más bajo aparecen convulsiones y sobreviene la coma. El sodio plasmático se debe corregir gradualmente a un nivel de 125-130m Eq. Una rápida corrección de 140m Eq debe ser evitada. Esto conduce a un rápido aumento en el volumen plasmático secundario a la salida del flúido del espacio intracelular al vascular. El manitol produce el mismo efecto farmacológico. Esto puede llevar a una insuficiencia aguda ventricular izquierda. [5]

La otra modalidad del síndrome es la tóxica tardía. Los síntomas se presentan entre el primero y el cuarto día post-operatorio. La extravasación del flúido irrigante conduce a la acumulación del flúido en el espacio periprostático, perivesical ó en la cavidad peritoneal. A medida que ésto flúido es lentamente absorbido, en suficientes cantidades, aparecen signos y síntomas de insuficiencia renal. La hemoglobinuria y hemoglobinemia ocurren si el flúido irrigante es agua estéril. El síndrome es usualmente reversible y algunas veces es precedido por la sintomatología de la reacción aguda hipervolémica.

En 1947, Foley fué el primero en observar hemoglobinuria durante la operación transuretral. Creevy y Webb, en el mismo año, reportaron hemoglobinemia después de la operación transuretral. [6] Hemoglobinemia de más 1020 mg por ciento ha sido observada sin síntomas. [8] La hiperhemoglobinemia puede ser debida a hemolisis intravascular pero también secundaria a la absorción de la hemoglobulina por la hemolisis de la sangre del agua irrigante. Esto ocurre cuando la presión hidrostática en la vejiga es elevada por encima de la presión en las venas periprostáticas.

La presión en las venulas prostáticas es de 18 mm Hg; es aumentada en 0.77 mm Hg por cada centímetro que estén por debajo de la aurícula derecha. Nosotros hemos medido la presión intravesical durante el TUR en pacientes que tenían una previa cistotomía suprapúbica. Para una adecuada irrigación debe estar el depósito del líquido irrigante a 50 cm de altura sobre la vejiga, para asegurar una entrada de por lo menos 300 cm^3 por minuto cuando se usa agua, pero cuando se utilizan

soluciones no hemolíticas es necesario colocar el depósito a 60 cm^3 de altura para así obtener 400 cm^3 por minuto de irrigación. La presión intravesical durante la operación se eleva a 40 mm Hg si la llavecita de salida de la parte operadora está cerrada y cuando está abierta de 300 mm Hg. Ottenberg y Foz produjeron niveles de 96 a 322 mg por ciento de hemoglobina en el suero inyectando hemoglobina a 20 voluntarios humanos. Trece de los 20 casos mostraron hemoglobinuria sin otros signos ni síntomas. Lalisch inyectó hemoglobina de 1 a 1.9 mg por kg de peso a conejos concomitante con la restricción del líquido. Sin embargo habiendo obtenido lesiones renales microscópicas solamente 6 de los 14 animales presentaron una elevación de la urea. Tres murieron de uremia. Hamilton y sus colaboradores produjeron hemoglobinemia de 5 gm por ciento en perros sin efectos adversos.

O'Shaugness y sus colaboradores inyectaron tanto como 50 mg de hemoglobina a una mujer con leucemia. Su único síntoma fué hemoglobinuria por un período de 30 horas. Flink [8] haciendo experimentos con perros halló necesario alcanzar niveles de 3700 mg de hemoglobina libre por 100 ml de plasma, para producir una lesión renal grave. Estos niveles nunca son alcanzados durante la cirugía transuretral.

Drinker [9] y sus asociados produjeron una reacción hipervolémica en perros cuando inyectaron intravenosa glicina al 1.1 por ciento durante un período de 45 minutos, 200 cm^3 por kg por hora. Máxima hiponatremia dilucional fué reconocida cuando la P.V.C. se elevó de manera aguda. Esto significa que el volumen vascular es expandido y semeja el síndrome hipervolémico agudo. Este modelo experimental fué bastante diferente del obtenido por Mahoney y sus asociados, [10] el cual se asemejaba a la modalidad tóxica tardía del síndrome. Ellos inyectaron 10 por ciento de cytal dentro de la cavidad peritoneal de perros, en dosis de 75 cm^3 por kg durante un período de 30 minutos. Al final de una hora hubo una caída del sodio plasmático a 123 m Eq. por litro y una disminución osmolalidad del suero a 259 mosm por L. Aún más ellos notaron una subida en el hematocrito de 42 a 58 por ciento con una reducción del volume de sangre y filtración glomerular en 45 por ciento. Once de 18 perros murieron después de la infusión. Mahoney y sus asociados encontraron una disminución en el volumen extracelular. Esto fué debido a la entrada de flúidos [2] y electrolitos dentro de la cavidad peritoneal como resultado de irritación peritoneal y osmosis. Marmara y D. Allen [12] reportaron la muerte de un paciente secundaria a la extravasación intraperitoneal de solución irrigante no hemolítica. Esto causó una reducción en ambos, el volumen de la sangre y la presión venosa central a pesar de marcada hiponatremia. Esto concuerda con los hallazgos experimentales mencionados previamente.

En la Clínica Mayo, Khlil G. Watkin encontró evidencias experimentales que confirman la hipótesis de que la hiponatremia dilucional ocasionada por la absorción de fluídos libres de electrolitos juega papel predominante en los síndromes transuretrales. [4] Sobrehidratar peros y ratones albinos, administrándoles intravenosamente soluciones no electrolíticas, simulando reabsorción del flúido irrigante en los pacientes sometidos a la operación TURP.

Una marcada disminución en el sodio, cloruros, calcio, magnesio y proteínas totales plasmáticas se presenta en la sobrehidratación de los animales por la administración intravenosa de soluciones isotónicas ó hipotónicas no electrolíticas, por el contrario el potasio del suero aumenta notablemente. Estos experimentos semejan los del síndrome agudo TURP. Cuando las soluciones electrolíticas fueron usadas para la sobrehidratación los resultados fueron diferentes. No ocurrió cambio si se administraba una solución electrolítica balanceada e isotónica. Las soluciones no electrolíticas diluyen el sodio, cloruro, calcio, magnesio y proteínas totales del plasma y causan aumento en el potasio del suero, mayor que si las soluciones hubieran sido electrolíticas.

Sobrehidratación con soluciones hipotónicas no electrolíticas (cytal) causó una mayor disminución del sodio, calcio y magnesio del plasma y similar disminución en la osmolalidad del suero mayor que la producida por el agua estéril. Esto indica que las soluciones no hemolíticas son más eficaces en precipitar la reacción hipervolémica. Aún más la sobrehidratación con soluciones hipotónicas no electrolíticas causa un mayor aumento en el potasio

sérico, más del doble de aumento causado por hidratación con electrolitos. Las soluciones no electrolíticas causan una mayor permeabilidad, mayor daño en la membrana celular y más salida del potasio de la sangre. Wackim encontró severa dilatación del lumen de los tubulis y marcada compresión en los espacios intersticales entre los nefrones en los riñones edematosos de los perros sobrehidratados que se hacian anúricos al final de la sobrehidratación, los glomerulos son comprimidos por ésta distención intracapsular. Estos animales tuvieron convulsiones severas y murieron en anuria. Este experimento semeja la modalidad aguda del síndrome. En el momento de la crisis ambos animales nostraron hiponatremia marcada. La osmolalidad del suero aumenta a 300-345 Os por L en el animal recibiendo cytal isotónico, pero a pesar del aumento de la osmolalidad el animal murió. Esto apoya el concepto presentado en estudios previos en los cuales Watkin sugirió la predominancia de hiponatremia sobre hipo-osmolalidad en la inducción de ataques convulsiones experimentales. De hecho, en éste animal como en muchos otros las crisis ocurrió cuando el sodio plasmático estaba bajo, pero sin embargo la osmolalidad del suero permaneció normal ó estaba alta. Como se ha explicado, un aumento de peso del riñon conduce a la oliguria y finalmente a la anuria, además el aumento en el peso del hígado (el cual era más del doble cuando no electrolitos fueron usados) está ligado a trastornos en las funciones hepáticas y contribuye a las complicaciones que establecen el cuadro clínico.

La evidencia obtenida de la literatura convincentemente indica que las interferencias en los electrolitos plasmáticos, específicamente hiponatremia dilucional, encontradas en la sobrehidratación por soluciones no electrolíticas, durante la irrigación al ejecutar el TURP y no la hemoglobina. El sodio constituye un 90 por ciento de iones positivos (cationes) en los flúidos extracelulares del cuerpo. Esta concentración en los flúidos del cuerpo es regulada con precisión. Normalmente la concentración del sodio plasmático raramente varía más de 15 m Eq más ó menos que el valor normal de 140 m Eq por L. El sodio influye en la fuerza de la contracción muscular cardíaca y esquelética, la transmisión de impulsos nerviosos, funcionamiento del cerebro, absorción intestinal y secrección glandular. Hiponatremia y cambios asociados en la concentración de los cationes puede ocasionar trastornos irreversibles en la función celular. Los cationes son responsables del mantenimiento del equilibrio ácido básico, de la osmolalidad de las membranas y en fenómenos de despolarización asociados con la transmisión de los impulsos nerviosos (Watkin).[4]

Serios trastornos en los electrolitos extracelulares, principalmente en el sodio, ocasionan cambios en la actividad del miocardio y en sistema nervioso central. Entre ellos tenemos arritmias cardíacas, contracciones musculares y cambios mentales, desorientación, convulsiones, que son observadas en afecciones producidas por trastornos en los cationes principalmente el sodio. Tales trastornos son reproducidos experimentalmente al inducir la hiponatremia dilucional. El ión sodio juega papel importante en el desarrollo de éstas manifestaciones.

Las manifestaciones del síndrome TURP recuerdan al de otras entidades clínicas experimentales, el desequilibrio de la diálisis, la nefritis con pérdida de sal, el síndrome de deficiencia de la hormona antidiurética, hiponatremia producida iatrogénicamente, insuficiencia cardíaca por restrición exagerada de sal y la intoxicación por água producida por la administración de Varopresin y el exceso de agua. Estas entidades tienen en común la sobrehidratación, la hiponatremia, baja osmolalidad del suero e hiperirritabilidad, desorientación, contracciones musculares y episodios convulsivos.

No hay una razón para usar soluciones no hemolíticas como irrigante durante las resecciones TURP. Estas soluciones cuando son absorbidas pueden precipitar el síndrome por aumento del volumen del compartimento intravascular. Este conduce a la hiponatremia dilucional.[14] El uso de manitol está contraindicado en el tratamiento del síndrome transuretral. El tratamiento es la solución hipertónica de sodio intravenosa. Este síndrome es evitable, cuando se usa una técnica adecuada: no lesionando la cápsula prostática verdadera ni los senos venosos periprostáticos, ni aumentando la presión intravesical. Esto permite el uso de agua estéril sin necesidad de limitar el tiempo operatorio como se aconsejaba al utilizar las soluciones no he-

molíticas. Nosotros no hemos observado ningún cambio electrolítico cuando usamos agua con una técnica adecuada. Hemoglobinemias asintomáticas ocurren cuando la verdadera cápsula y alguna vena periprostática es lesionada. La hemoglobinemia tiene un valor secundario en el síndrome transuretral. Hace treinta años que nosotros establecimos una técnica para evitar los síndromes TURP y hemos usado siempre agua estéril en nuestro servicio de Urología del Hospital Universitario de la Habana, Cuba. Esta complicación nunca se observó cuando la técnica fué meticulosamente seguida. Actualmente en el hospital "Martland" de Newark, New Jersey College of Medicine, estamos usando la misma técnica y agua estéril de una manera satisfactoria.

El agua proporciona la visión más clara endoscópica por la hemolisis de los glóbulos rojos em la vejiga y a su vez el agua plasmoliza qualquier célula flotante permitiendo una visión clara. Al usar el água se necesita menor presión hidrostática intravesical para obtener la visión más transparente. Con una irrigación de 300 cm^3 de agua se obtiene magnífica visión. El tiempo operatorio no es limitado y éstas complicaciones son evitadas.

BIBLIOGRAFIA

1. IGLESIAS, JOSÉ J. — Transurethral Prostatectomy. *Anales de Cirugía,* julio 1937. Havana, Cuba.

2. IGLESIAS, J. J., HANKES, L. R., KAMAT, M. H. & SEEDOBE, J. J. — New Concepts and instrumentation in transurethral prostatectomy. Scientific exhibit presented at annual meeting of the American Urological Association, Chicago, Illinois, May 16-20, 1971.

3. CIFUENTES, LUIS — *Cirugía Urológica Endoscópia,* Madrid, España.

4. WATKIN, K. G. — Pathophysiologic basis for clinical manifestations and complications of transurethral prostatic resection. *J. of Urology,* vol. 106:719, 1971.

5. LILIEN, O. M. & ANDALORO, V. A. — Mannitol and ionic schifs. *Investigative Urology,* May 1970, Williams and Wilkins.

6. CREAVY, C. D. — Hemolytic reactions during transurethral prostatic resection. *J. Urol.,* 58:125-131, 1947.

7. HAMILTON, P. B., HILLER, A. & VAN SLYKE, D. D. — Renal effects of hemogloblin infusion in dogs in hemorrhagic shock. *J. Exp. Med.,* 86: 477, 1947.

8. FLINK, W. B. — The relationship of hemoglobinemia and the P. H. of the urine to renal damage produced by injection of hemoglobin solutions into dogs. *J. Lab & Clin. Med.,* 32:223, 1947.

9. DRINKER, H. R., JR., SHIELDS, T., GRAYHACK, K. T. & LAUGHL, N. L. — Simulated transurethral resection reaction in the dog: early signs and optimal treatment. *J. Urol.,* 89:595, 1953.

10. MAHONEY, S. A., FORSYTHE, W. E. & ILLAND PERSKY, L. — Interperitoneal extravasation of irrigant solution. *J. Urol.,* 94: 276, 1965.

11. GLENN, J. F., JONES, W. R. & HENSON, P. E., JR. — Effects of intravenous administration of various irrigant solutions upon urine and blood of dogs. *Invest. Urol.,* 2:530, 1965.

12. MARMARA, J. & ALLEN, S. D. — The transurethral resection reaction secondary to intraperitoneal extravasation of irrigating-solutions. *J. Urol.,* Williams and Wilkins Co. Vol. 104, Sept. 1970.

13. WATKIN, K. G. — Predominance of hyponatremia over hipo-osmolality in simulation of the dialysis disequilibrium syndrome, *Mayo Clinic. Proc.,* 44: 433, 1969 .

hipospádias

GERALDO TERRERI – WILMAR CALIL MELO – UIMBIRÊ OLIVEIRA PAIVA – EDSON MARQUES PIRES

Do Serviço de Urologia – 14.ª Enfermaria da Santa Casa da Misericórdia do Rio de Janeiro

O incompleto desenvolvimento da uretra é determinado quando as pregas uretrais, que têm início entre a oitava e décima semana de gestação, não progridem até a glande para se unir ao meato uretral, pré-formado por invaginação do epitélio glandal. Em conseqüência, o meato uretral abre-se em qualquer posição, desde o sulco bálano-prepucial até o períneo, constituindo as hipospádias em seus diferentes graus. As hipospádias são classificadas de acordo com a posição onde se abre o meato uretral e quanto maior é o grau de hipospádias, maior é a curvatura do pênis. Esta curvatura é determinada pela presença de tecido fibroso, que é uma remanescência do corpo esponjoso, que se prolonga do meato uretral hipospádico até o meato glandal pré-formado.

Quanto uma criança apresenta hipospádias grau III ou IV, é classificada como intersexo e uma investigação pormenorizada, tanto urológica como endocrinológica, é efetuada para a determinação exata do sexo, antes de se iniciar a correção cirúrgica.

Baseados nesta classificação, é que adotamos a sistemática para correção cirúrgica sugerida por Culp, segundo mostram os quadros.

A pluralidade de técnicas, existentes na literatura, bem evidencia a inexistência de uma técnica ideal. Entretanto, até 1958, quando ainda não seguíamos uma padronização cirúrgica, os resultados eram francamente desastrosos e, a partir de então, quando passamos a seguir esta sistematização, os resultados tornaram-se encorajadores e satisfatórios.

As tabelas I e II mostram a experiência do Serviço, no período de julho de 1954 a junho de 1970, expressando o número total de casos e sua classificação, o número de casos operados e as operações realizadas.

TABELA I

HIPOSPÁDIAS

CASOS ____ 320
OPERADOS ____ 191
OPERAÇÕES ____ 409

Julho 1945 — Junho 1970

	GRAU I		GRAU II		GRAU III		GRAU IV	
	Nº	%	Nº	%	Nº	%	Nº	%
s/corda	106	33.1	18	5,6	0	0	0	0
c/corda	77	22,0	57	17,8	32	10,0	21	6,6

URETRA CURTA OU CORDA S/HIPOSPÁDIA ____ 7 casos 2,1%
MÁ ROTAÇÃO PENIANA ____ 2 " 0,6%

TABELA II

HIPOSPÁDIAS

Julho 1954 Junho 1970

OPERAÇÕES REALIZADAS

DUPLAY ____ 138 casos
CECIL I ____ 73 "
CECIL II ____ 53 "
DINIS BROWNE ____ 36 "
MEATOTOMIA ____ 54 "

TABELA IV

HIPOSPÁDIAS

Junho 1954 – Junho 1970

COMPLICAÇÕES PÓS-OPERATÓRIAS

DEISCÊNCIA TOTAL ____ 17 casos DENIS BROWNE
FÍSTULAS :
CORRIGIDAS CIRURGICAMENTE ____ 14 " " "
FECHAMENTO EXPONTÂNEO ____ 8 " " "
RETIRADA INCOMPLETA DA CORDA ____ 8 " DUPLAY
ESTENOSE DO NEO-MEATO ____ 5 " CECIL
FIBROSE LINHA DE SUTURA ____ 4 " DUPLAY
DESLISAMENTO DO MEATO ____ 3 " CECIL
SAIDA ACIDENTAL OU FORÇADA DA SONDA ____ 8 "

44 casos complicados ou 10,7% dos operações

As complicações ocorridas, em cada tipo de técnica empregada, são expressas nos quadros a seguir, implicando muitas vezes em novo tempo cirúrgico.

E, finalmente, a tabela IV revela as complicações pós -operatórias, que ocorreram nas 409 cirurgias efetuadas, cuja pequena percentagem de 10,7% deixa evidente o valor desta padronização cirúrgica.

É importante ressaltar que todas as complicações são passíveis de correção e um bom resultado final sempre é alcançado.

As fotografias mostram resultados alcançados, tanto pela técnica de Cecil (fig. 1) como pela técnica de Denis-Browne.

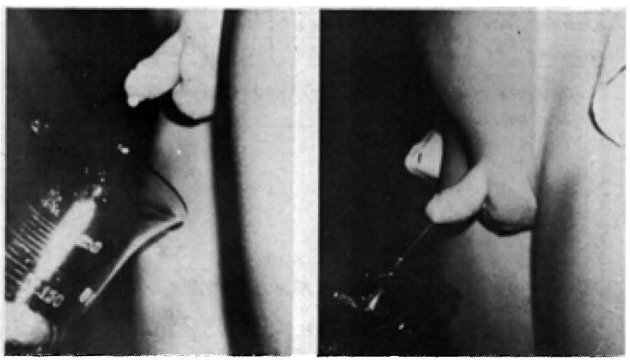

Fig 1

HIPOSPÁDIA

CORREÇÃO CIRURGICA

PADRONIZAÇÃO DAS TÉCNICAS I

RETIRADA DA CORDA	Duplay
URETROPLASTIA :	
a) Meato até junção peno-escrotal	Cecil I Cecil II
b) Meato abaixo junção peno-escrotal	Denis Browne
c) Meato no períneo	Thirsen + Denis-Browne ou Cecil

CORREÇÃO CIRÚRGICA

PADRONIZAÇÃO DAS TÉCNICAS II

Uretra curta-corda s/ hipospádia	Denis-Browne
Meato duplo s/ corda	Meatotomia
Má rotação peniana	Retificação

HIPOSPÁDIA

CLASSIFICAÇÃO

LOCALIZAÇÃO DO MEATO	CURVATURA DO PÊNIS
GLANDAL	GRAU I
BALANICA	GRAU II
PENIANA	GRAU III
INTERSEXO	GRAU IV

URETRA CURTA - CORDA SEM HIPOSPÁDIA
MÁ ROTAÇÃO PENIANA

COMPLICAÇÕES

TÉCNICA DE DENIS BROWNE

1) _ DEISCÊNCIA COMPLETA

2) _ FÍSTULAS

COMPLICAÇÕES

TÉCNICA DE DUPLAY

1) RETIRADA INCOMPLETA COM PERSISTÊNCIA DE CORDEE.

2) DEISCÊNCIA PARCIAL OU TOTAL; COM OU SEM HEMATOMA.

3) FIBROSE DA LINHA DE SUTURA.

4) ESTENOSE DO MEATO URINÁRIO.

HIPOSPÁDIA

COMPLICAÇÕES

CECIL I

DESLIZAMENTO DO MEATO

FÍSTULAS

ESTENOSE DO MEATO URINÁRIO

HIPOSPÁDIA

COMPLICAÇÕES

CECIL II

LESÃO DA NEO-URETRA

DEISCÊNCIA DA LINHA DE SUTURA

tratamento cirúrgico da elefantíase penoescrotal

AUGUSTO AFFONSO FERREIRA – RICARDO BAROUDI – FRANCISCO TOZZI NETTO

Da Faculdade de Ciências da Universidade Estadual de Campinas

Os autores apresentam suas experiências no tratamento da elefantíase penoescrotal.

Inicialmente, fazem um estudo dos problemas da etiopatogenia desses tipos de elefantíases, passando em seguida aos aspectos técnicos do tratamento cirúrgico.

Executam a cirurgia com o paciente sob anestesia peridural e sedação associada.

O tecido elefantíasico do pênis é removido segundo incisão circular na base do pênis, combinada com uma segunda longitudinal até o ápice do órgão. A dissecção do tecido patológico é realizada no plano dos corpos cavernosos, seguindo-se rigorosa hemostasia.

A exérese do tecido escrotal caracteriza-se por uma incisão fusiforme na base do escroto, seguida de cuidadosa dissecção dos cordões espermáticos e respectivos testículos.

Normalmente, a remoção do tecido elefantíasico é executada em monobloco com a cobertura peniana.

Sutura de catgut é realizada no sentido de manter as túnicas testiculares ligadas entre si. O neoescroto é obtido à custa de pequenas porções de tecido remanescente, fazendo-se a sutura borda a borda, após a introdução dos cordões e testículos no seu interior.

A cobertura do pênis é realizada à custa de enxerto de pele total tirada da região glabra do corpo. O enxerto é adaptado sobre os corpos cavernosos, fazendo-se sutura com fio de nylon 5-0 na base do pênis, com tecido pubiano da vizinhança, e no sulco bálano-prepucial.

Curativo compressor e sonda de Foley são mantidos por 5 dias até o primeiro curativo.

Apresentam para documentação um dos casos operados.

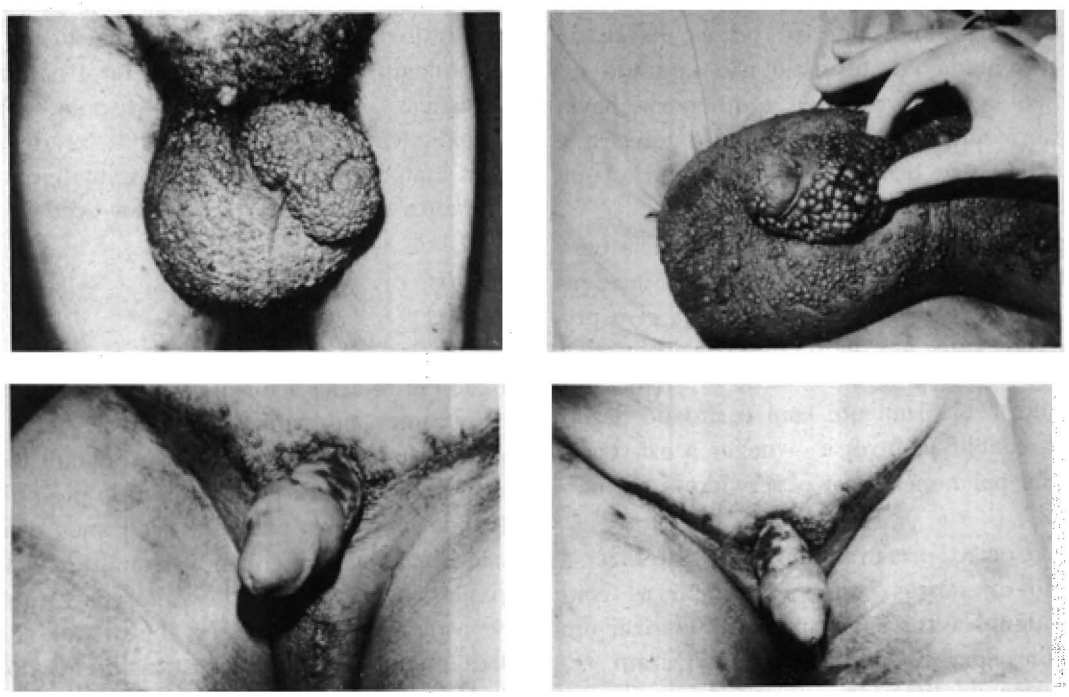

Figs.1 a 4 – Aspecto pré e pós-operatório de um caso de elefantíase penoescrotal

criptorquia e tumor

EUFRONIO JOSÉ D'ALMEIDA

Do Instituto de Urologia e Nefrologia de Niterói

Criptorquia e tumor de testículo é uma associação que vem sendo responsável por inúmeros trabalhos e intermináveis polêmicas. Evidências irretorquíveis são trazidas por conceituados autores; negativas peremptórias são feitas por outros, não menos ilustres.

As casuísticas pessoais, em geral pequenas, são contraditórias. É fato sabido ser o tumor de testículo uma neoplasia rara. Numerosos são os especialistas que, mesmo ao cabo de longa atividade profissional, não surpreenderam a afecção mais que uma dezena de vezes. Seu aparecimento em testículo críptico, portanto, será de registro excepcional, não chegando assim a causar estranheza o fato de serem negativos os depoimentos de alguns a esse respeito.

Nossa presença nesta Mesa Redonda deve-se ao fato de que, embora raros sejam os nossos casos pessoais de tumor testicular, não ultrapassando a 9 o seu total, vimo-nos por três vezes diante de neoplasia assentada em testículo não migrado espontaneamente. Em 2 casos, a orquiopexia havia sido anteriormente realizada e em um terceiro a descoberta da lesão deu-se no ato operatório, que visava à correção da criptorquia.

Não nos podemos apoiar nessa experiência para daí concluir elementos estatísticos sobre a incidência de tumor em testículos crípticos. Seria erro primário afirmar que as duas afecções coexistem em 1/3 dos casos. E se levamos nosso raciocínio por esse caminho, é tão somente com o fito de deixar claro que a conclusão inversa — negar a existência de correlação por nunca a ter observado — é igualmente falaz.

Por essa razão, procuraremos, antes de fazer a apresentação de nossos casos, reproduzir as conclusões de alguns autores que, para caracterizar um fato que lhes parecia inconteste, realizaram revisões extensas de literatura, alinhando por vezes milhares de casos relatados para, então, e com a segurança que o volume traz para a análise estatística, extrair conclusões. Perdoem-nos se assim nos tornamos maçantes.

INCIDÊNCIA

Rápidos números para caracterizar a raridade do tumor de testículo. Dixon e Moore apontam incidência de 2.88 para cada 100.000 adultos do sexo masculino. Collins cita cifras semelhantes — 2,1 em Connecticut, 2.2 em Nova York e 2.3 na Inglaterra. O *United States Bureau of Census* aponta-o como responsável por tão somente 0.64% das mortes por neoplasia ocorridas naquele país. Hinman menciona o aparecimento de 1 caso para cada 1.500 internações de pacientes urológicos e cita como fato eloqüente de sua raridade existirem apenas 102 casos na Clínica Mayo, até 1928. Nós próprios, nestes 3 últimos anos, em que a fundação do Instituto de Urologia e Nefrologia de Niterói nos propiciou estatísticas mais cuidadas, já dispomos de dados coincidentes. Em cerca de 4.100 internações, das quais mais de 200 por neoplasias malignas, apenas 3 tumores de testículo foram observados.

IDADE

A mesma uniformidade de testemunhos, alinhada em relação à raridade do tumor de testículo, encontramos no capítulo da faixa etária por ele mais freqüentemente atingida. Apontam todos a relativa ausência da neoplasia na fase pré-puberal, indicando as idades entre 20 e 40 anos como as de maior incidência. Gilbert e Hamilton, em extensa revisão a que mais adiante voltaremos a referir-nos, encontraram 1.5% de casos abaixo dos 15 anos. A idade média, segundo estatísticas do Memorial Hospital de Nova York, é de 31.9 anos. Dean apre-

senta revisão de 364 casos, com apenas 7 ocorridos antes dos 15 anos. Em 133 casos registrados no Hospital de Iowa, 130 incidiram depois da 1.ª década. Hinman e Collins estabelecem igualmente a faixa entre os 20 e os 40 anos, considerando excepcional o aparecimento fora destes limites.

REVISÃO

Conforme dissemos no início, são contraditórias as referências que a literatura nos proporciona. Por motivos óbvios, procuraremos sintetizar as conclusões de alguns dos autores consultados.

Mac Kay, analisando estatísticas do serviço de câncer de Ontario, não faz qualquer menção à coexistência de criptorquia nos casos ali atendidos. Kurchara, revendo 196 casos do Hospital Naval de San Diego, no período de 1945 a 1965, igualmente omite qualquer referência ao fato. Entre nós, há que citar os depoimentos de Gentile e Dacorso, que, em Mesa Redonda sobre criptorquia, no X Congresso Brasileiro de Urologia, em que pese a larga experiência de ambos, como urólogo e patólogo de constante atividade e reconhecido saber, jamais tiveram oportunidade de surpreender a presença de lesão maligna em testículo críptico. Igualmente, 503 especialistas da *American Urological Association*, respondendo a inquérito efetuado por Carroll, negaram qualquer experiência pessoal. Esse fato, de vez que as respostas negativas atingiam a 76% do total, levou aquele autor a concluir que a correlação entre câncer e criptorquia era duvidosa.

Muito mais numerosas e eloqüentes, porém, parecem-nos as referências que a literatura nos oferece apontando correlação que vai muito mais longe que uma simples coincidência.

Os já citados Gilbert e Hamilton, em trabalho publicado em 1940, revêm cerca de 7.000 casos da literatura mundial, encontrando 840 (11%) de incidência em testículos crípticos. Dow menciona cifras menos concludentes; revê 2.100 casos, com 73 tumores em órgãos situados fora da bolsa escrotal, dos quais 14 haviam sido previamente submetidos à correção cirúrgica, entre as idades de 11 e 36 anos. O seu percentual é de 3.5%. Johnson revê 147 pacientes, encontrando 12 (8.2%) de associação com criptorquia, operada entre os 8 e os 22 anos. Altman relata 3 casos de tumor seguindo-se a orquiopexia e estuda outros 45, dos quais apenas 2 haviam sofrido cirurgia, entre 5 e 8 anos de idade. Jaffar apresenta caso de seminoma surgido aos 31 ano em testículo levado à bolsa 18 anos antes.

Defende a indicação para a cirurgia antes. dos 6 anos.

Sohval, em dois cuidadosos trabalhos, reconhece a evidente correlação entre tumor e a não-migração testicular e, através de estudos histopatológicos realizados em testículos crípticos, encontra falhas de desenvolvimento tão freqüentes que se permite concluir que a disgenesia seja fator importantes de alguns casos de criptorquia. Daí tira a inferência de que essa mesma disgenesia possa estar ligada ao aparecimento de tumor nesses órgãos inferiorizados. Essa etiologia lhe parece mais atraente que a classicamente apontada, dos traumas e pressões sofridos pelo órgão fora de seu *habitat* normal. Relata 42 casos, dos quais 41 acima da puberdade e 4 em testículos retidos.

Duas últimas referências. Uma de Campbell que, analisando o inquérito já aludido de Carrol, contesta as suas conclusões. O grande número de especialistas que negaram haver tratado de tumor testicular em órgão retido prova tão somente — diz ele — a raridade da afecção e não a sua inexistência. A outra, sobre a discussão em painel, realizada com a participação de Spence, Culp, Hinman e Marshall, em 1965, e na qual aqueles autores reconhecem ser elevada a incidência de carcinoma em testículos não tópicos e recomendam a realização da orquiopexia em portadores de criptorquia unilateral antes dos 6 anos.

COMENTÁRIOS

Impossível negar o peso de um levantamento estatístico como o de Gilbert e Hamilton; impossível negar a seriedade dos estudos de Sohval e a lógica de suas conclusões sobre a correlação entre a disgenesia, que determina a criptorquia, e o aparecimento do tumor; impossível desconhecer a eloqüência dos dados que mostram a incidência de tumor em testículos retidos, de 10 a 40 vezes maior que a incidência da criptorquia no adulto; impossível rotular como coincidência o aparecimento de

neoplasia em testículos retidos e não operados ou submetidos a orquiopexia tardia; impossível, principalmente para nós, que tivemos 3 dentre 9 casos de tumor, com integral enquadramento dentre as premissas aicma alinhadas.

Estamos, portanto, possuídos da firme convicção de que a criptorquia guarda indiscutível correlação com o tumor de testículo, e de que sua correção cirúrgica deve ser feita o mais precocemente possível. Os meus ilustres companheiros, nesta reunião, cuidarão das alterações do órgão fora de seu *habitat* normal, das lesões irreversíveis da espermatogênese. A mim cabe dar ênfase ao aspecto ligado às neoplasias do órgão.

APRESENTAÇÃO DOS CASOS

Caso n.º 1 — A. N. T., branco, brasileiro, solteiro, 21 anos, residente em Volta Redonda. Procurou-nos com massa tumoral no testículo direito, que se apresentava situado na hemibolsa correspondente e com volume cerca de 4 vezes o do órgão normal. Relatava ter sido portador de criptorquia direita, corrigida cirurgicamente cerca de 18 meses antes, em sua cidade. Após os exames de rotina, foi internado e operado a 20-12-67. Incisão inguinal, clampeamento do cordão, exposição e biópsia do testículo, que revelou a presença de teratoma maligno. Após a orquiectomia, procedemos à palpação do retroperitônio, que revelou grandes massas ganglionares na cadeia aórtica. O paciente não fez a série de telecobaltoterapia recomendada, alegando não poder manter-se na Guanabara, por questões econômicas. Cerca de 6 meses após, voltou a procurar-nos, com extensas metástases pulmonares, vindo a falecer cerca de 1 ano após a cirurgia.

Caso n.º 2 — M. N. D. F. Branco, brasileiro, solteiro, 24 anos, residente em Niterói. Procurou-nos com aumento de volume do testículo direito, cerca de 2 vezes maior que o órgão normal. Relatava ter sido portador de criptorquia direita, sofrendo correção cirúrgica 11 anos antes, aos 13 de idade. Notou aumento de volume do órgão desde há 60 dias e vinha realizando tratamento antiinflamatório sem resultado. Após os exames de rotina, inclusive urografia e teletorax, que se revelaram normais, foi operado a 21-11-68. Técnica cirúrgica semelhante à anterior, biópsia igualmente positiva, com o diagnóstico de teratoma maligno. Realizou telecobaltoterapia pós-operatória e foi recentemente revisto, encontrando-se bem, sem evidência de doença.

Caso n.º 3 — S.R.R.C, brasileiro, pardo, 22 anos, residente em S. Gonçalo. Portador de criptorquia esquerda, foi internado para a orquiopexia, tendo sido operado a 17-9-71. Durante a cirurgia, surpreendemos testículo localizado ao nível do orifício superficial do canal inguinal, de volume diminuído e consistência amolecida, salvo por nódulo do tamanho aproximado de um grão de milho, palpável próximo a seu pólo superior. Por esse fato e por ser normal o testículo direito, decidimos, mesmo na falta de exame histopatológico imediato, pela retirada do órgão. O exame posterior da peça revelou carcinoma embrionário. O paciente, apesar de insistentemente alertado sobre a gravidade da lesão e da necessidade de ulterior tratamento, não nos voltou a procurar, sendo aguardadas no momento providências do Serviço Social, no sentido de procurá-lo em seu domicílio.

BIBLIOGRAFIA

1. ALTMAN, B. L. — Carcinoma of the testis following orchiopexy. *J. Urol.*, 97:498, 1967.

2. ARCHER, R. — Tratamento Cirúrgico da Criptorquia. Anais do 10.º Congresso Brasileiro de Urologia. 1:251-254, 1965.

3. CAMPBELL, H. E. — The incidence of malignant growth of the undescendent testicle; a reply and reevaluation. *J. Urol.*, 81:663, 1959.

4. CARROLL, W. A. — Malignancy in cryptorchidism. *J. Urol.*, 61: 396, 1940.

5. COLLINS, D. H. & PUGH, R. C. B. — The Pathology of Testicular Tumors. Supplement of the *British Journal of Urology*. 36, n.º 2, 1964.

6. DACORSO, P. F.º — Patologia do Criptorquidismo. Anais do 10.º Congresso Brasileiro de Urologia, 1:237-241, 1965.

7. DIXON, F. J. & MOORE, R. A. — Tumors of the male sex organs. Atlas of tumor Pathology, fase 31B and 32, 1952. *Armed Forces Inst. of Path.*

8. DOW, J. A. & MOSTOFI, F. K. — Testicular Tumors Following Orchiopexy. *South. M. J.*, 60:193-195, fev. 1967.

9. DUNLAP, D. J. — Bilateral Successive Embryonal Carcinoma of Testis. *J. Urol.*, 37:738-740, 1967.

10. GENTILE, A. & VIEIRA, F. — Anais do 10.° Congresso Brasileiro de Urologia, 1:231-235, 1965.

11. GILBERT, J. B. & HAMILTON, J. B. — Studies in malignant testis tumors; incidence and nature of tumors in ectopic testis. *Surg. Gynec. & Obst.*, 71:731-743, 1940.

12. HINMAN, F. — The Principles and Practice of Urology, 762-764. W. B. Saunders, 1936.

13. JAFFAR, D. J. — Testicular Tumor 18 Years Following Orchiopexy. *J. Urol.*, 104:878-879, 1970.

14. JOHNSON, D. E. et al. — Cryptorchidism and testicular tumorigenesis. *Surgery*, 63:919, 1968.

15. KUROHARA, S. S. — Testicular Tumors: Analysis of 196 Cases Treated at U. S. Naval Hospital in San Diego. *Concer*, 20,1089-1098, julho, 1967.

16. MAC KAY, E. N. — A statistical review of malignant testicular tumours based on the experience of the Ontario Cancer Foundation Clinics, 1938 to 1961. *Canad. Med. Ass. Journal*, 94:889, 1966.

17. SOHVAL, A. R. — Testicular dysgenesis as an etiology of cryptorchidism. *J. Urol.*, 72:693, 1954.

18. SOHVAL, A. R. — Testicular dysgenesis in relation to neoplasm of the testicle. *J. Urol.*, 75:285, 1956.

19. SPENCE, H. M., CULP, O. S., GLENN, J. F., HINMAN, F. Jr., & MARSHALL, V. F. — Panel discussion: anomalies of external genitalia in infancy and childhood. *J. Urol.*, 93:1, 1965.

carcinoma espinocelular da uretra bulbomembranosa com fístula uretro-perineal

JOSÉ CURY – CARLOS MARIGO – DESIDÉRIO ROBERTO KISS

Do Hospital Municipal de São Paulo

O carcinoma primário da uretra é lesão rara, de diagnóstico tardio e tratamento cirúrgico de resultados precários.

Cerca de 300 casos estão registrados na literatura médica, devendo-se ressalvar o trabalho de revisão literária de Kaplan et al,[7] que coletou 232 casos, mas não cita os dos brasileiros Barros[12] e Sadi e Figueiredo.[11]

A idade média da incidência do Ca primitivo da uretra é de 58 anos, havendo maior incidência entre a raça negra. A etiologia é desconhecida, havendo porém nítida correlação com a uretrite blenorrágica, o estreitamento uretral e o trauma uretral (Trunc,[10] Mandler,[8] King,[9] Milstoc,[2] Sadi,[4] Auvert,[4] Guinn,[3] Kaplan[7]). 53% dos carcinomas da uretra são da porção bulbomembranosa, sendo o diagnóstico histológico em sua maior parte o de carcinoma epidermóide ou de células escamosas (90%) (Milstoc[2]).

A disseminação se faz pela via linfática inguinal ou pélvica e raramente há disseminação à distância, a não ser em fases bem tardias, podendo ser encontradas metástases no fígado, adrenais e rins.

A duração média dos sintomas varia de meses até 15 anos, sendo os sintomas mais comuns obstrução, massa palpável, abscesso para-uretral, fístula uretral e corrimento uretral.

No caso que apresentamos, o paciente referia história de abscesso perineal, com posterior drenagem urinosa há 3 meses.

DIAGNÓSTICO E PROGNÓSTICO

O diagnóstico precoce é raramente feito, pois a maior parte dos pacientes são tidos e tratados como estreitados da uretra.

Em nosso meio, chegam à consulta já com exteriorização tumoral através do períneo (Sadi e Figueiredo).

Para King,[9] o melhor meio para um diagnóstico precoce seria o de fazer-se periodicamente o Papanicolaou em sedimento de urina fresca dos pacientes com história de doença uretral inflamatória. Este meio pode ser complementado pela uretrocistografia, uretroscopia e a biópsia com agulha ou endoscopia.

Não há referência de cura espontânea do carcinoma uretral. Os pacientes não tratados ou somente com tratamento paliativo morrem em média no 3.º mês.

Aqueles que recebem tratamento têm sobrevida média de mais de 5 anos em somente 16% dos casos. O único caso com sobrevida de 10 anos é o referido por King.[9]

TRATAMENTO E RESULTADO

Vários tipos de cirurgia têm sido tentados, sempre com resultados precários.

O caso com sobrevida de 10 anos foi submetido à exérese da bexiga, próstata, períneo e pênis com ureterossigmoidoanastomose.

Outras técnicas cirúrgicas são associadas à rádio ou à cobaltoterapia.

Na série de Mandler e Pool,[8] a maior sobrevida foi de 31 meses em paciente submetido a cistostomia suprapúbica e radioterapia.

APRESENTAÇÃO DE CASO

A. S. masculino, branco, 55 anos, lavrador, mat. de Garça, S.P.

Internado no S.M.C.U. do Hospital Municipal de São Paulo em 13-5-71, queixando-se de perda de urinas pelo local que aponta como sendo o períneo anterior do lado esquerdo, há cerca de 3 meses.

Relata o paciente que há cerca de 3 meses, começou a sentir dor no local apontado, onde se for-

Fig. 1 – Injeção de corante pelo meato uretral, saindo pela fístula perineal

mou um abscesso o qual drenou pus espontaneamente.

15 dias após, pelo local em que saía pus, começou a sair urina, quando do ato fisiológico de urinar. Refere também uma "carne esponjosa" no local que aponta como raiz da bolsa escrotal esquerda e que ultimamente vem se aprofundando mais.

Nos antecedentes, refere uretrite purulenta há cerca de 20 anos, tratada com "raizeiro", e afilamento progressivo do jato urinário.

Tem emagrecido muito nos últimos 3 meses.

EXAME FÍSICO

Estado geral precário, emagrecido, anemiado. Propedêutica pulmonar com roncos nas bases. Cardiocirculatório com f. c. de 86 b/min. normotenso. Abdome escavado com sobras de pele. Linfonodos nas regiões inguinais.

EXAME UROLÓGICO

Lojas renais indolores, rins não palpáveis, pênis normal, testículos e epidídimos normais. A bolsa escrotal E. apresenta, em sua base, extensa ulceração com cerca de 3 cm de diâmetro, ocupada por material necrosado. No períneo anterior, há um orifício que secreta material pio-urinoso.

A uretra era impérvia à nelaton plástica 12 F, em sua porção bulbar, onde se sentia massa infiltrativa nas proximidades da ulceração necrótica da base da bolsa escrotal.

A instilação de azul de metileno pelo meato uretral deu saída do corante pelo orifício perineal (fig. 1).

Próstata "achatada", bem delimitada, sem nodulações e com seus tecidos vizinhos livres.

Palparam-se linfonodos inguinais.

EXAMES SUBSIDIÁRIOS

1) tipo I – piúria, hematúria, albuminúria; 2) Uréia – 22 mg% 3) Hemograma: Hb = 7 g%, Htc = 26%, anisocitose, poiquilocitose, hipocromia. G.B. = 10.000 com bast. 8, segm. 65, eos. 2, basóf. 0, linfóc. 21, mono 4. 4) *Uretrocistografia*: Uretra peniana estirada até a porção bulbar, onde termina em bico de flauta, havendo saída do contraste pelo trajeto fistuloso perineal. Mínima passagem de contraste para a bexiga (fig. 2).

5) U.I.V. por infusão: Os dois rins concentram somente ao 10' com excreção regular pelos 2 rins. O ureter esquerdo em seu terço inferior está desviado por massa tumoral (?). Bexiga desviada para a direita (fig. 3).

Fig. 2 – Fístula uretro-perineal por Ca espinocelular da uretra bulbomembranosa

Fig. 3 – U.I.V. aos 20' com o ureter pré-vesical à E. lateralizado

6) *RX do tórax*: Esclerose peribrônquica, sem sinais de metástases.

CONDUTA CIRÚRGICA

Em 23-5-71, paciente submetido à raquianestesia e colocado em posição de litotrícia.

Iniciada a exploração cirúrgica pela ulceração da base escrotal, notou-se que havia um pertuito em seu interior, o qual seguia até a região presumivelmente uretral, com múltiplas concreções calculosas e extensas infiltração nos tecidos vizinhos. Foi retirado para exame anátomo-patológico abundante material, cujo aspecto macroscópico era o de "carne de peixe".

Tendo em vista o mau estado geral do paciente para se tentar uma cirurgia radical, assim como a extensa infiltração neoplástica, optou-se pela derivação por cistostomia.

RELATÓRIO DO ANÁTOMO-PATOLOGISTA

Nos cortes histológicos de todos os fragmentos enviados a exame, ficou evidente sempre crescimento neoplásico imaturo, epitelial, predominando blocos e cordões de células poliédricas, hipercoradas à custa de núcleo volumoso hipercromático, com figuras de mitoses típica e atípica. O crescimento neoplásico infiltra tecido conjuntivo fibroadiposo, com o aspecto referido, mas, nas proximidades da superfície livre, correspondente à luz da fístula, há elementos semelhantes aos da camada espinhosa dos epitélios pavimentosos, inclusive com produção de lamelas irregulares de ceratina. *Trata-se, portanto, de carcinoma espinocelular cornificado* (fig. 4).

COMENTÁRIOS

Trata-se portanto de um paciente portador de carcinoma primário da uretra bulbomembranosa, do tipo espinocelular cornificado e que chegou ao nosso Serviço em más condições.

Há estreita correlação entre seu passado venereológico e a subseqüente metaplasia celular, a qual transformou o epitélio colunar da uretra bulbar em carcinoma espinocelular.

Tratamento paliativo pela cistostomia, não sendo feita radioterapia por motivos sócio-econômicos.

O paciente retornou ao interior do Estado, não tendo mais regressado para controle.

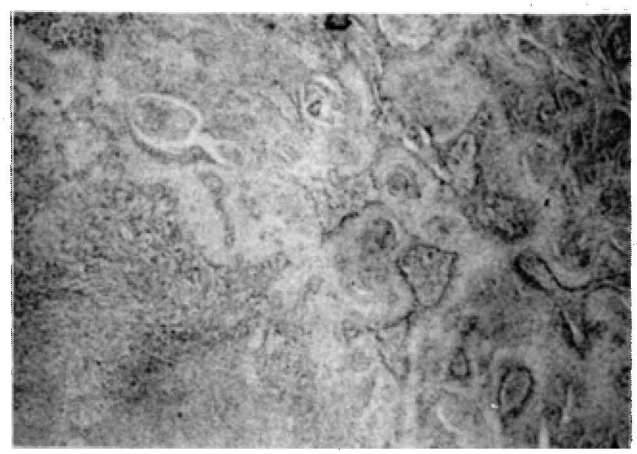

Fig. 4 – Cordões de crescimento em desordem e "pérolas córneas"

RESUMO

Os autores apresentam um caso de carcinoma primário da uretra bulbomembranosa com fístula uretroperineal, ressaltando a raridade do caso, dificuldades no diagnóstico precoce e os maus resultados cirúrgicos, com prognóstico sombrio.

BIBLIOGRAFIA

1. MERIGHI, L. et al. — Malignant tumors of the male urethra. *Cancer,* 21:329-42, 1968.

2. MILSTOC, M. — New pathologic aspects of primary Ca of the prostatic urethra. *J. Am. Geriatr. Soc.,* 19:80-5, 1971.

3. GUINN, G. A. et al. — Male urethral Cancer: report of 15 cases including a primary melanoma. *J. Urol.,* 103:176-9, fev. 1970.

4. AUVERT, J. et al. — A case of primary tumor of the male urethra. *J. Urol. et Néphr.,* 76:123-8, 1970.

5. POINTON, R. C. et al. — Primary Ca of the urethra. *Brit. J. Urol.,* 40: 682-93, 1968.

6. PATEL, D. et al. — Ca of the male urethra — a case report. *Indian J. Cancer G.,* 49-52, 1969.

7. KPLAN, G. W. et al. — Ca of the male urethra. *J. Urol.,* 98:365-71, 1967.

8. MANDLER, J. I. et al. — Primary Ca of the male urethra. *J. Urol.,* 96:67-72, 1966.

9. KING, L. R. — Ca of the urethra in male patients. *J. Urol.,* 91:555-9, 1964.

10. TRUC, E. et al. — Primary urethral epithelioma in 2 stricture patients. *J Urol. Néphrol.,* (Paris) 70: 419-20, 1964.

11. SADI, A. et al. — Primary Ca of the posterior urethra. *Hospital,* 65:1191-203, 1964.

12. BARROS, J. B. — Carcinoma primitivo de uretra masculina. *Rev. Ass. Paul Medicina,* 17:23-35, 1940.

13. VERNONS, H. K. & WILKINS, R. J. — Primary carcinoma of the male urethra. *Brit. J. Urol.,* 21: 232-236, 1949.

organização de uma comunidade urológica

ALBERTO MOTTA – EUFRONIO JOSÉ D'ALMEIDA – NILSON VELMOVITSKY – PEDRO IVO FERNANDES RAVIZZINI – JORGE FERREIRA GOMES

Do Instituto de Urologia e Nefrologia – Niterói

Tem o presente trabalho os seguintes objetivos:

1 – *Mostrar que é possível a organização de uma comunidade urológica;*

2 – *Apontar as condições básicas para consegui-la;*

3 – *Divulgar entre os urólogos uma experiência que, sem dúvida, foi vitoriosa.*

Vamos partir do pressuposto de que uma comunidade urológica representa a associação de todos ou quase todos os urólogos de uma cidade, numa empresa que objetiva o conforto técnico e a melhoria das condições econômicas dos seus membros.

Não foi nada fácil a organização de nossa comunidade. Entre as causas da dificuldade, podemos apontar:

1 – A separação dos urólogos em locais de trabalho diferentes;

2 – As diferenças técnico-econômicas dos médicos;

3 – As dificuldades naturais do pioneirismo;

4 – As dificuldades inerentes à realização de convênio com o INPS;

5 – A disputa de um mercado de trabalho limitado e a crescente escassez da clínica privada;

6 – A deletéria influência da vaidade do médico.

Preocupados com a melhoria das nossas condições de trabalho, que eram muito más, e cônscios de que a medicina caminhava no sentido da prevalência de trabalho de grupo e de assistência médica de massa, começamos a realizar em 1967 os nossos primeiros ensaios de união dos diversos grupos.

As primeiras reuniões, pelas razões apontadas, foram caracterizadas pelo desentendimento generalizado.

Fazendo-se hoje uma análise retrospectiva, estamos convictos de que nos faltava uma motivação maior.

Na época, nenhum dos futuros sócios tinha qualquer experiência em organização e administração hospitalar, nenhum tinha experiência comercial significativa, enfim, ninguém tinha vivido uma experiência de trabalho diferente daquela puramente técnica que a especialidade impunha.

Nas nossas primeiras reuniões, surgiram dezenas de perguntas, a maioria das quais ficavam sem respostas, tal o volume de respostas diferentes para as mesmas.

Faltava-nos, realmente, uma motivação maior e ela surgiu com o aparecimento de dois fatos novos e quase simultâneos:

1 – A fusão dos Institutos de Previdência no I.N.P.S. e a conseqüente mudança na política da realização de convênios hospitalares;

2 – Surgiu a possibilidade de se adquirir uma Casa de Saúde em condições de pronto funcionamento.

Mais motivados, voltamos a nos reunir.

O problema realmente havia sido muito simplificado. Estávamos diante da oportunidade de adquirir uma Casa de Saúde, que se enquadrava perfeitamente dentro das nossas necessidades, e, sondando *a priori* a Coordenação Médica do I.N.P.S., soubemos que a realização do convênio era assunto pacífico.

E assim, com a preocupação doentia de convidar a todos os urólogos em atividade nas cidade vizinhas de Niterói e S. Gonçalo, organizamos a nossa sociedade com 14 urólogos e 1 nefrologista, que se habituara a fazer pré e pós-operatório.

Traçadas as linhas mestras da Sociedade, fundamo-la e imediatamente depois conseguimos um

empréstimo bancário, que nos possibilitou a compra da nossa casa.

Entre as condições básicas para se conseguir a formação de uma comunidade urológica, apontaríamos:

1 — A conscientização de que já passou a época do trabalho individual;

2 — A conscientização de que a medicina caminha a passos largos para a assistência médica coletiva e de que, conseqüentemente, será cada vez menor o número de médicos que conseguirão deter uma substancial clínica particular;

3 — A conscientização de que já está ultrapassada a época do vedetismo, a época do domínio do médico pelo médico;

4 — A necessidade de diálogo entre os colegas da mesma especialidade visando sobretudo a defesa dos seus interesses comuns;

5 — A necessidade imperiosa de que alguns cedam um pouco em benefício de todos;

6 — A necessidade da elaboração de um regimento interno, que deverá ser revisto periodicamente. Ele deve ser flexível e sujeito a modificações que a experiência aponte como as melhores.

O nosso regimento interno, que é por assim dizer o nosso Código de Honra, já foi modificado várias vezes, naturalmente, com a concordância de todos;

7 — Acreditamos que uma das razões do nosso sucesso foi poder organizar uma Sociedade com participação igualitária dos seus membros.

Tendo-se em vista estes princípios, criamos a primeira comunidade urológica do país. Hoje, verificamos com orgulho que o nosso Instituto de Urologia e Nefrologia tem servido de paradigma para outras organizações diferentes, às quais prazerosamente demos o nosso "know-how".

Existem na nossa Sociedade elementos provenientes das melhores Escolas Urológicas do país e do estrangeiro. Deliberadamente, resolvemos dar a maior liberdade possível de conduta. Não estabelecemos padrões. Estimulando que uns auxiliassem os outros e discutindo sistematicamente os nossos casos no Centro de Estudos, deixamos que o nosso próprio caminho fosse encontrado.

Enfim, como que num passe de mágica, conseguimos fundir numa só Escola os melhores ensinamentos das melhores Escolas Urológicas do país e do estrangeiro.

Todos ensinaram e aprenderam. Todos continuam a ensinar e a aprender.

Hoje, temos magníficas condições de trabalho, dispomos de grande conforto material e sobretudo trabalhamos prazerosamente num ambiente cordial e amigo.

É com satisfação que, fazendo o levantamento das nossas estatísticas, verificamos que em pouco mais de três anos demos mais de 45 mil consultas e realizamos mais de 4 mil cirurgias.

Durante este Congresso, vocês terão oportunidade de apreciar várias estatísticas setoriais, nos 14 trabalhos que aqui serão apresentados pelo Instituto de Urologia e Nefrologia.

Acreditando ter preenchido os objetivos do presente trabalho, colocamo-nos à disposição dos colegas para qualquer informação complementar.